日消外会誌　20（10）：2336～2338，1987年

肝細胞癌切除後の肝内再発形式の相違による transcatheter arterial embolization の効果 —組織学的門脈内腫瘍栓との関連において—

大阪府立成人病センター外科
今岡　真義　佐々木　洋　三好　康雄　石川　治
大東　弘明　古河　洋　小山　博記　岩永　剛

EFFECT OF TRANSCATHETER ARTERIAL EMBOLIZATION ON THE DIFFERENT TYPES OF INTRAHEPATIC RECCURENCE OF HEPATOCELLULAR CARCINOMA AFTER HEPATECTOMY —IN RELATION TO TUMOR EMBOLISM IN PORTAL VEIN—

Shingi IMAOKA, Yo SASAKI, Yasuo MIYOSHI
Osamu ISHIKAWA, Hiroaki OHHIGASHI, Hiroshi FURUKAWA
Hiroki KOYAMA and Takeshi IWANAGA
Dept of Surgery, The Center for Adult Diseases, Osaka

肝細胞癌における根治切除94例について，肝内再発形式の相異によるTAEの効果について検討した．94例中46例（49%）再発したが，肝内再発のみは46例中40例（87%）と大多数を占めた．これら40例中再発形式不明6例を除く34例中，単数個の再発（単発）は8例（24%），複数個の再発（多発）は26例（76%）であった．組織学的門脈内腫瘍栓陽性13例中12例（92%）が多発再発例であり，単発例は僅か1例（8%）であった．TAEの効果も，単発例に対しては2年生存率86%であったが，多発例では36%であった．

すなわち，肝細胞癌原発巣の組織学的門脈内腫瘍栓の存在は，肝切除後多発の肝内再発を示し，TAEの効果が不良であった．

索引用語：肝細胞癌，門脈内腫瘍栓

緒　言

近年，肝細胞癌(hepatocellular carcinoma，HCC)において，small liver cancer が多く発見されるようになり，その結果切除率が著しく向上した[1]．しかし，切除後の再発は依然として多く，その多くは肝内再発である．したがって，この肝内再発を防止あるいは再発後に適切な治療を施せば，長期延命を得ることができる．

再発後の治療として，transcatheter arterial embolization（以下TAEと略す）は優れた治療法であることをすでに報告したが，その効果は腫瘍量によって異なることを指摘した[2]．しかしながら，肝内再発の再発形式をみると，複数個の再発（多発）と単数個の再発（単発）の二つの形式が存在する．そこで，肝内再発例を多発と単発とに分類し，それぞれの再発の起因およびそれら再発病巣に対するTAEの治療効果について検討した．

対象・方法

大阪府立成人病センター外科において1986年2月までに切除したHCCは128例で，そのうち姑息手術，手術関連死亡を除く根治手術94例（73%）を対象とした．なお，これら94例は手術者が娘結節も含めて腫瘍を完全に除去しえたと考えた症例で，原発性肝癌取扱い規

＜1987年4月15日受理＞別刷請求先：今岡　真義
〒537　大阪市東成区中道1－3－3　大阪府立成人病センター外科

約[3]に基づく治癒切除を意味するものではない．

再発の確認は肝動脈造影法にて行ったが，再発時期の決定は超音波画像，computerized tomogram（CT）画像，α-fetoproteinの上昇のいずれか二つが得られた時点を再発時期とした．

組織学的門脈内腫瘍は門脈域に存在し，内皮細胞を有する腫瘍，被膜内腫瘍は主腫瘍の被膜内腫瘍，娘結節は被膜外の腫瘍で明らかに脈管内にあると断定できないもの，をそれぞれ門脈内腫瘍栓，被膜内腫瘍，娘結節と判定した．

腫瘍径は切除標本の長径で表わした．

成　績

1）再発率と再発形式

根治切除94例中再発をみとめた症例は46例（49%）であり，再発40例（87%）は肝内にのみ再発をみとめた．

肝内再発40例中多発再発か単発再発かの確認が不確実であった6例を除く34例中，多発の再発は26例（76%），単発の再発は8例（24%）であった．すなわち，多発の再発形式を示したものが大部分を占めた．

2）肝内再発形式とTAEの効果

再発後のTAEの効果を，多発と単発に分けて遠隔成績について比較検討した．

図1　再発後TAE療法の効果（生存率の検討）
—○：単発再発例（n=8），—●：多発再発例（n=21）

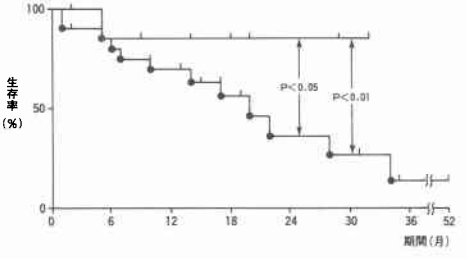

図2　多発，単発再発例の再発率
—○：単発再発例（n=8），—●：多発再発例（n=21）．*p<0.05，**p<0.01

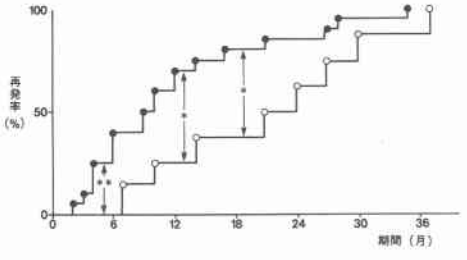

表1　単発再発例と多発再発例の背景因子の比較

	単発 (8)	多発 (21)
年令	60.0±5.6	57.3±8.1
性別(男/女)	5/3	17/4
術前TAE	3/8 (38%)	3/21 (14%)
腫瘍径(cm)	5.2±4.9	5.0±2.5
		N.S.

表2　門脈内腫瘍栓（組織学的）と肝内再発形式
A：多発，単発例中の門脈内腫瘍栓の割合い，B：門脈内腫瘍栓陽性，陰性例の中での多発，単発再発の割合い．*p<0.05，**p<0.01

A

肝内再発形式	門脈内腫瘍栓 +	門脈内腫瘍栓 −
多発	12/16 (75%)	4/16 (25%)
単発	1/5 (20%)	4/5 (80%)

B

門脈内腫瘍栓	肝内再発形式 多発	肝内再発形式 単発
+	12/13 (92%)	1/13 (8%)
−	4/8 (50%)	4/8 (50%)

単発再発でTAEを施行した症例は8例全例であったが，多発例は26例中21例に施行した．単発例のTAEの回数は平均1.5回（1～4回），多発例は平均1.8回（1～5回）でTAEの回数に差はなかった．

TAE後の生存期間は，単発例が明らかな差をもって多発例より長期生存した．すなわち，TAE後1年生存率，2年生存率は，単発例は86%であったが，多発例は70%，36%であった（図1）．

背景因子として，年齢，性別，術前TAE，腫瘍径を選んだが，両者間に差をみとめなかった（**表1**）．

3）組織学的門脈内腫瘍栓と肝内再発形式

術前にTAEを施行しなかった21例を選び，組織学的門脈内腫瘍栓と再発形式との関係について検討した．

多発再発例は16例中12例（75%）が組織学的門脈内腫瘍栓陽性例であったが，単発例の場合5例中わずか1例（20%）であった（**表2A**）．また逆に組織学的門脈内腫瘍栓陽性例では，13例中12例（92%）が多発の再発をおこし，単発の再発はわずか1例（8%）であった（**表2B**）．

考　察

HCCに対する根治的治療法は他の癌と同じく，外科的に切除することである．しかしながら，HCCによくみられる門脈内腫瘍栓という特殊性[4)5)]，また肝硬変を背景にもつ切除範囲の制限によって今だに再発する率

が高い[1)5)]．ただ，再発は遠隔への転移という形をとるよりもむしろ，肝内に限局することが多く，この肝内再発を制禦できうれば，長期延命が可能になる．

本研究において，再発後のTAEの効果を多発と単発にわけて検討したが，単発の再発に対するTAEは，多発に比べ明らかに長期延命をもたらした．したがって，単発，多発再発の原因を知りうれば，再発する以前に治療の選択が可能になるものと思われる．

切除したHCCの組織学的検討において，多発例は門脈内腫瘍栓陽性例に多く，単発例は門脈内腫瘍栓陰性例に多い．この結果は，多発は手術時すでに存在していた門脈経由散布巣の残存が考えられるが，単発の場合新しく発生したHCCの可能性も想像できる．再発にいたるまでの期間も，多発例は単発例よりも短い期間である．すなわち，多発例の場合手術時に残存していた病巣の増殖期間を再発までの期間，単発例の場合新しいHCCの発生までの期間と仮りに想像すると，ある程度はうなずける結果ではなかろうか．

さて，多発例と単発例に対するTAEの効果の差であるが，多発例が門脈経由の再発とするならば，それらの病巣は何らかの形で門脈血が関与しているものと推定しうる．この推定が事実とするならば，TAEが門脈内腫瘍栓，娘結節，被膜外浸潤，被膜内腫瘍などに対して有効率が低いという報告[6)~8)]を考え合わせると多発に対するTAE効果の不十分という結果は理解できる．

今後，さらに検討を要するが，組織学的門脈内腫瘍栓陰性例にも多発再発例がみられており，多中心性発生うんぬんの言乃は慎重でなければならない．

結　語

HCCの肝切除後再発は，1）多発の形で再発する肝内再発が多かった．2）多発の再発は組織学的門脈内腫瘍栓陽性例に多かった．3）多発再発例は単発再発例に比較してTAEの効果に乏しかった．

文　献

1) The Liver Cancer Study Group of Japan: Primary liver cancer of Japan. Cancer **54**: 1747—1755, 1984
2) 中森正二，今岡真義，佐々木洋ほか：肝細胞癌再発例に対するtranscatheter arterial embolizationの評価．肝臓　**26**: 1200—1206, 1985
3) 日本肝癌研究会編：臨床・病理—原発性肝癌取扱い規約．東京，金原出版，1983
4) 山崎　晋，長谷川博，幕内雅敏：細小肝癌の臨床病理学的分析と，それにもとづく新しい概念の切除法—27切除例の検討—．肝臓　**22**: 1714—1723, 1981
5) 今岡真義，佐々木洋，石川　治ほか：細小肝細胞癌の外科治療．日消外会誌　**18**: 874—878, 1985
6) Nakamura H, Tanaka T, Hori S et al: Transcatheter arterial embolization of hepatocellular carcinoma-Assessment of efficacy in cases of resection following embolization. Radiology **147**: 401—405, 1983
7) Okamura J, Horikawa S, Fujiyama T et al: An appraisal of transcatheter arterial embolization combined with transcatheter arterial infusion of chemotherapeutic agent for hepatic malignancies. World J Surg **5**: 352—357, 1982
8) 佐々木洋，今岡真義，松井征雄ほか：肝細胞癌におけるtranscatheter arterial embolization therapyの意義について—組織学的検討を中心に—．日癌治療会誌　**17**: 1917—1924, 1982