日消外会誌　20（10）：2365～2368，1987年

症　例

胃内外で組織学的悪性度の異なったdumbbell型胃平滑筋肉腫の1例

大同病院外科
金井　道夫　近藤　成彦　梛野　正人
森　光平　丹野　俊男

A CASE REPORT OF GASTRIC LEIOMYOSARCOMA OF DUMBBELL TYPE, PRESENTING DIFFERENT POTENTIAL OF MALIGNANCY BETWEEN ENDOGASTRIC AND EXOGASTRIC PORTION

Michio KANAI, Shigehiko KONDOH, Masato NAGINO, Kouhei MORI and Toshio TANNO
Department of surgery, Daidoh hospital

索引用語：胃平滑筋肉腫，dumbbell型胃平滑筋肉腫

I. はじめに

胃平滑筋肉腫の発生頻度は胃の悪性腫瘍の0.1～1.3%[1)~4)]と比較的まれな疾患である．今回われわれは，胃内外で組織学的悪性度の異なる胃内外混合発育型（以下dumbbell型）の胃平滑筋肉腫を経験したので，平滑筋腫の悪性化や平滑筋肉腫の形態と悪性度の関係について考察を加えて報告する．

II. 症　例

患者：70歳男性，無症状．

既往歴：昭和57年高血圧，58年肺結核．

現病歴：昭和60年8月14日当院内科でIg. Aラムダ型形質細胞腫の加療中，胃X線検査にて胃体上部の変形を指摘され当科受診となる．

入院時現症：血圧170/90mmHg脈拍72/min．体温36.2℃．腹部に腫瘤は触知しなかった．

入院時検査所見：RBC 339×10⁴，Hb 10.7g/dl，Ht 30.8%，血沈22mm/1h，63mm/2hのほか異常は認めなかった．

胃，結腸同時造影：胃体上部大弯後壁に圧排所見を認め，同時に施行した注腸で，脾弯曲部に圧排所見を認めた（図1）．

Computed tomography（以下，CT）：脾門部に7cmの腫瘤を認め，肝左葉内側区にも2cmの腫瘤を認めた．

図1　胃，結腸同時造影．胃体上部大弯後壁（↑）と結腸脾弯曲部（↓）に圧排所見を認める．

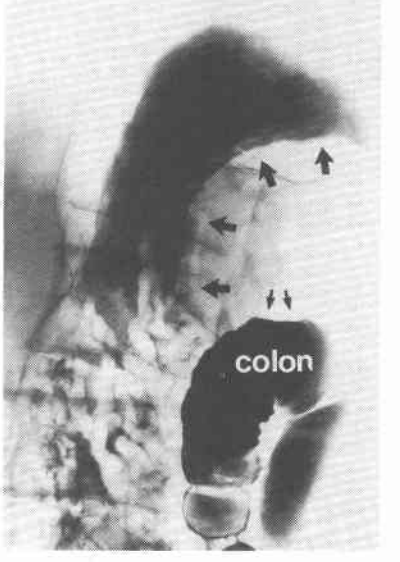

胃内視鏡検査：胃体上部後壁大弯寄りにbridging foldを伴った表面が平滑で，立ち上がりの急峻な隆起と，その肛門側に胃外性と思われる圧排所見を認めた（図2）．

＜1987年3月11日受理＞別刷請求先：金井　道夫
〒457　名古屋市南区白水町9　大同病院外科

図2　胃内視鏡検査．表面が平滑で境界明瞭な隆起とその肛門側に圧排所見（⇩）を認める．

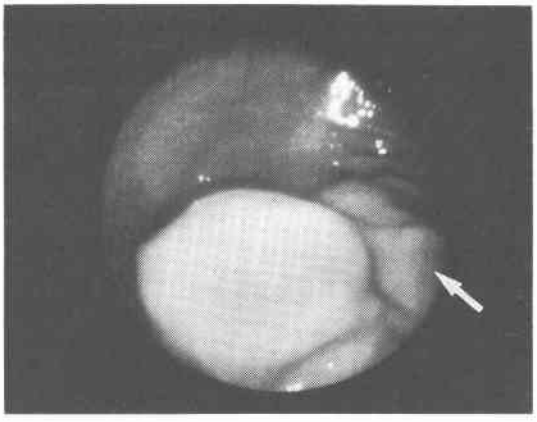

図3　左胃動脈造影．胃体中部に太い栄養血管（↓）を認め，その末梢に濃染像（↙）を認める．

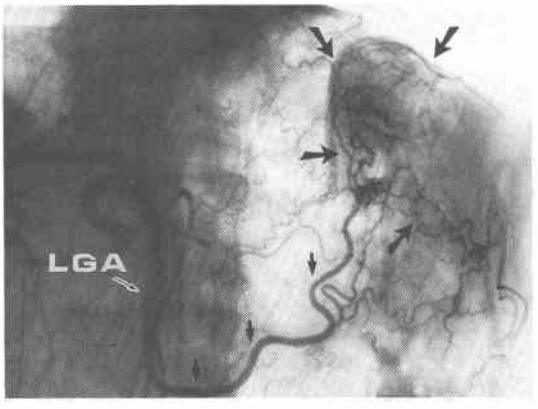

左胃動脈造影：胃体中部に拡張した分枝と，その末梢に濃染像を認めた（図3）．

左胃動脈造影下CT：左胃動脈造影に引き続きカテーテルを留置したまま，10%ウログラフィン10mlを1ml/sec.の速さで注入しながら撮影したCTでは，胃体上部大弯後壁にdumbbell型の腫瘤を認めた（**図4a**）．この腫瘍は，右側が濃染し，左側は周囲のみ濃染し，内部がlow densityであった．下段はさらにその2cm尾側のスライスであるが，蜂巣状に濃染する腫瘤へと連続した（**図4b**）．

術前診断：肝転移を有するdumbbell型胃平滑筋肉腫と診断した．

手術：胃体上部大弯に黄褐色，境界明瞭，弾性軟で鶏卵大の腫瘤と3個の肝転移巣（内側区拇指頭大，外側区米粒大，前区米粒大）を認めた．腫大リンパ節，

図4　angio-CT．a．胃の背側に濃染する腫瘤（↑）とその大弯側にlow densityの腫瘤（⇩）を認める．b．蜂巣状に濃染する腫瘤（⇩）を認める．

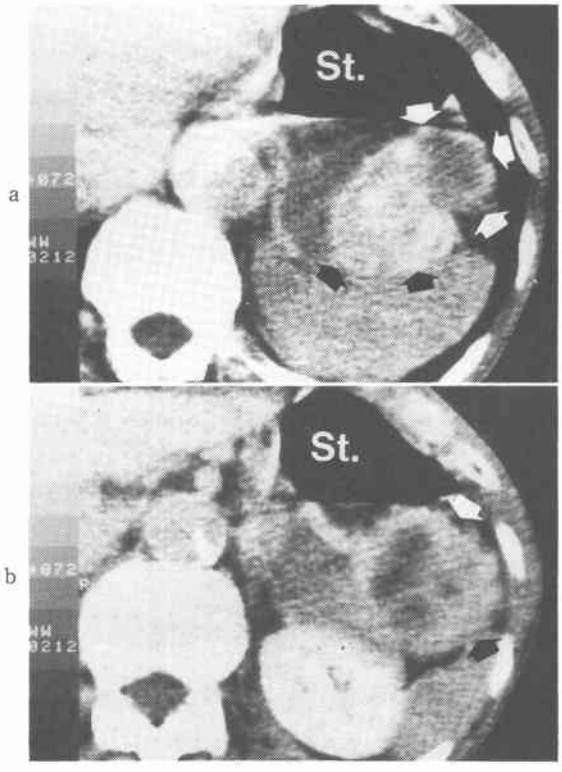

腹膜播種は認めなかった．胃体上部大弯部分切除と肝転移巣核出術を行った．

切除標本肉眼所見：胃の腫瘍は胃の内外に発育した7×7×5cmのdumbbell型腫瘍であった．割面は，胃内発育部が少量の出血を伴う黄白色充実性，胃外発育部は暗褐色で，著明な出血，壊死を伴っていた（**図5a, b**）．肝転移巣は黄白色充実性であった．

組織所見：胃内発育部（**図6a**）では，核異型を有する平滑筋腫瘍細胞を認め，やや細胞密度が高いものの核分裂像は400倍1視野平均0.1個認める程度であった．それに対し，胃外発育部（**図6b**）では著明な腫瘍内出血，変性，壊死を認め，核異型も強く細胞密度もさらに高く核分裂像も400倍1視野平均2個と多く認めた（**図5b**）．また，胃外発育部の一部には平滑筋芽細胞腫の組織像も認めた．

術後経過：1年4ヵ月後の現在再発の徴候なく外来通院中である．

III. 考　　察

本症例は，胃の内外で組織学的悪性度が異なった

図5　a．胃腫瘍割面像．胃外発育部（下方）のみに壊死巣を認める．b．同　シェーマ．

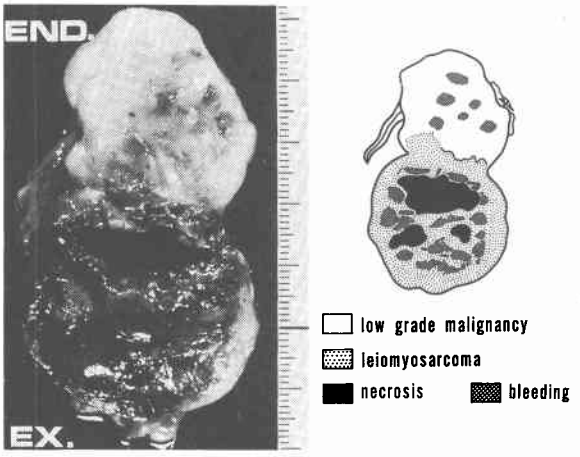

図6　病理組織像．a．胃内発育部．low grade malignancy と診断された．b．胃外発育部．a に比べ，明らかに核胃型が強く，細胞密度が高く，核分裂像も散見される．

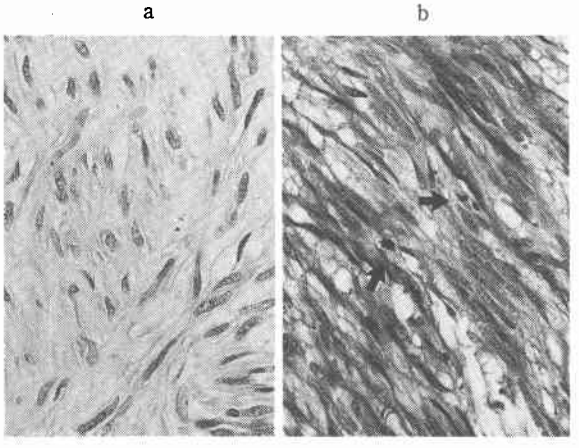

dumbbell 型胃平滑筋肉腫であった．そこで，本邦報告例をもとに，胃平滑筋肉腫の形態と悪性度を中心に考察を加える．

1）dumbbell 型胃平滑筋肉腫の頻度

発育型を明記してある胃平滑筋肉腫の本邦報告例はわれわれが調べえた限りでは，147例であった．そのうち dumbbell 型は17例11.5%で，Skandalakis ら[1]の欧米での頻度とほぼ一致していた．

2）dumbbell 型の割面肉眼所見について

本邦報告 dummbell 型胃平滑筋肉腫のうち，割面の性状，壊死巣の有無が明記されていたものは，自験例を含め5例[2)~5)]であった（**表1**）．

表1　Dumbbell 型胃平滑筋肉腫

症例	腫瘍径 (cm)	転移 浸潤	潰瘍	割面 壊死巣	組織所見 (核分裂像)	転帰
1．32才男 (高木)	9	N(+), M(+)	(+)	(+)	13/400倍10視野	1年死 (肝再発)
2．75才男 (多田)	8	(−)	(+)	(+)	分裂像あり，核異型性(+)	2年6ヵ月生
3．42才男 (榎)	20	S_3 横隔膜	(+)	(+) 散在	分裂像多数 細胞密度高い	1年1ヵ月生
4．55才男 (中塚)	5	大網に腫瘤(転移)	(−)	(+) 胃外発育部	胃平滑筋肉腫	?
5．70才男 (自験例)	7	H_2	(−)	(+) 胃外発育部のみ	2/400倍1視野 胃内発育部に分裂像少数	1年4ヵ月生

全例壊死巣を認めたと記載されているものの，壊死巣の局在に関しては，症例1，2では記載がなく，症例3では全体に散在していたと記載されていた．中塚[5]の報告した症例4は，胃外発育部のみに壊死巣を認め，本例の割面像と類似していた．

この割面所見は本例で示したように CT で明瞭に描出可能であり（**図4a，b**），術前診断の点からも重要な所見である．

3）dumbbell 型の組織学的悪性度について

胃平滑筋肉腫では，同一腫瘍内でも，部位によって組織学的悪性度が異なる症例がしばしば報告されている[6)7)]．しかし，本例のように胃内発育部に比べ胃外発育部の組織学的悪性度が高かったと記載された報告は認めなかった．

一方，平滑筋腫が悪性化した症例は胃平滑筋肉腫の2.1～4.0%[6]とされている．本症例も，二つの腫瘍が衝突したような境界がないことや（**図5b**），胃外発育部の一部に平滑筋芽細胞腫の組織を認めたことなどから，胃外発育部の悪性度が増していった症例と考えられる．しかし，胃外に発育したことと悪性度を増したこととの因果関係は本例1例では，結論がでない．今後，dombbell 型胃平滑筋肉腫の詳細な検討が期待される．

4）胃内型と胃外型胃平滑筋肉腫の悪性度

一般に，胃内型に比べ胃外型の予後は悪いとされているが，その理由は，胃外型では症状が出にくく診断時すでに大きくなった腫瘍が多いためとされている[1)2)]．そこで，腫瘍径15cm 以下の本邦報告例について，胃内型と胃外型の予後を比較した．対象となった症例は，直死，他病死を除いた胃内型23例（腫瘍径6.5±2.9cm），胃外型17例（腫瘍径7.3±2.9cm）であった．生存曲線は Kaplan-Meier 法を用いた（**表2**）．

胃内型では術後5年まで除々に生存率が低下し，胃

表2　胃内型と胃外型の術後生存曲線

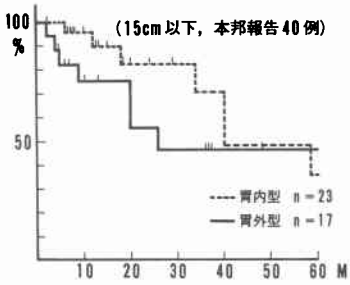

外型では術後3年までの比較的早期に死亡する症例が多かった．すなわち，胃内型は，再発や死亡までの期間の長い，発育速度の遅い腫瘍が多く，胃外型は，急速に発育する生物学的悪性度の高い腫瘍が多いことが示唆された．また，胃壁外のほうが腫瘍が悪性度を増していくのに好都合な環境ではないかとも推察された．

本例の病理組織像が，胃内発育部ではlow grade malignancy，胃外発育部では明らかに悪性であったという点も，これを示唆する所見ではないかと思われた．

最後に本例は，手術時肝転移を認めた本邦報告例の中では最小であり，きわめて生物学的悪性度の高い症例と思われた．

IV. まとめ

胃内発育部に比べ胃外発育部の組織学的悪性度があきらかに高かったdumbbell型胃平滑筋肉腫を経験したので，特に筋原性腫瘍の形態と悪性度との関連について考察を加えて報告した．

稿を終えるにあたり，御校閲頂いた名古屋大学第1外科二村雄次助教授に深謝致します．

文　献

1) Skandalakis JE, Gray SW, Shepard D: Smooth muscle tumors of the stomach. Int Abstr Surg 110：209—226, 1960
2) 高木国夫，山本英昭：胃腸管平滑筋肉腫．消外 5：1507—1513, 1982
3) 多田　出，膳所憲二，中島公洋ほか：早期胃癌と平滑筋肉腫が同一胃に独立して共存した2症例．癌の臨　30：1812—1818, 1984
4) 榎　悦孝，松木　啓，吉原辰也ほか：胃巨大平滑筋肉腫の1例．広島医　37：806—808, 1984
5) 中塚春樹，高島澄夫，古川　隆ほか：大網浸潤を呈した胃平滑筋肉腫の1例．臨放線　26：303—306, 1981
6) Lumb G: Smooth muscle tumor of the gastrointestinal tract and retroperitoneal tissues presenting as large cystic mass. J Pathol Bact 63：139—147, 1960
7) 野並芳樹，長崎　彬，阪田章聖ほか：転移巣と組織悪性度の異なった胃平滑筋肉腫の1例．日臨外医会誌　43：428—432, 1982