日消外会誌　20（10）：2381～2384，1987年

副胆嚢が孤立性後腹膜嚢胞として発見された重複胆嚢の1症例について

香川医科大学第1外科
大森　吾朗　　若林　久男　　前場　隆志　　田中　　聰

A CASE OF DOUBLE GALLBLADDER, THE ACCESSORY BLADDER OF WHICH WAS MANIFESTED AS A RETROPERITONEAL CYST

Goro OOMORI, Hisao WAKABAYASHI, Takashi MAEBA and Satoshi TANAKA
First Department of Surgery, Kagawa Medical School Hospital

索引用語：重複胆嚢，副胆嚢，後腹膜嚢胞

緒　言

重複胆嚢（double gallbladder）は胆嚢の先天的形態異常であり，Gross[1]はこれを「嚢の内腔が隔絶されていて，それぞれが個別の胆嚢管を有するもの」とし，二腔胆嚢や胆嚢憩室と区別している．

今回われわれは摘出した孤立性後腹膜嚢胞壁内に胆嚢壁構造が証明され，これが重複胆嚢の副胆嚢と診断された1例を経験した．まれな症例と考えられるので報告する．

症　例

患者：植○　昭，48歳，男性，会社員．

主訴：右季肋部痛，発熱．

家族歴：特記すべきことはない．

既往歴：昭和50年に胆嚢結石症のために胆嚢摘出術を受けた．この時の摘出胆嚢は25×3×8cmで，16個の結石が認められている．術後経過は良好であった．ほかに特記すべきものはない．

現病歴：昭和59年7月8日，とくに誘因と思われるものなく，38℃程度の発熱をきたし，翌日から持続的な右季肋部痛が出現した．軽快しないため7月14日に当院内科を受診し入院した．呕吐，黄疸，便秘，下痢はなく，抗生剤の投与によって症状は軽快したが，画像診断により，総胆管右側で十二指腸および膵頭部の後方に腫瘤が認められたために当科に転科した．

現症：体格，栄養は中程度で，黄疸，貧血はなく，腹部は平坦であるが，右季肋部に圧痛があり，同部に表面ほぼ平滑，弾性硬で手拳大の腫瘤を触知した．腫瘤には呼吸性移動はなく，用手的にも，また体位の変換によっても移動性は認められなかった．

検査成績：血液一般検査および血液生化学検査にとくに異常は認められなかった．また腫瘍マーカー値も正常範囲であった（**表1**）．

X線検査所見：経静脈的胆管造影で，胆管は内側に圧排されているが拡張はなく，内部に結石の存在を示す所見もなかった．内視鏡的逆行性胆管膵管造影で，胆管の圧排，偏位，胆嚢管の遺残はあるが，総胆管，膵管の拡張，狭窄の所見はなく，腫瘤との交通も認められなかった（**図1**）．腹部computed tomography（CT）では，十二指腸後部から右腎前方にかけて，長径約10cmの腫瘤が認められた．内部陰影はほぼ均一

表1　入院時検査成績

末梢血液像	
	RBC 448×10⁴/mm³，WBC 6800/mm³，Hb 13.5g/dl，Ht 40.1%，Pl 31.5×10⁴/mm³
血液生化学検査	
	T.P. 7.3g/dl　Alb. 3.8g/dl
	GOT 17u/l　GPT 34u/l　LDH 221u/l
	ALP 210u/l（Bessey-Lowry法）　γGTP 42u/l
	Total Bilirubin 0.6mg/dl，Serum Amylase 46u/l
その他	
	CRP（－）　ESR 6mm/30分
腫瘍マーカー	
	CEA 0.5ng/ml以下　α-FP 2ng/ml

＜1987年4月15日受理＞別刷請求先：大森　吾朗
〒761-07　香川県木田郡三木町大字池戸1750―1　香川医科大学第1外科

図1　内視鏡的逆行性胆管膵管造影像

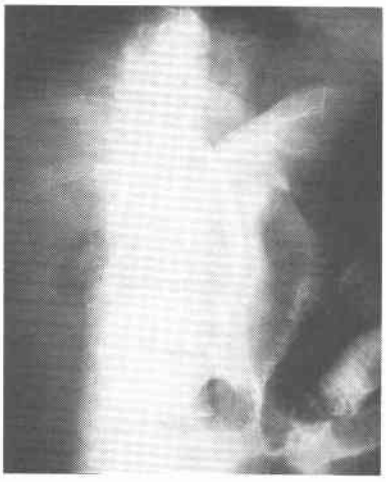

図2　上腹部CT像

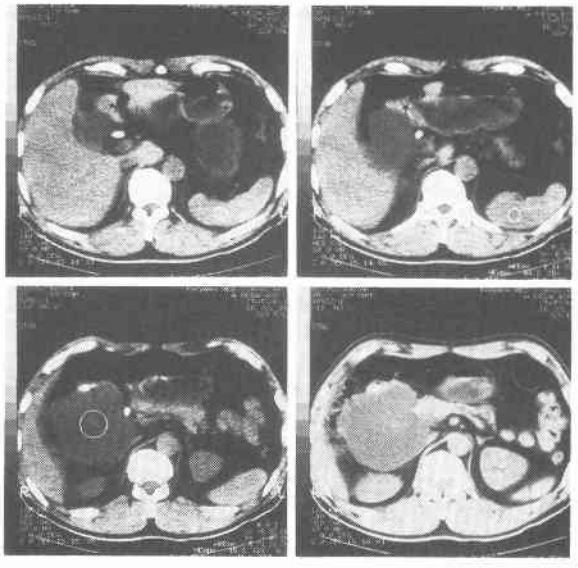

であるが，一部にhigh densityを示す部が存在した（図2）．

腹部超音波断層所見：肝下方で右腎の前方にhypoechoicな腫瘤が認められ，内部には不規則なhyperechoicな部が認められた（図3）．

術前診断：前記の症状ならびに諸検査成績から，炎症性嚢胞性後腹膜腫瘤と診断した．

手術所見：59年8月20日，上腹部正中切開で開腹したところ，腫瘤は総胆管下部，十二指腸および膵頭部の後面の後腹膜組織に存在し，これらと強く癒着していたが，膵頭部後面に瘢痕状となった壁の一部を残し

図3　超音波断層像

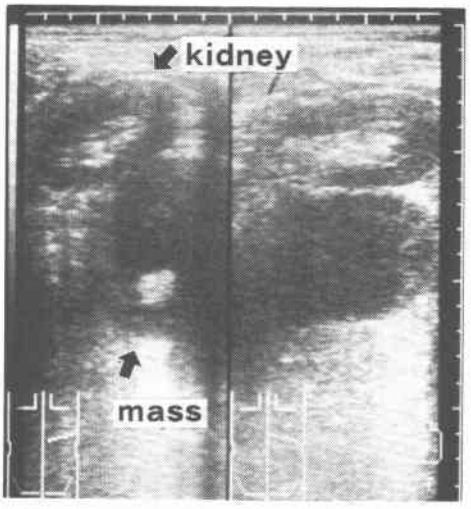

図4　摘出標本外観（内容除去後）

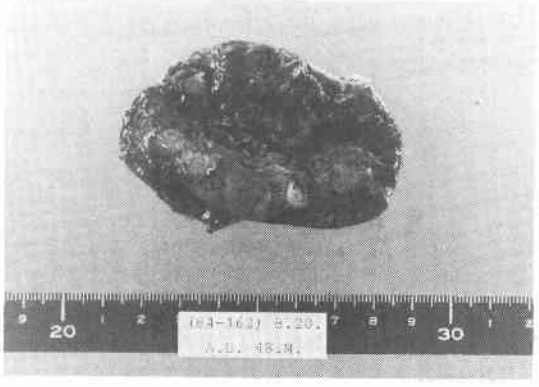

図5　摘出標本内面

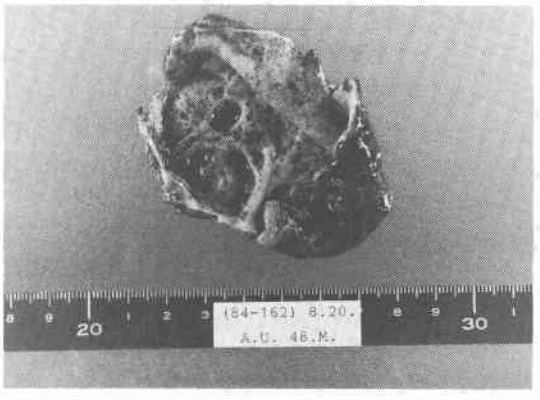

て摘出した．腫瘤と十二指腸，膵管，胆管との交通は認められず，これらに対する操作は加えなかった．

図6　嚢胞壁全層の組織像

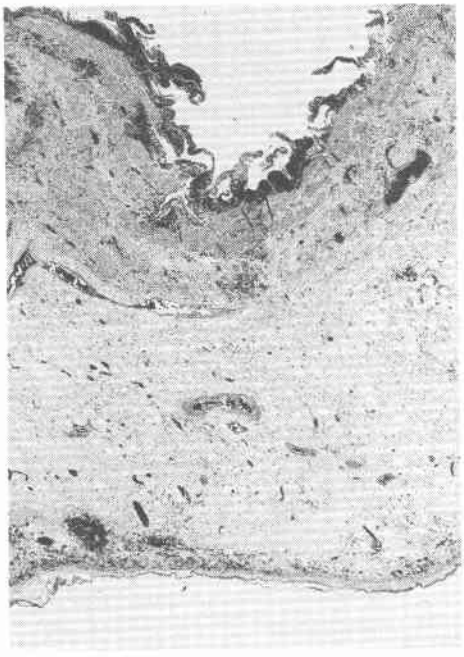

図7　上：嚢胞壁内のRokitansky-Ashoff, Sinus.
下：Rokitansky-Ashoff Sinusの強拡大像

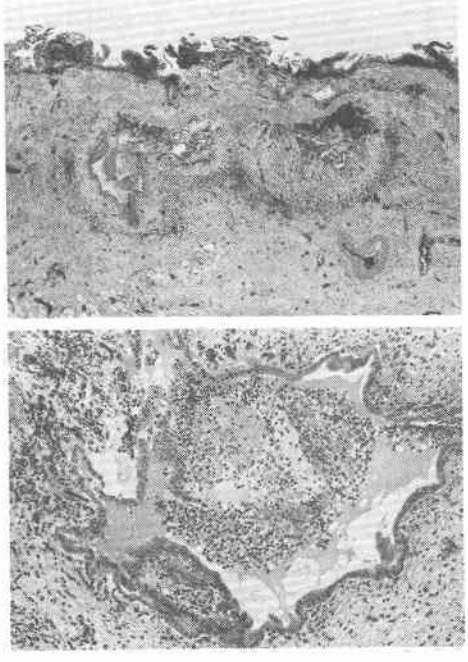

摘出標本肉眼所見：摘出腫瘤は約7×5×3cm，表面ほぼ平滑な類球形の嚢胞で，壁は線維性で部分的に瘢痕形成があり，3～5mmの厚さを有し(**図4**)，内面は一見血管内膜様の外観を呈し，部分的に索状の隆起や陥凹があり，多数の小出血斑が認められた(**図5**)．内容液は暗赤色粘稠で，ビリルビン値2.4mg/dl，アミラーゼ値86U/l(酵素法)であった．細菌培養の結果は陰性であった．

病理組織学的所見：嚢胞内面には立方上皮からなる腺組織が存在し，壁内には明瞭な平滑筋層が認められ，壁の外層では著しい炎症性肉芽の形成が認められた(**図6**)．腺組織の一部は平滑筋層内に陥入しており，定型的なRokitansky-Aschoff sinusの構造が認められた(**図7**)．

以上の所見から，嚢胞壁は胆嚢壁構造を有することが明らかとなり，他院における前回手術所見と綜合して，重複胆嚢における副胆嚢と診断した．

術後経過：経過良好で術後10日目に全治退院した．術後6カ月における腹部超音波断層検査においても異常は認められていない．

考　察

剖検例にみられる重複胆嚢の頻度についてBoyden[2]は9,770例中に3例認められたと報告しているが，田中[3]は，1,180例中にはみられなかったという．本邦における1983年までの臨床報告例も31症例にすぎない[4]．これらのうち記載のあきらかなものでは，すべて胆管との交通が証明されている．本症例のように，胆管系との交通性や連続性がなく，後腹膜組織内に存在する孤立性嚢胞の形で発見された重複胆嚢の報告はみられないようである[2]．

このような症例で嚢胞を胆嚢と同定するには，組織学的に嚢胞壁内に胆嚢壁構造を認める以外には困難である．長谷川ら[2]は形態的にはHeisterのラセン弁を有すること，明瞭な筋層を有すること，機能的には胆汁濃縮能を有することを，胆嚢の同定，胆管憩室との鑑別上必要な因子と述べている．しかしながら炎症の合併による粘膜の変性，破壊，脱落，壁の肉芽形成，線維化などの変化が強く，胆管系との交通も失われている場合には，これらの因子による同定がきわめて困難か，あるいは不可能である場合も考えられる．本症例でも，嚢胞壁に平滑筋層が認められたことから，はじめ消化管嚢胞，とくに十二指腸重複症と推定していたが，精査の結果，胆嚢に特徴的なRokitansky-Aschoff sinusが発見されたために胆嚢と同定し，主胆

図8　重複胆嚢のGross分類模式図

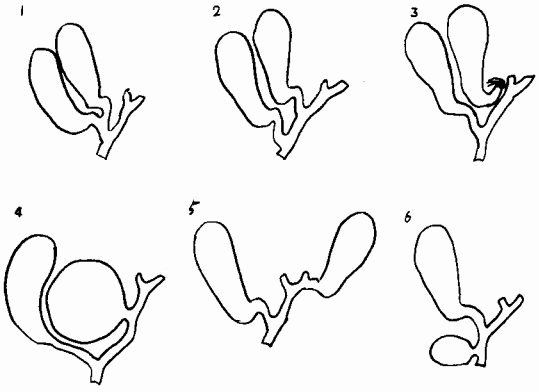

嚢が摘出されていることが確認されたことから重複胆嚢と診断したものである．

本症の発見の動機となった炎症の原因あるいは誘因については不明であるが，粘膜の脱落，壁の肥厚，線維化，肉芽形成が高度であることからみて，内容からは細菌は証明されていないが感染性慢性炎症が存在し，その一時的急性化がおこったものと考えられる．また本邦報告例では，31例中13例（42%）に胆石が存在し，うち9例では主副両胆嚢に存在していたことが報告されている[2]が，本症例では主胆嚢には認められたが，副胆嚢には存在せず，胆石は炎症の起因とはなっていない．

本症例において，副胆嚢が胆管系との交通や連続性をもつことなく，孤立性嚢胞の型で存在していたことについては，嚢胞周囲の瘢痕形成が高度であったことから，Gross分類[3]の6型（図8）であったものが，炎症性変化による胆嚢管の閉塞，索状化，瘢痕化という後天的機転によって孤立化するにいたったものと推察しているが，このことは，通常の胆嚢においてみられる胆嚢炎，胆嚢管の閉塞，続発性感染による瘢痕化の機序を考える場合，根拠を欠くものではないといえよう．

本邦報告例についてみれば，重複胆嚢の主訴は右季肋部痛あるいは心窩部痛であることが多く，特徴的な症状は無い．黄疸を呈するものも報告されているがまれである．発見は手術中に偶然になされたものが最も多いが，経口的胆管造影や経静脈的胆管造影によるもののほかに，最近では経皮経肝胆管造影や内視鏡的逆行性胆管造影によるものも報告されている[4]．胆管系との交通を有するものでは，これらの造影法とCT検査や超音波断層検査の併用が診断上有用であるが，交通を欠くものについては，その存在の認識が診断上の手がかりとして大切である．

なお副胆嚢は主胆嚢の近旁のみならず，左葉下面や肝十二指腸靱帯に沿って存在することがあるが，本症例のように，膵頭十二指腸後部に存在するものでは，消化管重複症，とくに十二指腸重複症や嚢胞性膵腫瘍との鑑別が必要である．

結　語

胆嚢結石症に対する胆嚢摘出術後約9年を経て，感染性嚢胞性後腹膜腫瘤として摘出された嚢胞が，その組織学的壁構造から副胆嚢と判明した重複胆嚢の1例を報告した．

病理組織診断をいただいた本学第1病理学小林省二助教授に深謝する．

文　献

1) Gross RE: Double Gallbladder, The Surgery of Infancy and Childhood. Its Principles and Technigues. Philadelphia, Saunders, 1960, p535—536
2) Boyden EA: The accessory gall-bladder: Anembryological and comparative study of aberrant biliary vesicles occurring in man and the domestic antimals. Am J Anat 38: 177—231, 1926
3) 田中清水郎：重複胆嚢に就て．実地医と臨　15: 52—58, 1938
4) 長谷川洋，前田正司，中神一人ほか：重複胆嚢の1例と本邦報告例31例の検討．日臨外医会誌　7: 961—966, 1984
5) Inoue WY, Farrell C, Fitts WT Jr et al: Duodenal duplication: Case report and literature review. Ann Surg 162: 910—916, 1965
6) Akers DR, Favara BE, Franciosi RA et al: Duplication of the alimentary tract: Report of three unsual cases associated with bile and pancreatic duct. Surgery 71: 871—823, 1972