日消外会誌　20（10）：2385～2388，1987年

パラチフスA菌が胆汁中に検出された胆嚢癌の1例

北九州市立若松病院外科
竹下　裕隆　　副島　淳一　　岸川　英樹
九州大学第2病理
山　口　幸　二

A CASE REPORT OF GALLBLADDER CARCINOMA WITH SALMONELLA PARATYPHI A IN THE BILE

Hirotaka TAKESHITA, Junichi SOEJIMA, Hideki KISHIKAWA and Kohji YAMAGUCHI*
Department of Surgery, Kitakyushu Municipal Wakamatsu Hospital
*The Second Department of Pathology, Kyushu University School of Medicine

索引用語：胆嚢癌，パラチフスA菌，腺扁平上皮癌

I. 緒　　言

胆嚢癌に併存する率の高い疾患として，胆石症・胆嚢腺腫・先天性胆道拡張症・膵管胆道合流異常などが挙げられるが，最近になりチフス保菌者の肝胆道系癌併存例の報告が散見されるようになってきた．

今回，術中採取胆汁の細菌培養においてパラチフスA菌陽性であった胆石併存胆嚢癌の1例を経験したので，若干の文献的考察を加えて報告する．

II. 症　　例

患者：63歳，女性．

既往歴：18歳，肺結核，38歳，ネフローゼ症候群．

家族歴・生活歴：特記すべきことなし．

現病歴：4年前より年1～2回の頻度で心窩痛が出現していた．疝痛発作であったが，発熱や黄疸は伴わず自然に軽快していた．今回精査を希望して来院し，超音波検査で胆石症および胆嚢腫瘍疑の診断で1984年7月24日当科に入院した．

現症：貧血・黄疸なく，頸部・胸部に異常所見はなかった．腹部は平坦，軟で沢田G点に圧痛を認めたが，腫瘤・肝・脾ともに触知しなかった．腹水なく，Virchow転移やSchnitzler転移も認めなかった．

検査所見：Carcinoembryonic antigen（CEA）が27 ng/mlと高値を示した以外に異常所見は認められなかった（表1）．

表1　検査成績

検　血		**血液生化学**	
WBC	4800／㎣	T.bil	0.49㎎／dl
RBC	368×10⁴／㎣	GOT	13U
Hb	10.8g／dl	GPT	3U
Hct	32.4%	ALP	6.6KAU
Plat.	18×10⁴／㎣	LDH	338U
尿・便：異常所見なし		γ-GTP	8mU／ml
血液凝固		LAP	98GR
出血時間	1分30秒	T.P.	6.4g／dl
プロトロビン時間	13.7秒	**血清アミラーゼ**	95 Somogi
肝予備能		**血清電解質**	
Hepaplastin Test	100%	Na	146mEq／L
ICG	1.0%	K	3.8mEq／L
50gOGTT	parabolic	Cl	105mEq／L
CEA	27ng／ml	HBs抗原（－）	

腹部超音波：内部に胆石と思われる2個のstrong echoを認めた．胆嚢壁は不規則に肥厚しており，とくに肝床側は結節状に内腔に突出し周囲の肝は不均一な低エコー層を呈して胆嚢癌の肝浸潤を疑った（図1）．

Drip Infusion Cholangiography（DIC）：胆嚢の描出は不良で，結石を含め詳細不明であった．総胆管は直径12mmと軽度拡張していた．

腹部computed tomography（CT）：胆嚢壁の不規則な肥厚を認め内腔は狭小化しており，内部に2個の胆石を認めた．胆嚢周囲の肝は低吸収域となっているが癌浸潤か炎症の波及かの鑑別は困難であった．肝転移の所見はなかった（図2）．

＜1987年4月15日受理＞別刷請求先：竹下　裕隆
〒105　港区虎ノ門2－2－2　虎の門病院消化器外科

図1　腹部超音波．胆嚢内に結石像（左）と肝床側腫瘤（右）を認める．

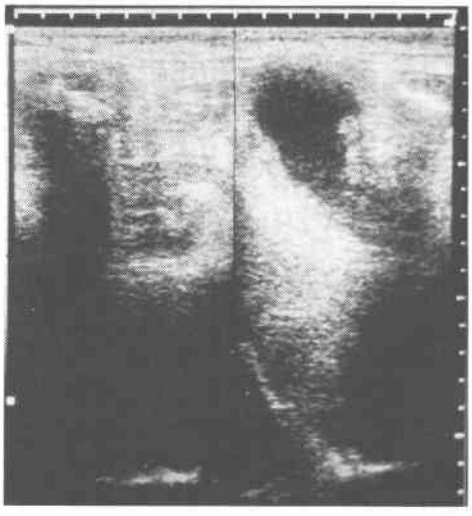

図2　腹部CT．胆嚢内にリング状の結石像と不規則な壁肥厚を認める．胆嚢周囲の肝にlow density areaを認める．

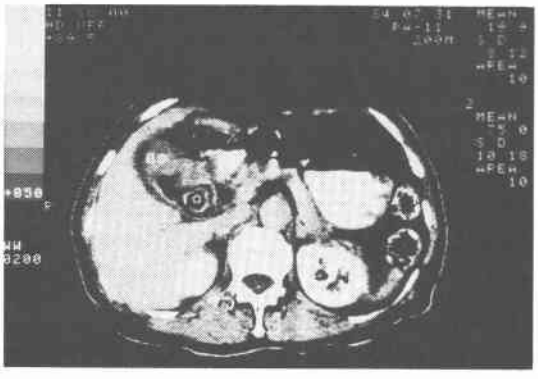

手術所見：開腹時，腹水・腹膜播種は認められず術中超音波でも肝転移の所見はなかった．肝門部・肝十二指腸靱帯にリンパ節腫脹は認めなかった．胆嚢は腫大し，壁肥厚著明だが肉眼的漿膜浸潤はなかった．胆嚢摘出術にリンパ節郭清（R2）と肝床切除術を加えた，いわゆる拡大胆嚢摘出術（Glenn's operation）を行った．胆道癌取扱い規約[1]によれば，N(−)，So，Po，Ho，Hinfo，Bo，Stage I 絶対治癒切除であった．

病理所見：胆嚢内にビリルビンカルシウム石3個を認めた．胆嚢体部に結節性隆起（4.5×5.5cm）を認め周囲胆嚢壁は線維性に肥厚し肉眼的には結節浸潤型を呈していた（図3）．組織学的には中分化腺癌に，角化

図3　切除標本．胆嚢壁は全体的に肥厚し，胆嚢体部肝床側を結節性隆起（4.5×5.5cm）を認めた．

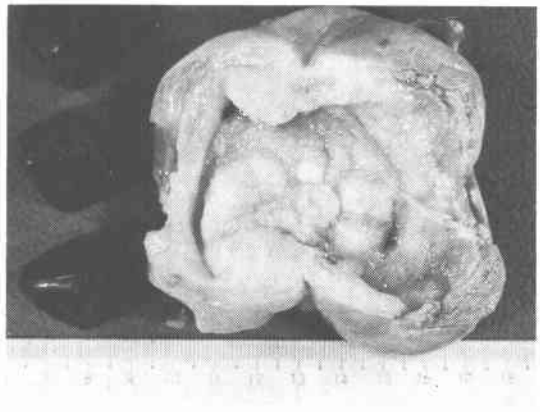

図4　組織所見．中分化腺癌（左：H-E染色，×75）の一部に角化を示す扁平上皮癌（右：H-E染色，×150）を伴なう腺扁平上皮癌である．

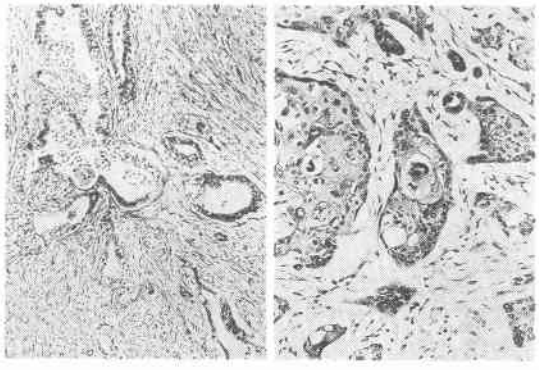

や細胞間橋を伴う扁平上皮癌の成分を有する腺扁平上皮癌であった（図4）．深達度はssで肝床への浸潤はなく（hinfo），12cへのリンパ節転移を認めた（n_1(+)），

経過：術中採取胆汁よりSalmonella Paratyphi Aが検出されたため直ちに隔離した．術後感染予防として投与していた抗生物質（CFX）に感受性が高く，Widal反応（−），各種培養（−）で排菌は認められずパラチフスは治癒したものと考えられた．術後経過良好にて，20病日目に退院した．術後5カ月で肝転移をきたし，術後11カ月で死亡した．剖検は行われなかった．

III. 考　　察

本邦における腸チフス・パラチフスは戦後激減し，最近では腸チフスが年間300人程度，パラチフスが年間100人程度の発生をみている．これらは，海外において

感染発症するものと国内での排菌性保菌者によると考えられるものに大別されるが，後者ではその大部分が胆道系長期保菌者であるといわれている．

胆道系長期保菌者の大部分は結石を有しており，有石率は95.3%[2]，97.8%[3]と報告されている．また唐木ら[3]の報告によれば，保菌者92例中68例（73.9%）は明らかなチフス性疾患の既往歴を持っておらず，大部分が発病者の家族，接触者または調理業職従事者などの検便により発見されているという．一方，胆石症手術時の胆汁細菌培養におけるチフス菌検出の頻度は低く，中野ら[4]によると1,176検体中7例（S. typhi 5, S. paratyphi B 2）で0.59%の割合であったという．

ところで最近になり胆道系チフス保菌者と胆道系腫瘍（とくに胆嚢癌）との併存例の報告が散見されるようになってきた[2)3)5)~10)]．本邦では自験例を含めても14例にすぎない．これらの多くは臨床病理学的事項の記載も乏しく症例呈示にとどまっているため今回は集計および検討には至らなかった．

文献的にみると，Welton ら[6]はチフス菌保菌者と肝胆道系癌死亡例の頻度について言及しており，1,004例の保菌者の追跡調査を行い肝胆道系癌死亡率は5.9%で，コントロール群の1.0%に比べ有意に高い（$p<0.001$）と述べている．また，同論文中に引用されている Vogelsang, Beck らの報告でもそれぞれ8.5%，6.1%と高率であったという（**表2**）．

本邦における胆道系チフス保菌者と胆嚢癌の関係については，松峯[8]と唐木ら[3]が言及しており，東京都立墨東病院（松峯）では36例中4例（11.1%），東京都立豊島病院（唐木ら）では92例中5例（5.4%）の頻度であったという（**表3**）．胆石症手術症例における胆嚢癌の頻度は5.0%[11]であり，胆道系チフス保菌状態は胆石症と同様，胆嚢癌における注意すべき risk factor と言えよう．

表2　チフス菌保菌者と肝胆道系癌死亡例の頻度

報告者	年度	保菌者総数	保菌者死亡例	癌死亡例	肝胆道系癌死亡例
Vogelsang	1950	71	47	8 (17%)	4 (8.5%)
Beck	1962		210	33 (15.7%)	13 (6.1%)
Welton[6]	1979	1,004	471	102 (21.7%)	28 (5.9%)

表3　胆道系チフス保菌者と胆嚢癌

報告者	年度	保菌者総数	胆嚢癌合併例
松峯[8]	1982	36	4 (11.1%)
唐木[3]	1984	92	5 (5.4%)

チフス菌保菌者と胆嚢癌の因果関係についてはいまだ明らかではない．Lowenfels[12]は胆道閉塞による胆汁鬱滞と細菌感染により胆汁酸組成の変化が生じ carcinogen となり癌が発生するという仮説をたてているが，現在のところ推論にすぎない[13)~15)]．松峯[8]は非癌例，担癌例を含めたチフス保菌者摘出胆嚢の病理組織学的検討を試みている．両者ともにリンパ球，形質細胞浸潤やリンパ濾胞増生の著しい慢性胆嚢炎の所見を呈すが，化生性変化が強く全体の40%に腸上皮化生が存在するとしており，腸上皮化生を生じやすいチフス保菌者胆嚢炎が胆嚢癌発生にかかわる重要な要因ではないかと推測している．

現在，胆道系チフス保菌者の治療としては，有石例・胆嚢造影不良例に外科治療（胆嚢摘出と化学療法）を行い，胆嚢造影に異常のない者や手術不能例が化学療法の適応とされている．有石例では silent stone が多いとされるが，結石は排菌原であることが多いため確実な結石除去を行う必要がある．

唐木ら[3]によると，手術療法または化学療法および両者の併用により74例中70例（94.6%）が治癒している．結石部位別にみると，胆嚢結石の治癒率は98.5%であったが，胆管結石を有すると62.5%となり不良である．したがって胆嚢摘出を原則とし，胆管に結石または拡張を有する症例には総胆管切開を行い，小結石遺残の疑があれば乳頭形成を行うべきであるとしている．

IV. 結　語

胆石併存胆嚢癌患者で，術中採取胆汁の細菌培養でパラチフス A 菌が検出された症例について報告した．

胆道系長期チフス保菌状態は，チフス菌感染による化生変化の強い慢性胆嚢炎に加え，高率の胆石併存という因子が加わっており，胆嚢癌の重要な risk factor と考えられるため積極的な検索と外科治療が望ましいと思われた．

文　献

1）日本胆道外科研究会編：胆道癌取扱い規約．東京，金原出版，1981
2）北村正次，小野寺時夫，伊藤一二ほか：パラチフス B の胆嚢癌合併例．最新医　36：387—390，1981

3) 唐木一守, 松原義雄：腸チフス・パラチフス胆道系長期保菌者の外科的療法. 日消病会誌　81：2978—2985, 1984
4) 中野　徹, 田畑正久, 大藪久憲ほか：胆道疾患とチフス菌. 外科　46：380—384, 1984
5) Axelrod L, Munster AM, O'Brien TF: Typhoid cholecystitis and gallbladder carcinoma after interval of 67 years. JAMA 217：83, 1971
6) Welton JC, Marr JS, Friedman SM: Association between hepatobiliary cancer and typhoid carrier state. Lancet 11：791—794, 1979
7) Karsenty C, Delmont J: Cancer de la vésicule biliaire et portage chronique de salmonelles. Gastroenterol Clin Biol 5：353—354, 1981
8) 松峯敬夫：胆嚢癌発生とチフス菌. 医のあゆみ 123：247—248, 1982
9) 鈴木紳一郎, 吉田　明, 熊本吉一ほか：腸チフス菌が胆汁中に検出された胆嚢癌の1例. 臨外　39：1787—1789, 1984
10) 大嶋　隆, 高木雄二, 猪野睦征ほか：早期胆嚢癌を合併した腸チフスの1例. 日臨外医会誌　47：110—113, 1986
11) 中山文夫, 古賀明俊, 西浦三郎ほか：胆石症と胆嚢癌—胆嚢癌の発生と関連して—. 消外　5：159—163, 1982
12) Lowenfels AB: Does bile promote extra-colic cancer?. Lancet 29：239—241, 1978
13) Fortner JG: The experimental induction of primary carcinoma of the gallbladder. Cancer 8：689—700, 1955
14) Kowalewski K, Todd EF: Carcinoma of the galbladder induced in hamsters by insertion of cholesterol pellets and feeding Dimethylnitrosamine (35293). Proc Soc Exp Biol Med 136：482—486, 1971
15) Enomoto M, Naoe S, Harada M et al: Carcinogenesis in extrahepatic bile duct and gallbladder—Carcinogenic effect of N-Hydroxy-2-Acetamidofluorene in mice fed a "gallstone-inducing" diet. Jpn J Med 44：37—49, 1974