日消外会誌　20（10）：2397～2400，1987年

腸間膜嚢胞腺癌の1例

大垣市民病院外科
原川　伊寿　蜂須賀喜多男　山口　晃弘　磯谷　正敏
石橋　宏之　加藤　純爾　神田　裕　松下　昌裕
小田　高司　久世　真悟　真弓　俊彦

A CASE OF ADENOCARCINOMA ARISING IN A MESENTERIC CYST

Itoshi HARAKAWA, Kitao HACHISUKA, Akihiro YAMAGUCHI, Masatoshi ISOGAI, Hiroyuki ISHIBASHI, Junji KATO, Hiroshi KANDA, Masahiro MATSUSHITA, Koji ODA, Shingo KUZE and Toshihiko MAYUMI
Department of surgery, Ogaki Municipal Hospital

索引用語：腸間膜嚢胞腺癌，腸性嚢胞，重複腸管

はじめに

腸間膜嚢胞腺癌は，極めてまれな疾患とされているが，最近われわれはその1例と思われる症例を経験したので，若干の文献的考察を加えて報告する．

症　例

症例：34歳，女．

主訴：腹部腫瘤．

家族歴：特記すべきことはない．

既往歴：特記すべきことはない．

現病歴：1984年5月ころから腹部腫瘤（径約10cm）に気付いていたが，徐々に増大してきたので1985年7月当院産婦人科を受診しultrasonography（US），computed tomography（CT）などで検索の結果腹部嚢胞性腫瘤と診断され，当科を紹介された．

入院時現症：身長153cm，体重58kg，血圧144/80 mmHg，脈拍75/分整，結膜に貧血，黄疸を認めず，頸部リンパ節も触知しなかった．右側腹部に表面平滑で多少可動性のある腫瘤を触知したが，圧痛，抵抗は認めなかった．

入院時検査所見：末梢血液検査，血液生化学検査，尿検査では軽度の貧血を認めたほかはとくに異常所見を認めなかった．corcinoemfryonic antigen（CEA）も1ng/ml未満であった．胸部X線撮影，心電図でも異常所見を認めなかった．

腹部超音波検査所見：右腹部に大きさ14×13×12 cmの境界明瞭，内部エコー均一で後方エコーの増強が認められる嚢胞性腫瘤が認められた（図1左）．腫瘤は肝，胆，膵，腎，脾，子宮，卵巣とは無関係であった．

腹部CT検査所見：右腹部に大きさ15×14×13cmのほぼ球形，内部均一な嚢胞を思わせるlow density areaを認めた．腫瘤壁，内腔ともエンハンスはされなかった（図1右）．

消化管透視所見：注腸検査では上行結腸が左方へ圧排されていたが，壁の不整は認められなかった（図2）．上部消化管透視でも十二指腸下行脚の上方への圧排所見がみられた．

血管造影所見：上腸間膜動脈の左方への圧排所見は認められたが，腫瘍の栄養動脈や腫瘍濃染像は認められなかった（図3）．

以上の検査結果から後腹膜嚢胞と診断し，1985年12月10日手術を施行した．

手術所見：右傍正中切開で開腹すると，右の後腹膜腔に成人頭大の嚢胞が認められた（図4）．嚢胞壁は厚く，上行結腸と固着していたので，嚢胞内容（漿液性）を吸引した後，嚢胞を含む結腸右半切除術を施行した．

病理組織学的所見：嚢胞壁は主に結合組織からなり，平滑筋成分は認められなかった．上皮は大半で脱落していたが，残存上皮は大腸粘膜類似の上皮からな

＜1987年4月15日受理＞別刷請求先：原川　伊寿
〒503　大垣市南頬町4－86　大垣市民病院外科

図1　腹部US（左）と腹部CT（右）．USでは右腹部に14×13×12cmの境界明瞭，内部エコー均一で後方エコーの増強が認められる嚢胞性腫瘤が認められた．CTでも右腹部に15×14×13cmのほぼ球形，内部均一な嚢胞を思わせるlow density areaを認めた．

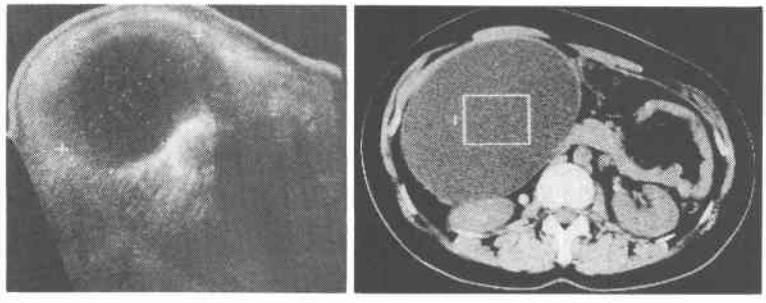

図2　注腸造影．上行結腸が左方へ圧排されていたが，壁の不整は認められなかった．

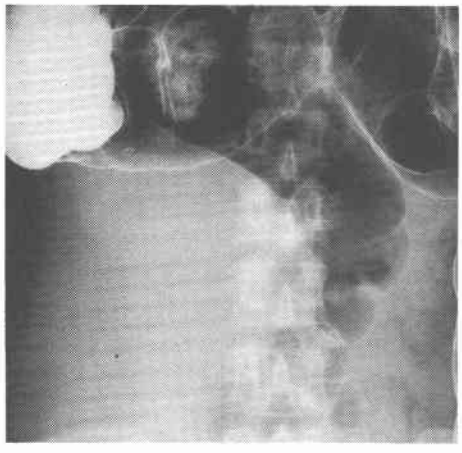

図3　血管造影．上腸間膜動脈の左方への圧排所見は認められなかったが，腫瘍の栄養動脈や腫瘍濃染像は認められなかった．

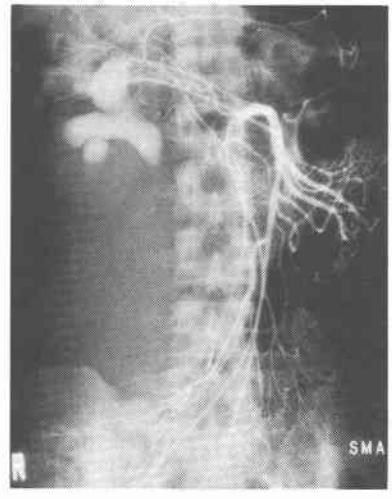

り，大部分は乳頭状発育を示し，明らかに構造異型を示す部位があり乳頭腺癌と診断された．腫瘍の存在部位や嚢胞を形成する壁内に平滑筋成分がないことなどから腸間膜嚢胞腺癌と診断した（図5，6）．

術後経過は順調で，術後第14病日に退院し術後9月現在も健在である．

考　察

腸間膜嚢胞は腸間膜に発生する嚢胞である[1]が，比較的まれな疾患であり，1507年Benevieni[2]の剖検例の記載以来欧米で約800例[3]，本邦ではわれわれが調べえた限りでは288例の報告[3)~9)]をみるにすぎない．年齢，性別は，欧米でら30～40歳台に最も多く，やや女性に多いとされ[5]本邦では10歳以下が約半数を占め，やや男性に多い傾向がある[5]．

腸間膜嚢胞は，Beahrsら[10]によると嚢胞壁の組織学

図4　手術所見．右の後腹膜腔に成人頭大の嚢胞が認められた．嚢胞壁は厚く，上行結腸と固着していた．

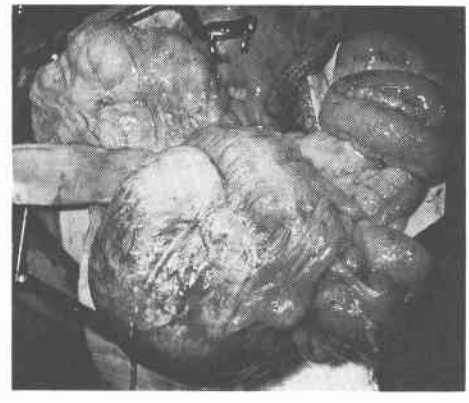

図5　病理組織所見（右：×800倍）．嚢胞壁は主に結合組織からなり，平滑筋成分は認められなかった．上皮は大半で脱落していたが，残存上皮は乳頭状の発育を示し，明らかな構造異型がみられ乳頭腺癌の所見であった．右図は左図の矢印の部分の拡大像である．

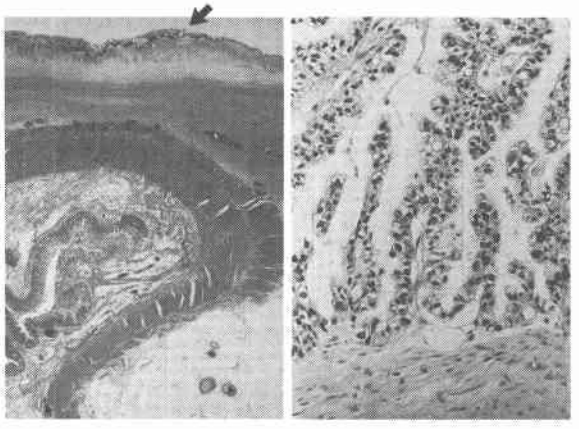

図6　切除標本と癌の存在範囲

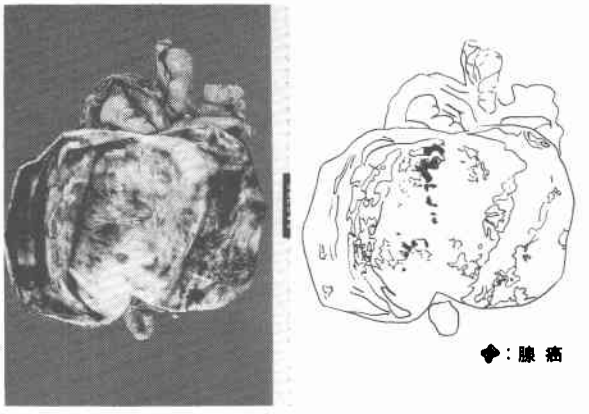

的性状や病状の経過，病因により，胎児性および発育性の嚢胞，外傷性あるいは後天性嚢胞，断生物性嚢胞，炎症性および変性性嚢胞の4群に分類される（表1）．自験例は嚢胞が上行結腸と接して存在し，内面に大腸粘膜類似の上皮を有していたので，胎児性および発育性の嚢胞群の中の腸性嚢胞が癌化したものと考えられた．腸性嚢胞は重複腸管とほぼ同義語と考えられているが，重複腸管の定義として，①内面に消化管粘膜を有すること，②平滑筋層が認められることが必要であるとするのが一般的である[11)12)]．自験例はE.V.G.染色でも平滑筋成分は認められなかったので，重複腸管とはせず，腸管嚢胞腺癌と診断した．

表1　腸間膜嚢胞の分類（Beahrsらによる）[10)]

1. 胎児性および発育性の嚢胞
   腸性嚢胞，泌尿生殖性嚢胞，リンパ性嚢胞，類皮嚢胞を含む
2. 外傷性および後天性嚢胞
   骨盤手術後に多い
3. 新生物性嚢胞
   良性と悪性化したものが報告されている
4. 炎症性および変性性の嚢胞
   感染に伴うリンパ節の変性や寄生虫による嚢胞など

悪性腸間膜嚢胞の報告は極めてまれであり，われわれが調べえた限りでは自験例を含め7例である（表2）[13)~18)]．組織診断は腺癌4例，平滑筋肉腫2例，胎児性癌1例で，本邦における悪性例は大谷らによる平滑筋肉腫と自験例のみであり，腺癌の報告は自験例が初めてであると思われる．悪性腸間膜嚢胞7例の年齢は18歳から66歳まで，平均44.7歳で10歳以下にはみられず，性別は男1例，女6例と女性に多かった．主訴は腹部腫瘤3例，下血2例，体重減少，食思不振各1例で，術前診断は嚢胞性腫瘤3例，悪性腫瘍3例，脾腫1例であった．発生部位は結腸間膜5例，小腸間膜，Müller管の疑い各1例であった．

表2　悪性腸間膜嚢胞報告例

No.	報告者（年度）	年齢，性	主訴	術前診断	手術	発生部位	組織診断
1	Peterson EW.[13)]（1933）	64，女	腹部腫瘤	腹部嚢胞	摘出	結腸間膜	腺癌
2	Peterson EW.[14)]（1940）	55，男	体重減少	結腸癌	結腸合併切除	結腸間膜	胎児性癌
3	Douglas WG. etal[15)]（1965）	18，女	食思不振	転移性癌	剖検	Müller管の疑い	腺癌
4	Hardin W. etal.[16)]（1970）	66，女	腹部腫瘤	脾腫	核出術	横行結腸間膜	平滑筋肉腫
5	大谷，他[17)]（1971）	53，女	下血	悪性腫瘍	剖検	小腸間膜	平滑筋肉腫
6	Tykka H. etal.[18)]（1975）	23，女	血便	嚢胞性腫瘤	結腸左半切除	下行結腸間膜	腺癌
7	自験例（1986）	34，女	腹部腫瘤	後腹膜嚢胞	結腸右半切除	上行結腸間膜	腺癌

腸間膜嚢胞の治療に関しては，良悪性の正確な術前診断は極めて困難であり，自験例のように術前に悪性を思わせる所見がなくても，組織学的検索によりはじめて嚢胞腺癌と診断されることもあることから嚢胞の完全摘出を行うべきであるが，この際腸管血行障害の可能性があれば腸管合併切除が必要である．剖検2例を除く悪性腸間膜嚢胞5例では，嚢胞を含む結腸合併切除3例，嚢胞摘出または核出2例であった．

悪性腸間膜嚢胞7例の予後は，生存4例，術後1年で癌性腹膜炎で死亡1例，発症後4ヵ月で呼吸不全で死亡1例（剖検），発症後20年で腹膜炎で死亡1例（剖検）であった．

おわりに

極めてまれな腸間膜嚢胞腺癌の1例を若干の文献的考察を加えて報告した．悪性腸間膜嚢腫の報告は自験例を含めて7例であったが，腺癌の報告は自験例が本邦初めてであると思われる．

本論文の要旨は第217回東海外科学会例会（1985年5月，名古屋）において発表した．稿を終えるにあたり，病理組織学的所見につき御指導をいただいた大垣市民病院中央検査室，坪根幹夫博士に深謝いたします．

文　献

1) 柳　一平，浦　伸三，谷口勝俊ほか：小児腸間膜嚢腫の一治験例．和歌山医　29：165—169，1978
2) Vaughn AM, Lees WMM, Hemry JH et al: Mesenteric cyst. A review of the literature and report of a calcified cyst of the mesentery. Surgery 23：306—317，1948
3) 樋口悦美，武藤茂生，樋口健弥ほか：腸間膜嚢腫の1例．小児臨　37：101—104，1984
4) 可児淳朗，岸川輝彰，伊藤　寛ほか：嚢腫内出血を呈した小児腸間膜嚢腫の1例．日小児外会誌　16：1247—1251，1980
5) 林　周作，橋本　俊，神谷保廣ほか：腸管壁内血腫を伴った腸間炎嚢腫の1例．日小児外会誌　19：571—575，1983
6) 田辺和彦，福田正巳，七戸　浩ほか：非定型的なエコー所見を呈し，診断困難であった腸間膜のう腫の1例．青森中病誌　29：395—399，1984
7) 山本　宏，安田是和，笠原小五郎ほか：急性腹症にて発症し術前に診断された腸間膜嚢胞の1治験例—超音波診断法と血管造影の所見を中心に—．日消病会誌　81：1842—1847，1984
8) 植阪和修，康　権三，坂口雅宏ほか：腸閉塞を呈した腸間膜嚢腫の2例．小児外科　16：499—503，1984
9) 塙　弘道，小柳博司，山田耕一ほか：百日咳の経過中に発見された腸間膜嚢腫の1例．小児臨　37：2105—2109，1984
10) Beahrs OM, Judd ES, Dockerty MB: Chylous cyst of the aldomen. Surg Clin North Am 30：1081—1095，1950
11) Ladd WE, Gvoss RE: Surgical treatment of duplications of the alimentary tract. Surg Gynecol Obstet 70：295—307，1940
12) 池田光則，佐藤元道，東　権広ほか：消化管重複症の2例—本症の定義についての考察．小児外科　15：241—245，1983
13) Peterson EW: Adenocarcinoma in a cyst of the transverse mesocolon. Ann Surg 97：782—783，1933
14) Peterson EW: Cysts of the mesentery. Ann Surg 112：80—86，1940
15) Douglas WG, Kastin JA, Huntington WR: Carcinoma arising in a retroperitoneal Müllerlan cyst, with widespread metastasis during pregnancy. Am J Obstet Gynecol 91：210—216，1965
16) Hardin WJ, Hardy JD: Mesenteric cysts. Am J Surg 119：640—645，1970
17) 大谷　博，桧脇千里，新田泰弘ほか：長期間下血を繰返した腸間膜嚢腫に合併した平滑筋肉腫の1剖検例．広島医　24：718—718，1971
18) Tykka H, Koivieniemi A: Carcinoma arising in a mesenteric cyst. Am J Surg 129：709—711，1975