日消外会誌　20（10）：2401～2404，1987年

S状結腸び漫性海綿状血管腫の1治験例

東京医科歯科大学第2外科，同病理部*
伊藤　雅史　三島　好雄　今城　眞人　岡村　孝
久米進一郎　村上　俊穂　岡安　勲*

A CASE OF DIFFUSE CAVERNOUS HEMANGIOMA OF THE SIGMOID COLON

Masashi ITOH, Yoshio MISHIMA, Maoto IMAJOH
Takashi OKAMURA, Shinichiro KUME, Tishio MURAKAMI
and Isao OKAYASU*
2nd Department of Surgery, Tokyo Medical
and Dental University, and Department of Pathology*

索引用語：S状結腸海綿状血管腫

はじめに

大腸血管腫はまれな疾患であるが，大量下血や反復出血の原因となる．特に直腸S状結腸に好発するび漫性海綿状血管腫は幼小児期に発症し，しばしば適切な診断・治療がなされないままに重篤な出血を繰り返すことが知られている[1]．最近われわれは14歳女性で突然の大量下血により発症し，術前に大腸内視鏡検査と選択的動脈造影を行い緊急手術を施行した，S状結腸び漫性海綿状血管腫の1例を経験したので，大腸血管腫の本邦例の検討を併せ報告する．

症　例

患者：14歳，女性．

主訴：下血，腹痛．

家族歴：特記すべきことなし．

既往歴：生後5ヵ月てんかん，抗痙攣剤服用中．昭和60年5月IgA腎症により当院小児科に入院しパルス療法施行．以来外来通院にてpredonine，warfarin服用中．

現病歴：昭和60年10月24日午後8時，硬便排出後多量の下血が出現し，翌朝まで5回下腹部痛を伴う出血を繰り返し，当院小児科に入院した．warfarin中止，Vit. K_2投与，輸血を開始しつつ諸検査施行後，手術目的にて当科に転科した．

現症：身長146cm，体重40.5kg．顔貌は苦悶状でmoon faseを呈し，眼瞼結膜は蒼白，眼球強硬に黄疸なく，全身に皮膚粘膜病変は認められなかった．血圧120～80mmHg，脈拍数110/min．胸部理学的異常所見なし．腹部はやや膨瘤し左下腹部に圧痛を認めたが腹膜刺激症状はなく，腸雑音は亢進していた．直腸指診では血液の付着を認めたが，内痔核・腫瘤は触知されなかった．

入院時検査所見：赤血球289×10^4/mm^3，Hb 9.0g/dl，Ht 26.3%，白血球12,000/mm^3，血小板15.1×10^4/mm^3，PT 14.1sec（対照11.0），APTT 40.1sec，（対照31.0），TP 5.1g/dl，Alb 3.1g/dl，BUN 25mg/dl，Cr 0.7mg/dl，Na 144mEq/l，K 4.2mmHg/l，Cl 105 mEq/l，GOT 7IU/l，GPT 6IU/l，LDH 246U/l，ALP 62U/l．

腹部単純X線撮影：特に異常所見なく，骨盤内に石灰化像は認められなかった．

胃内視鏡検査：特に異常なし．

大腸内視鏡検査：肛門縁より25cmの部位に，内腔全体を占める暗赤色の隆起性病変が存在し，粘膜下血腫状の外観を呈していた．表面には血液が付着し少量の持続出血を認め，出血源と診断した（図1）．生検・口側への内視鏡挿入は危険と判断し施行しなかった．

選択的動脈造影：下腸間膜動脈造影では内視鏡で確認された病変の部位に一致するS状結腸に，動脈相ではvasa rectaの伸展圧排と不整な静脈様の濃染像を認め，その口側にも淡い濃染像が散在し，大腸の血管性病変特に血管腫が強く疑われた（図2）．明らかな腸管内への造影剤の漏出はなく，静脈相は正常であった．上腸間膜動脈造影では特に異常は認められなかった．

＜1987年5月13日受理＞別刷請求先：伊藤　雅史
〒113　文京区湯島1－5－45　東京医科歯科大学第2外科

図1　大腸内視鏡所見．暗赤色の隆起性病変が認められ，新鮮血が付着している．

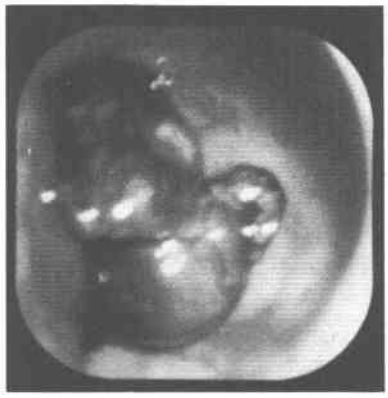

図2　下腸間膜動脈造影の動脈相．S状結腸にvasa rectaの伸展・圧排と濃染像を認める．

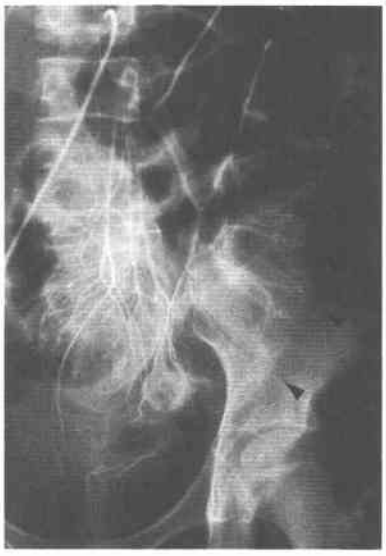

術前診断：以上の結果よりS状結腸血管腫による下血と診断した．入院後血圧低下はないものの，輸血施行後も貧血の改善はなく，大腸内視鏡検査で持続出血を認めたため，転科当日緊急手術を施行した．

手術所見：開腹すると，腹膜反転部より15cm口側のS状結腸が長さ13cmにわたり，径6cmに腫大し一塊の弾性軟の腫瘤として触知され，漿膜面には発赤・浮腫が著明で一部には漿膜下出血が認められた．その他の臓器には出血源と思われる病変はなく，S状結腸切除術を施行した．6カ月間の大量ステロイド投与，IgA腎症による低蛋白血症，緊急手術などを考慮し一期的吻合を避け，口側断端を単孔式人工肛門とし，肛門側もmucous fistulaとした．

図3　摘出標本．13×10cmの境界明瞭な内腔に突出する，粘膜下血腫状の所見である．

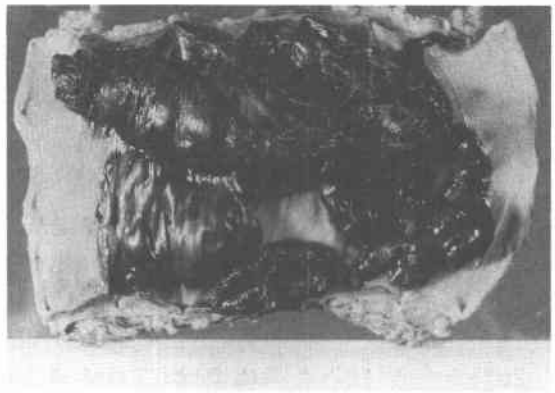

図4　病理組織学的所見．粘膜下層における血管腔．大小の血腔が組織学的にみられ，壁は薄いが血管内皮細胞も一部には認められる．間質には強い浮腫を伴っている．

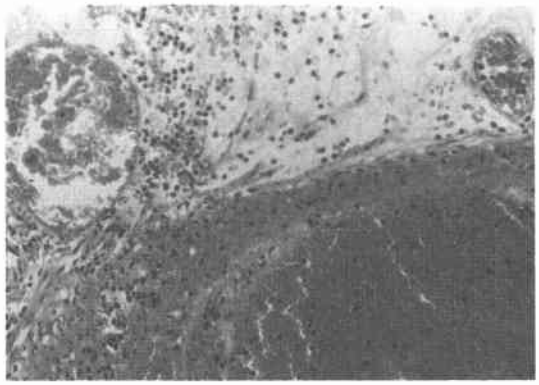

摘出標本肉眼所見：病変は13×10cm，境界明瞭で内腔に突出した血腫状の所見で，粘膜面にはびらんが散在していた．病変は粘膜下層が主体で筋層漿膜は炎症性た肥厚していた（図3）．

病理組織学的所見：腸壁の粘膜下層を中心に大小の血管腔が存在し，内腔は凝血で充満し腸管内腔側へ隆起していた．血液を入れる腔壁は薄く内側に血管内皮細胞を有し，海綿状血管腫と診断された（図4）．血管腫の周囲の粘膜筋板内と粘膜にも著明な出血を認め，肉眼的に血腫状に膨瘤していた所見と一致した．

術後経過：術後の注腸検査では残存結腸に異常所見を認めず，第26病日に軽快退院した．術後3カ月目に

人工肛門閉鎖術を施行し，経過は良好である．

考　察

大腸に発生する血管腫はまれであり，欧米では1839年の Phillips[2]の報告以来，文献上約300例の報告がある[1]．本邦では文献上検索しえた範囲では，消化管多発血管腫９例を除き本例を含め12例の報告があるに過ぎない[3)~12)]（**表１**）．Gentry ら[13]によれば，消化管血管腫の存在部位は小腸が41％と最も多く，胃に31％，大腸に26％であり，大腸では70％が直腸に発生している．

血管腫は中胚葉性組織の胎生期遺残より発生するとされているが[13]，その増殖が腫瘍性かあるいは先天性のいわゆる過誤腫であるかについては意見の一致を見ていない．組織学的には毛細管性血管腫，海綿状血管腫およびその混合型に大別できる．組織学的所見と臨床的特徴をもとにした血管腫の分類は多数あるが，最も汎用される Obendorf-Kaiser[14]の分類およびその頻度を下記に示した[1]．

胃腸管血管性病変の分類[14]

1. 多発性静脈拡張症；40～60％
2. 海綿状血管腫；25％
   - a．び漫型
   - b．ポリープ型
3. 毛細管性血管腫（単純性）；５～10％
4. 血管腫症；２～12％
   - a．Osler-Rendu 病
   - b．非遺伝性

多発性静脈拡張症と毛細管性血管腫は臨床症状を呈することは少なく剖検時に偶然発見されることが多いが，海綿状血管腫はその90％に症状が出現し臨床上重要である．本邦例では海綿状血管腫11例中９例(82％)に出血を認め，６例では著明な貧血により輸血を必要とした．その他腹痛・テネスムス・便柱狭小などの症状が出現している．ポリープ型海綿状血管腫は，大腸内視鏡検査の発達により近年報告例が増加しており，大きさは4mm から3cm まで，発生部位は大腸全体に分布し一定の傾向は認められていない．

び漫性海綿状血管腫は特異な臨床像より他の血管腫と特に区別して考える必要がある．その特徴は直腸Ｓ状結腸に好発し，大量下血ないし反復出血の形で幼小児期より発症し，確定診断が得られないまま長い病悩期間を有し，時に致死的となる点である[1]．大きさ・形態はさまざまで20～30cm に達することもある．通常血管腫は粘膜下に発生するが，腸壁全層を侵したり時に膀胱・子宮にまで浸潤するとされている．本邦例では80％が直腸Ｓ状結腸に発生し，平均年齢は26.5歳とポリープ型の42.4歳に比べて若年であった．発病年齢は症例１，４，５では４歳であり，病悩期間はそれぞれ20，29，45年に達し，内痔核ないし直腸ポリープと診断され入院・手術を繰り返していた．Jeffery ら[15]の報告でも直腸び漫性海綿状血管腫の80％が確定診断まで痔核切除術を受け，最高は６回に達し初回手術のほとんどが10歳以下であったとしている．

近年，血管腫や血管形成異常などの消化管血管性病変が注目され，大腸内視鏡検査や選択的動脈造影により診断された症例が増加している．血管腫の内視鏡所見は，表面を覆う粘膜の色調がその血管構造を反映し，暗青色ないし暗赤色（plum or wine color）を呈する点である[10]．生検は出血の危険があり一般に禁忌とされている．血管腫の動脈造影所見の特徴は，１ないし数本の動脈に連続した類洞様の血管腔が，動脈相の初期より静脈相まで存在する点である[9]．本例では同様の所見により診断可能であったが，一般に病変全体の広がりを読影することは困難とされている．

腹部単純Ｘ線検査では，頻度は少ないものの静脈石の存在は本症に特徴的とされ[8]，骨盤内に石灰化像が認められれば，本症を診断する鍵となる．注腸検査では粘膜下腫瘍状の陰影欠損像より，内腔の狭窄・閉塞までさまざまな像を呈する．その他診断の助けとなるものは，幼小児期よりの慢性出血の有無，家族歴などの詳細な病歴聴取，皮膚粘膜血管腫の検索が重要であり，超音波検査では骨盤内の hypoechoic mass として描出されることがある[17]．

治療は血管腫の切除を原則とすべきであるが，具体的な方法は病変の部位と大きさにより決定される．小さいものでは内視鏡的ポリペクトミーが可能な場合があり[11]，手術的にも切開の上血管腫のみを摘出することで良いが，広基性病変や大きなものでは腸管切除が

表１　大腸血管腫（消化管多発血管腫９例をのぞく）

症	年令・性	症　状	部　位	病　型	治　療	報告者・年代
1	24　男	肛門部出血・貧血	直腸	海綿状び漫型	腹会陰式直腸切断術	腹部他　1953
2	33　女	下血・テネスムス	直腸	海綿状ポリープ型	腹会陰式直腸切断術	島田他　1962
3	66　男	回盲部痛	盲腸・上行結腸	毛細管状	回盲部切除術	松本他　1963
4	14　男	下血・貧血	直腸	海綿状び漫型	人工肛門造設・一期的に腹会陰式直腸切断術	佐藤他　1964
5	49　男	下血・便柱狭小	直腸・Ｓ状結腸	海綿状び漫型	括約筋保存直腸切断術	宮崎他　1972
6	31　男	腹痛・軟便	上行結腸	海綿状び漫型	右半結腸切除術	尾崎他　1975
7	41　女	下血	横行結腸	海綿状ポリープ型	(－)	森田他　1979
8	33　男	下血	下行結腸	海綿状ポリープ型	結腸部分切除術	福本他　1981
9	30　女	血便・粘液便	上行結腸	海綿状ポリープ型	結腸部分切除術	
10	45　女	血便	Ｓ状結腸	海綿状ポリープ型	内視鏡的ポリペクトミー	谷　他　1983
11	52　女	動悸	横行結腸	海綿状ポリープ型	(－)	清水他　1985
12	14　女	下血	Ｓ状結腸	海綿状び漫型	Ｓ状結腸切除術	本　例

必要である．上部直腸より口側では，前方切除ないし結腸部分切除により容易に切除されるが，び漫性海綿状血管腫では病変が直腸下部より肛門にかけて広範囲に存在することが多く，手術々式選択に関しては問題が残されている．Coppa ら[1]は肛門括約筋温存術式は術後合併症・排便異常・再出血の頻度が高く，根治的治療として腹会陰式直腸切断術を推奨している．一方 Jeffery[15]，Wang ら[16]は，自然肛門を温存させ colo-anal sleeve anastomosis を採用し好成績を得ている．本術式は直腸粘膜を切除して直腸筋筒を温存し，口側結腸と肛門を吻合するもので，筋筒内に残存する血管腫については，Jeffery は放置し，Wang は摘出するとしている．本来血管腫は良性疾患であり，若年者に多いことより，自然肛門を温存する本術式を積極的に採用すべきと思われる．その他の治療法として，照射療法・硬化療法・凍結療法・人工肛門造設術・動脈結紮術が施行されているが，根治性には疑問があり切除を原則とすべきであろう．

Gentry[13]によれば，び漫性海綿状血管腫で適切な治療がなされない場合の死亡率は48%であったとしている．また血管腫症では病変が広範に存在し，時に致死的な出血をきたすことがある．しかし大腸血管腫は切除されれば，予後は一般に良好である．

大腸血管腫はまれな疾患であるが，幼小児期の大量下血ないし反復する漫性出血例では本疾患を常に念頭に置き，大腸内視鏡検査や選択的動脈造影を駆使し，早期に診断して適切な治療を選択することが重要である．

まとめ

14歳女性で大量下血にて発症し，術前にS状結腸血管腫と診断し手術により救命しえた1例を報告し，本邦例と診断・治療上の問題点について検討を加えた．

本論文の要旨は第188回日本消化器病学会関東甲信越地方会にて発表した．

文　献

1) Coppa GF, Eng K, Localio SA: Surgical management of diffuse cavernous hemangioma of the colon, rectum and anuns. Surg Gynecol Obstet 159：17—22, 1984
2) Phillips B: Erectile tumor of the anus. London Med Gaz 1：514—517, 1939
3) 綾部正大，伊崎周介：直腸血管腫について．外科の領域　1：80—89, 1953
4) 島田　理，杉本圭一郎：直腸血管腫の1例．消病の臨　4：269—272, 1962
5) 松本達郎，吉栖正人，富本　一：盲腸上行終腸血管腫の1治験例．外科　25：1061—1063, 1963
6) 佐藤薫隆，海老沢健二，松林冨士男：直腸血管腫の1治験例．外科　26：1373—1376, 1964
7) 宮崎治男，宮本新太郎，安井広明：直腸S字状結腸にわたる巨大な Haemangioma Cavernosum．日本大腸肛門病会誌　25：133—134, 1972
8) 尾崎　徳，名越和夫，島口晴耕：著明な石灰化像を呈した大腸血管腫の1例．胃と胆　10：951—955, 1975
9) 森川　穣，篠原正裕，石川清文：腫瘤の自然排出をみた横行結腸血管腫の1例．臨放線　24：311—314, 1979
10) Fukumoto S, Kojo H, Kadohara M: Cavernous hemangioma of the colon. Yonago Acta Med 25：22—27, 1981
11) 谷・ロベルト・ダニエル，谷口徹志，神津照雄ほか：大腸海綿状血管腫のポリペクトミーによる治験例．Gastroenterol Endosc 25：1407—1412, 1983
12) Shimizu S, Nishimura S, Tada M: Hemangioma of the colon. —A case report—. J Kyoto Pref Univ Med 94：959—964, 1985
13) Gentry RWM, Dockerty MB, Clagett OT: Vascular malformation and vascular tumors of the gastrointestinal tract. Int Abst Surg 88：281—323, 1949
14) Kaijer R: Über Hämangioma des tractus gastrointestinalis. Arch Klin Chir 187：351—388, 1936
15) Jeffery PJ, Hawly PR, Parks AG: Colo-anal sleeve anastiomosis in th tract of diffuse cavernous hemangioma involving the rectum. Br J Surg 63：678—682, 1976
16) Wang CH: Sphincter-saving procedure for treatment of diffuse cavernous hemangioma of th rectum and sigmoid colon. Dis Colon Rectum 28：604—607, 1985
17) Lyon DTM, Mantia AT: Large bowel hemangioma. Dis Colon Rectum 27：404—414, 1984