日消外会誌　20（11）：2482～2487，1987年

食道・頭頸部重複癌21例の検討

癌研究会附属病院外科，同　頭頸科*

関　　誠　　松原　敏樹　　大橋　一郎
中川　　健　　木下　　巌　　高木　国夫
西　　満正　　梶谷　　鐶　　内田　正興*

TWENTY ONE CASES WITH DOUBLE CANCERS OF THE ESOPHAGUS AND THE HEAD AND NECK

Makoto SEKI, Toshiki MATSUBARA, Ichiro OHASHI, Ken NAKAGAWA, Iwao KINOSHITA, Kunio TAKAGI, Mitsumasa NISHI, Tamaki KAJITANI and Masaoki UCHIDA*

Department of Surgery, Department of Head and Neck*, Cancer Institute Hospital

食道と頭頸部管腔臓器とは，同じ扁平上皮からなり，重複癌の頻度が高く，治療上の関連が深い．食道と頭頸部重複癌21例について，頭頸部癌の部位，食道癌と頭頸部癌の治療開始時期の間隔，頭頸部癌治療後の食道癌手術の問題点，および予後について検討した．

食道と頭頸部重複癌において，頭頸部癌の部位では，咽頭・口腔に多くみられた．治療開始時期の間隔では，3年以内が81％を占めた．さらに，頭頸部癌術後の食道癌の手術には，癒着，永久気管孔などの治療上の制約があり，術後合併症も多い．頭頸部癌術後の食道癌治療例の予後は，1年生存率40％と比較的不良であり，合併療法も含めた，今後の検討を要する．

索引用語：食道の重複癌，食道と頭頸部の重複癌

はじめに

食道と他臓器との重複癌の中で，食道と頭頸部管腔臓器とは，連続した同じ扁平上皮であり，重複癌の頻度が高い．また，近接臓器であるため，治療上の関連も深い．食道癌と頭頸部癌との重複例に関する報告は多くみられる[1)~5)]が，その治療に関し述べられた報告は少ない[1)2)]．そこで，われわれは，食道癌側からみた重複例の臨床上の特徴，とくに手術手技上の問題点について検討した．

対　　象

1949年から1985年にいたる，癌研外科における胸・腹部食道癌638例のうち，他臓器との重複癌は，72例でその分布は**表1**のごとくである．最も多いものは胃34例で，次いで頭頸部は21例にみられた．72例の中には，食道・胃・上咽頭，胃・下咽頭・食道，舌・結腸・食道（以上発生順）という三重複癌が3例含まれている．食道と頭頸部の重複癌21例の性別では，男性が20例と多く，女性は1例に過ぎなかった．食道癌治療時の平均年齢は60.3歳であった．また，21例の食道癌，頭頸部癌の組織型はすべて扁平上皮癌であった．

表1　食道と他臓器重複癌の分布

1949～1985，胸・腹部食道癌638例　C.I.H.

胃	34（3）
頭頸部	21（1）
大腸	6（2）
乳	6（6）
子宮	2（2）
肺	2（1）
甲状腺	2（1）
陰茎	1（0）
膀胱	1（1）
計	72（16）

（）：女性の症例数

＊食道を含む三重複癌が3例含まれる

＜1987年5月13日受理＞別刷請求先：関　　誠
〒171　豊島区上池袋1－37－1　癌研究会附属病院外科

表2　食道と頭頸部の重複癌21例

＊ただし，年齢は食道癌治療時

症例番号	年齢	性別	先行癌	間隔	後行癌	食道癌 深達度・リンパ節転移	予後（食道癌治療後）
1	53	♂	Ea	7年4ヵ月	上咽頭	sm　n(−)	8年5ヵ月†
2	54	♂	Im	3年	歯肉	a_2　n(−)	9年　†
3	50	♂	下咽頭 口腔底	同時	im	pm　n(−)	1年4ヵ月†
4	76	♂	喉頭	同時	Im	pm　n_2(+)	7ヵ月　†
5	48	♂	舌根（中咽頭）	同時	Im	m　n(−)	7ヵ月　†
6	57	♂	舌	6ヵ月	Im	非切除	3ヵ月　†
7	62	♂	扁桃	7ヵ月	Ei	a_2　n_3(+)	4ヵ月　†
8	78	♂	喉頭	8ヵ月	Im	非切除	8ヵ月　生
9	60	♂	口腔底	9ヵ月	Im	pm　n_3(+)	2年7ヵ月生
10	62	♂	下咽頭	1年5ヵ月	Iu	非切除	4ヵ月　生
11	61	♂	口腔底	1年6ヵ月	Im	a_2　n_3(+)	2ヵ月　†
12	54	♂	下咽頭	1年6ヵ月	Ei	a_2　n_4(+)	4ヵ月　†
13	61	♂	頸部食道	1年7ヵ月	Iu	ep　n(−)	6ヵ月　†
14	53	♂	下咽頭	1年7ヵ月	Iu	sm　n_2(+)	4ヵ月　†
15	46	♂	口腔底	2年	Iu	非切除	4ヵ月　†
16	73	♂	下咽頭	2年5ヵ月	Ei	a_2　n_1(+)	2年10ヵ月生
17	57	♂	喉頭	3年	Ei	a_3　n_4(+)	7ヵ月　†
18	65	♂	下咽頭	3年	Im	a_2　n_2(+)	1年　生
19	64	♂	喉頭	6年	Ei	a_2　n_2(+)	4年　生
20	63	♀	舌	7年5ヵ月	Iu	a_2　n_2(+)	1年1ヵ月生
21	69	♂	口腔底	10年	Im	a_3　n_2(+)	1ヵ月　†

表3　食道と頭頸部重複癌症例における頭頸部癌の部位—21例（22病変）

咽頭	上 中 下	8
喉頭		4
口腔底		5
舌		2
歯肉		1
扁桃		1
頸部食道		1

下咽頭 口腔底 } 1例重複

表4　食道と頭頸部重複癌の間隔

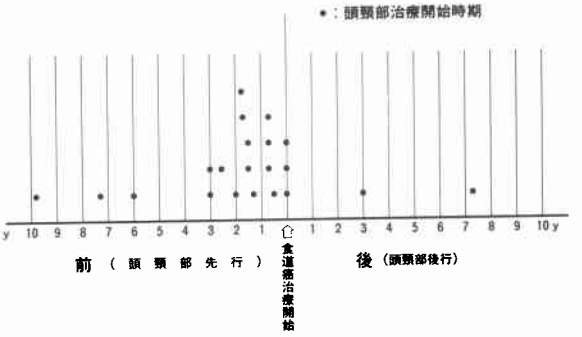

結　果

1）症例の総括

食道と頭頸部の重複癌21例の詳細は**表2**のごとくで，食道癌が先行し，頭頸部癌が後発したものが21例中わずか2例で，両者が同時性のものも3例にすぎず，大多数の症例は頭頸部が先行していた．21例のうち，食道癌については，非切除3例で18例は切除された．食道癌の深達度がsmまでリンパ節転移のみられない早期癌は3例で，ほかは大部分がリンパ節転移を有する深達度a_2の進行癌であった．

2）頭頸部癌の部位

食道と頭頸部の重複癌症例における頭頸部癌の部位をまとめると，咽頭8例，口腔底5例，喉頭4例，舌2例の順で，喉頭は咽頭や口腔内に比べてやや少ない傾向がみられた（**表3**）．この21例のうち1例（表2の症例3）は，下咽頭と口腔底に同時に重複癌がみられた．

3）食道・頭頸部重複癌の治療開始時期の間隔

重複癌21例における治療開始時期の間隔は，先に述べたように食道癌が先行したものは2例，同時は3例にすぎず，16例は頭頸部癌が先行していた．食道癌の先行した2例は，それぞれ3年，7年4ヵ月後と比較的長い間隔をおいて頭頸部癌に罹患している．

食道癌治療開始時期を基準に頭頸部癌治療時期をみると，両者の間隔は3年以内に81%が集中していた（**表4**）．

4）頭頸部癌治療後の食道癌手術例における治療上の問題点

頭頸部癌先行あるいは同時に食道癌治療を施行した19症例には，頭頸部において，頸部照射，頸部郭清，永久気管孔造設，筋皮弁による頸部再建などの治療が先行しているため，食道癌治療時，症例に応じた頸部操作上の工夫が必要となった（**表5**）．これら19例をまとめると，頸部照射後が13例，頸部郭清後が14例あり，14例のうち12例にはradical neck dissection（両側は3例）が施行されている（**表6**）．頸部照射と頸部郭清がともに施行されていた症例は10例あり，このうち2例（表5の症例11，13）は食道癌手術頸部操作時，特に強固な癒着がみられ，頸部吻合の部位に制約があった．永久気管孔造設後は11例にみられ（**表7**），頸部操作が困難で胸腔内で吻合したものは4例，気管孔の左

表5　頭頸部癌先行および同時治療例（症例3～21，19例）における頭頸部治療と食道癌切除後再建法

症例番号	頭頸部癌	頭頸部治療	頸部郭清	頸部再建	永久気管孔	食道癌切除後再建法
1	上咽頭	75 Gy	(−)		(−)	胸壁前
2	歯肉	60 Gy	(−)		(−)	左胸腔内
3	下咽頭・口腔底	70 Gy, Radium 針	(+)	PM Flap	(−)	胸壁前・皮弁間置
4	喉頭	70 Gy	(−)		(−)	胸骨後
5	舌根(中咽頭)	26 Gy, 舌全摘 喉摘, 下顎半切	(+)	前腕筋皮弁	(+)	後縦隔 気管孔の後方吻合
6	舌	舌全摘, 喉摘, 下顎半切	(+)	LD Flap	(+)	非切除
7	扁桃	65 Gy, 軟口蓋切	(−)		(−)	胸骨後
8	喉頭	喉摘	(+)		(+)	非切除
9	口腔底	Radium 針, 局所切 PEP, MMC, FT	(−)		(−)	胸骨後
10	下咽頭	58 Gy, 咽喉食甲摘 PEP, CDDP, MTX	(+)	前腕筋皮弁	(+)	非切除
11	口腔底	38 Gy, 舌・下顎半切	(+)	PM Flap	(−)	胸骨後 右側頸部吻合
12	下咽頭	40 Gy, 咽喉食甲摘	(+)	DP Flap	(+)	左胸腔内
13	頸部食道	30 Gy, 咽喉食甲摘	(+)	前腕筋皮弁	(+)	右胸腔内
14	下咽頭	38 Gy, 咽喉食摘 甲右葉切	(+)	前腕筋皮弁	(+)	胸壁前 右側頸部吻合
15	口腔底	Radium 針, 18 Gy	(−)		(−)	非切除 胸骨後バイパス
16	下咽頭	70 Gy, 咽喉食摘	(+)	前腕筋皮弁	(+)	胸壁前
17	喉頭	60 Gy, 喉摘	(+)		(+)	右胸腔内
18	下咽頭	咽喉食甲摘	(+)	DP Flap	(+)	後縦隔
19	喉頭	喉摘	(+)	DP Flap	(+)	右胸腔内
20	舌	Radium 針, 舌部分切	(−)		(−)	胸壁前
21	口腔頭	39 Gy, 下顎切, BLM	(+)		(−)	非再建

表6　頭頸部癌先行および同時治療例における食道癌手術時の頸部の状況—19例

項目	症例数
頸部照射後	13
頸部郭清後	14 (radical neck dissection 後 12)
永久気管孔造設後	11
遊離筋皮弁後	5
有茎皮弁・筋皮弁後	6 { DP Flap 3, PM Flap 2, LD Flap 1 }

DP：三角筋・大胸筋
PM：大胸筋
LD：広背筋
C.I.H.

側の頸部吻合は2例，右側吻合は1例，気管孔の後方で吻合したものが1例あった．さらに頭頸部癌切除後，頸部再建に遊離前腕筋皮弁（血管縫合による）を使用したものが5例，有茎皮弁(dertoid pectoral flap : DP Flap と略)が3例，有茎筋皮弁(latissimus dorsi flap : LD Flap と略，pectoralis major flap : PM Flap と略)が2例あった．このような症例には皮弁の栄養血管を損傷しないよう注意が払われた．

表7　永久気管孔造設後11例

症例番号	頭頸部癌再建法	食道癌切除後再建ルートと吻合部の気管孔との位置関係
5	遊離前腕筋皮弁	後縦隔 後方
6	LD Flap	非切除
8	喉摘後	非切除
10	遊離前腕筋皮弁	非切除
12	DP Flap	左胸腔内
13	遊離前腕筋皮弁	右胸腔内
14	遊離前腕筋皮弁	胸壁前 右側
16	遊離前腕筋皮弁	胸壁前 左側
17	喉摘後	右胸腔内
18	DP Flap	後縦隔 左側
19	DP Flap	右胸腔内

表8　食道癌切除後再建ルートおよび吻合部位—頭頸部癌先行または同時食道癌切除再建14例

再建ルートおよび吻合部位		症例数
胸壁前頸部吻合	左側	3（1例は皮弁間置）
	右側	1
胸骨後頸部吻合	左側	3
	右側	1
胸腔内吻合	右	3
	左	1
後縦隔頸部吻合	左側	1
	後方	1

C.I.H.

頭頸部癌治療後に食道癌が切除再建された14例の再建ルートおよび吻合部位をまとめると，頸部吻合を右側で施行したものは，胸壁前ルート，胸骨後ルート各1例ずつみられた．胸腔内吻合は右側3例，左側1例であった(**表8**)．永久気管孔のため後縦隔ルート以外に胃管が届かないと考えられたものが2例あり，そのうち1例は気管孔の後方で吻合した．

頭頸部癌治療が先行したために，食道癌手術時頸部操作に制限のみられた2症例を示す．症例番号は**表2**，**5**に同じである．

症例11：61歳の男性．Im 食道癌手術の1年6ヵ月前，口腔底癌に対し，38Gy の放射線治療と，舌・下顎半切除，両側頸部リンパ節郭清（左側は radical neck

図1　症例11：口腔底癌治療後，lm 食道癌61歳♂

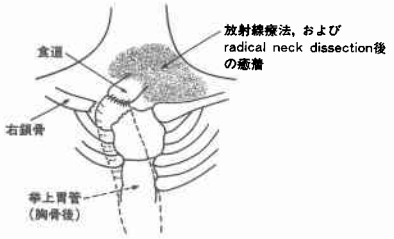

図2　症例5：舌根部癌，lm 食道癌同時治療例48歳♂

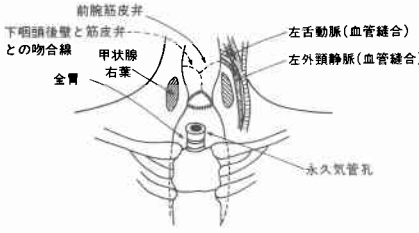

dissection）が施行されている．食道癌手術時，左側頸部は郭清と照射の影響で癒着が強度で剝離困難なため，右鎖骨骨頭切除の上，食道端を胸骨後ルートに挙上した胃管と右側頸部で吻合せざるをえなかった（図1）．

症例5：48歳の男性．舌根部（中咽頭）癌と Im 食道癌（表皮内癌；ep 癌と略）の同時発見，同時治療例で，手術前に頸部には26Gy の放射線治療が施行された．はじめに頭頸部の手術（舌全摘，喉頭摘出，下顎半切除，血管縫合による前腕筋皮弁再建）を施行後，食道癌手術を開始した．食道癌は ep 癌であるため食道抜去に留め，後縦隔ルートに挙上した全胃と皮弁を永久気管孔の部位を考えその後方で吻合した．この際，挙上胃が鎖骨上縁5cm しか挙上できず，下咽頭後壁と直接胃を吻合することが不能となり，作成した前腕筋皮弁の中央を管状に縫合のうえ胃と吻合した．この症例においては，後縦隔ルート以外に永久気管孔を避けて再建吻合を行うことは困難であった（図2）．

5）食道癌のリンパ節転移状況

食道・頭頸部重複癌のうち，頭頸部癌先行または同時の食道癌切除17例におけるリンパ節転移の程度（n-number）を，食道癌取扱い規約に基づいて食道癌占居部位別に示す（**表9**）．症例数は少ないが，食道癌占居部位と n-number とに一定の傾向はみられなかった．

次に食道癌のリンパ節転移部位を占居部位別に示す（**表10**），上縦隔の転移としては，右上縦隔最上に6例，

表9　食道と頭頸部重複癌症例における食道癌リンパ節転移の程度―頭頸部癌治療先行または同時17例

部位＼n	n(−)	n1(+)	n2(+)	n3(+)	n4(+)	計（症例数）
Iu	1	0	3	0	0	4
Im	2	0	4	2	0	8
Ei·Ea	0	1	1	1	2	5

表10　食道と頭頸部重複癌症例における食道癌のリンパ節転移部位―頭頸部癌治療先行または同時17例

部位	症例数	上縦隔			後食道			胸部	腹部					腹部
		右最上	左気管支・気管分岐下	分岐下	上	中	下	その他	右噴門	左噴門	小弯	左胃動脈幹	腹腔動脈	その他
Iu	4	2	1	0	0	1	0	気管前 1	0	0	0	0	0	0
Im	8	3	3	3	3	3	2	中部胸部リンパ節 1	2	2	3	2	1	腹動脈幹 1
Ei Ea	5	1	1	0	0	1	2	横隔膜リンパ節 1	1	0	0	1	2	総肝動脈幹 1 噴門 1
計	17	6	5	3	3	5	4	3	3	2	3	3	3	3

左傍気管または左気管気管支に5例，気管分岐下に3例で，食道癌単独例に比べやや左側上縦隔に多い傾向があった．腹部への転移は，左・右噴門，小弯，左胃動脈幹，腹腔動脈周囲リンパ節に多く，頭頸部癌先行例に特異な転移形式はみられなかった．

6）術後合併症

頭頸部癌先行または同時の食道癌切除17例について術後合併症をみると，縫合不全が6例にみられ，2例は major leakage であった．そのうち1例では縫合不全部位からの感染により肺炎となり死亡した．もう1例は再縫合を必要とした．反回神経麻痺は17例（喉頭全摘後を除くと8例）中4例にみられた．両側麻痺は1例で，術後3カ月でほぼ回復した．残り3例のうち2例は左側であることが確認されている．手術時永久気管孔が造設されていない8例のうち，4例は手術後気管切開を必要とした（**表11**）．

7）予後

食道・頭頸部重複癌症例の予後は，食道癌先行の2例において頭頸部癌治療開始後，6年および1年後に頭頸部癌（歯肉，上咽頭）の再発にて死亡した．頭頸部癌先行または同時19例の予後は比較的不良であった．9例は1年以内に死亡し，2年生存2例で最長生存例は4年で，5年生存例はなかった（**表12**）．最長生存例（表2，5の症例19）は，食道癌切除後2年5カ

表11　術後合併症―頭頸部癌先行または同時食道癌切除17例

合併症	症例数
縫合不全	6 (4 minor, 2 major)
反回神経麻痺	4（両側 1）
肺炎	2
肺化膿症	1
胆嚢炎	1

表12　食道と頭頸部重複癌症例の予後

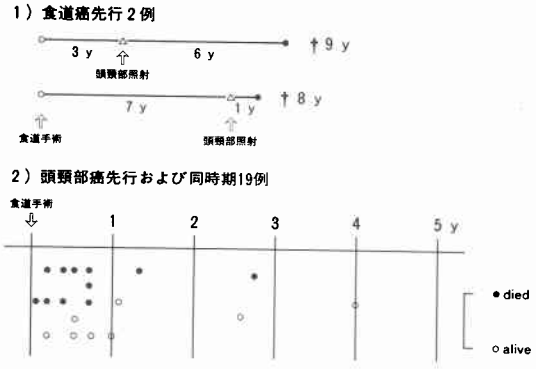

月後に右肺転移切除，さらに食道癌切除後4年目の現在，左鎖骨上リンパ節転移，左上縦隔再発に対し放射線治療中である．19例の1年生存率は40%であった．

考　察

食道と他臓器との重複癌の中で，頭頸部管腔臓器（頸部食道を含む）は食道と近接しており，また同じ扁平上皮であることにより，臨床的関連が深い．食道癌と重複する臓器として頭頸部癌が多いという報告は多い．Goodner, Watson[3]の報告では，126例の食道癌と他臓器重複例のうち，約半数は頭頸部にみられ，Shibuya ら[1]の報告では，食道癌と他臓器の重複癌32例中，胃12例，頭頸部11例としている．また，同時性重複に限ってはいるが，阿保ら[7]の集計では全食道癌11,732例中，胃が186例，肺13例，舌・口腔8例，胆嚢・膵・結腸・直腸各4例が主なものであった．当院においては頭頸科があるという特殊性もあってか，胸・腹部食道癌638例に対して，異時・同時含めて頭頸部との重複は胃34例に次いで多く，21例にみられた．性別では女性は21例中1例にすぎず，全食道癌638例中女性が107例であったことに比べ，食道と頭頸部重複癌症例は男性に多かった．Thompson[4]の報告でも，食道と頭頸部重複癌35例中，女性は1例にすぎない．

食道と頭頸部重複癌症例の頭頸部臓器の分布については，咽頭8，口腔底5，喉頭4例などの順で，喉頭に比べ，咽頭・口腔内に多かった．一般に頭頸部領域の悪性腫瘍の分布では，頭頸部TNM分類委員会の報告（1983年度）で，1,240例の全国集計中，喉頭412，口腔372，咽頭301例などの順で，当院では1977年～1985年の9年間1,577例中，口腔565，喉頭391，咽頭339例などの順で，喉頭が咽頭に比べやや多い．食道と頭頸部重複癌症例の数は少ないが，重複例では咽頭，口腔の方に多かったという事実は，小野[8]が述べているごとく，食道癌には同じ消化器系の咽頭・口腔の方が，呼吸器系の喉頭よりも重複しやすい傾向があることを示すものと思われる．これは，Shapshay ら[2]の咽頭8，口腔5，喉頭3例という報告とも一致する．この領域の癌の発生には，アルコールやタバコという外的因子が大きく関与するという報告は多い[2)5)9)]が，さらに検討を要するものと思われる．

食道と頭頸部重複癌の間隔では，当院症例において，食道癌先行は少なく，同時または頭頸部癌先行が多く，3年以内に81%が集中している．食道癌自体の予後が良好でないことを考えると，頭頸部癌が先行しやすいとは一概にいい切れないが，その報告が多い．Thompson ら[4]の報告では，食道・頭頸部重複癌35例中34例が頭頸部癌先行または同時治療例で，Shibuya ら[1]の報告でも，11例すべてが頭頸部癌先行例であった．Goldstein, Zornoza[5]の報告では89例の重複例のうち，同時は16例で，異時重複癌の発見時の平均間隔は46カ月である．以上より，食道あるいは頭頸部癌発見時，両者を詳細に検索することは，非常に重要である．当院において，**表2**の症例4は食道癌検索中，気管支鏡にて喉頭癌が発見され，症例5は舌根部癌の検索中，食道透視で食道癌が発見されている．両者の検索の重要性は，Shapshay ら[2]，Goldstein, Zornoza[5]の報告にも述べられている．

食道と頭頸部の重複癌症例は，食道癌の治療領域が頸部に及ぶことから，治療上の問題点が多い．頭頸部癌治療後の食道癌の外科的治療に関する報告は少ない．Shibuya ら[1]は，11例中7例に放射線療法，2例に外科手術を施行している．この2例とも頭頸部癌に対しては放射線療法のみであり，食道癌切除時の問題点については述べられていない．Shapshay ら[2]は，頭頸部癌と同時に重複した食道癌8例全例に放射線療法を施行し，そのうち5例に化学療法（Cis-platinum＋

Bleomycin)を組み合わせ，2例に外科的治療を施行している．本稿に述べた頭頸部癌治療後の食道癌19例には，17例に積極的に外科的治療を施行したわけであるが，その評価については今後の検討をまちたい．頭頸部癌治療先行例の食道癌外科的治療に関しては，頸部放射線治療後，頸部郭清術後，さらに永久気管孔が造設された頸部再建症例が多く，食道癌手術時の頸部操作にかなりの制約がある．また，最近は頸部再建に血管縫合を伴なう遊離他臓器（前腕筋皮弁・小腸など）を使用する機会も増えており，さらに頸部操作に制限が増している．各症例ごとに術式や合併療法の慎重な検討が必要である．

頭頸部と食道重複癌症例のリンパ節転移状況に関する報告は見当らない．本稿に述べた頭頸部癌治療後の食道癌17例においては，食道癌初発治療例と大きく異なる転移形式はみられなかった．しかし，左傍気管または左気管気管支リンパ節に17例中5例の転移がみられたことは，一つの傾向を示す可能性があるが，さらに症例数を重ね検討したい．また，食道癌のリンパ節転移が，すでに頭頸部癌の治療の及んでいる頸部，頸胸境界部に至る可能性があり，治療上の問題点であろう．

食道と頭頸部重複癌症例の予後は，不良で特に頭頸部先行および同時19例には5年生存例はなく，1年生存率が40%に過ぎなかった．阿保ら[7]の報告では同時性重複癌の72%が1年以内に死亡している．Shibuyaら[1]の報告では，11例中，2年6カ月が最長生存例であり，やはり予後不良であった．しかし，Shapshayら[2]の報告では，放射線療法単独または化学療法を組み合せた6例の1年以内死亡に対し，外科的治療に化学療法を組み合せた2例（1例は放射線療法も付加）に，2年14カ月の生存例があるという．このことから，頭頸部と食道の重複癌症例においては，外科的治療に合併療法を加え，さらに予後を向上させるべく，検討を重ねる必要があると思われる．

結　び

1）食道と他臓器との重複癌の中で，頭頸部21例は胃34例に次いで多く，頭頸部の部位では咽頭，口腔に多かった．

2）食道癌と頭頸部癌との治療開始時期の間隔は，3年以内が多く（81%），頭頸部先行例が多かった．

3）食道癌術後，長期生存例において頭頸部癌に罹患する症例がみられ，術後経過観察上重要と考えられた．

4）頭頸部癌術後食道癌の治療は，頸部照射，頸部郭清術後の症例も多く，手術操作・再建に制限が多いため，各症例ごとに術式や合併療法の検討が必要となる．

5）頭頸部癌術後の食道癌治療例の予後は，不良で1年生存率は40%であった．

本論文の要旨は第28回日本消化器外科学会総会（昭和61年7月青森）において発表した．

文　献

1) Shiburya H, Takagi M, Horiuchi J et al: Carcinoma of the esophagus with synchronous or metachronous primary carcinoma in other organs. Acta Radiol Oncol 21：39—43, 1982
2) Shapshay SM, Hong WK, Fried MP et al: Simultaneous carcinomas of the esophagus and upper aerodigestive tract. Otolaryngol Head Neck Surg 88：373—377, 1980
3) Goodner JT, Watson WL: Cancer of the esophagus, its association with other primary cancers. Cancer 9：1248—1252, 1956
4) Thompson WM, Oddson TA, Kelvin F et al: Synchronous and metachronous squamous cell carcinomas of the head, neck and esophagus. Gastroint est Radiol 3：123—127, 1978
5) Goldstein HM, Zornoza J: Association of squamous cell carcinoma of the head and neck with cancer of the esophagus. Am J Roentgenol 131：791—794, 1978
6) 食道疾患研究会編：食道癌取り扱い規約．第6版，東京，金原出版，1984
7) 阿保七三郎，三浦秀男，工藤　保ほか：日本における食道と他臓器の重複癌について．日消外会誌 13：377—381, 1980
8) 小野　勇：重複癌—その診断・治療，頭頸部領域と他臓器．最新医　40：1711—1715, 1985
9) Fitzpatrick PJ, Tepperman BS, DeBoer G: Multiple primary squamous cell carcinomas in the upper digestive tract. Int Radia Oncol Biol Phys 10：2273—2279, 1984