日消外会誌　20（11）：2516～2520，1987年

胃癌骨転移例の検討

金沢大学第2外科
大山　繁和　米村　豊　谷屋　隆雄
小矢崎直樹　橋本　哲夫　沢　敏治
嶋　裕一　三輪　晃一　宮崎　逸夫

BONE METASTASIS OF GASTRIC CANCER

Shigekazu OHYAMA, Yutaka YONEMURA, Takao TANIYA, Naoki KOYASAKI, Tetsuo HASHIMOTO, Toshiharu SAWA, Yuichi SHIMA, Khoichi MIWA and Ttsuo MIYAZAKI
2nd Department of Surgery, Kanazawa University School of Medicine

胃癌骨転移例20例を検討した．胃癌は肉眼型ボルマン3型，占居部位胃中部～胃上部，組織型porでlyの高度なものが多かった．骨転移の症状としては腰背部痛が，転移部位としては脊椎骨が最も多かった．血中ALPは11例に高値を示したが，骨由来のisozyme，ALP 3が高値を示したのは2例にすぎなかった．血中CEAは40%（6/15）に，血中hCGは71.4%（10/14）に高値を示し，血中hCGは胃癌骨転移の有用な腫瘍マーカーであった．その他，骨転移の転移経路などについて考察を加えた．

索引用語：胃癌骨転移，alkaline phosphatase，carcinoembryonic antigen，human chorionic gonadotropin

はじめに

胃癌診断学の発達や胃癌集団検診の普及などにより，胃癌，とりわけ早期胃癌の発見が増加し，胃癌手術成績の向上がみられている．しかし，その一方で肝臓や腹膜などに広範に転移し，外科治療のみでは根治せしめえない進行症例も数多く存在する．

骨転移を起こした胃癌もこのような症例に含まれる．今回，著者らは教室で経験した胃癌骨転移例を検討し，若干の知見をえたので報告する．

対象と方法

対象は過去13年間に教室で経験した胃癌骨転移例20例で，そのうちわけは，胃癌治癒切除後骨転移再発7例（絶対治癒切除1例，相対治癒切除6例），非治癒切除6例（相対非治癒切除1例，絶対非治癒切除5例），非切除7例である．これらについて，原発巣の臨床病理学的特徴，胃癌の進行程度，臨床検査値，骨転移の症状・部位などを検討した．血清alkaline phosphatase（ALP）は全例に測定され（SSCC準拠，正常値80～271 IU/l），うち8例では寒天ゲル法にてALP isozymeが測定された．また血中carcinoembryonic antigen（CEA），human chorionic gonadotropin（hCG）はそれぞれ15例，14例に測定され，血中CEAはDinabot社製RIA Kitにて，血中hCGはミドリ十字社製RIA Kitにて測定され，それぞれ5ng/ml，10mIU/ml以下を正常値とした．なお，用語は胃癌取扱い規約[1]に従った．

結　果

1）胃癌骨転移例の頻度・年齢・性別

当科で過去13年間に経験した胃癌症例は953例で，骨転移の頻度は2.1%（20/953）であった．年齢は30～73歳，平均55歳で男性15人，女性5人，男女比は3：1であった．

2）胃癌の肉眼型（ボルマン分類）・占居部位

胃癌の肉眼型では，ボルマン2型6例，3型8例，4型5例，5型1例で，ボルマン3型が最も多かった．占居部位ではCが6例と最も多くみられ，MCAの全体癌を含めると，20例中16例が胃中部～胃上部癌であった．

3）胃癌の壁深達度・組織型，脈管侵襲

＜1987年6月8日受理＞別刷請求先：大山　繁和
〒920　金沢市宝町13―1　金沢大学医学部第2外科

表1　胃癌骨転移例の各要因別特徴（1）

肉眼型（ボルマン）		占拠部位		壁深達度		組織型	
1型		A	4	pm	1	tub_2	5
2型	6	M	4	ssβ	2	por	14
3型	8	C	6	ssγ	3	計	19
4型	5	MCA	6	se	4		
5型	1	計	20	si	3		
計	20			計	13		

表2　胃癌骨転移例の各要因別特徴（2）脈管侵襲

	ly_0	ly_1	ly_2	ly_3
v_0	1	3	1	—
v_1	—	1	2	2
v_2	—	—	—	2
v_3	—	—	—	1

表3　胃癌手術時の進行程度

肝転移	H_0 17	H_1 0	H_2 2	H_3 1	不明 —
腹膜播種	P_0 12	P_1 3	P_2 0	P_3 4	不明 1
リンパ節転移	N_0N_1 3	N_2 6	N_3 0	N_4 10	不明 1

壁深達度は，pmの1例を除くと全例ss以上であり，S3が5例，siが3例に認められ，20例中8例に他臓器浸潤が認められた．組織型では，porが14例にみられ，低分化型腺癌が多かった（**表1**）．脈管侵襲の程度を胃切除術が施行された13例について**表2**に示したが，lyの高度な症例が多かった．

4）胃癌の進行程度

胃癌手術時の進行程度を**表3**に示した．肝転移が3例，腹膜播種が7例に認められ，リンパ節転移の高度な症例が多かった．骨転移診断時では，肝転移が5例，腹膜播種が7例，リンパ節転移N4が14例に認められ，その他肺転移が1例，皮膚転移が2例にみられた．

5）骨転移の症状・部位

骨転移の初発症状は，腰背部痛が最も多く17例にみられ，そのほかには手指のしびれ感，肋骨痛，下肢運動障害などが認められた（**表4**）．

骨転移の診断は骨X線，^{99m}Tc-MDPを用いた骨スキャンなどによりなされ，それぞれの正診率は，53.8%（7/13），94.6%（16/17）であった．

表4　骨転移による症状

腰背部痛	17例
手指のしびれ感	1例
肋骨痛	1例
下肢運動障害	1例

表5　骨転移の部位

単発性（限局性）	4例		
多発性	16例		
（びまん性）	3例		
頭蓋骨	7例	肋骨	11例
椎骨	8例	肩甲骨	6例
頸椎	8例	大腿骨	12例
胸椎	10例	下腿骨	3例
腰椎	10例	上腕骨	5例
仙椎	4例	前腕骨	2例
腸骨	9例		

骨転移の部位を**表5**に示した．単発性（限局性）の骨転移は4例にみられ，その他16例は多発性転移であった．また，多発性骨転移16例のうち3例は，びまん性骨転移であった．転移部位としては，椎骨が20例中15例75%と最も多くみられ，次いで大腿骨，肋骨，腸骨，頭蓋骨の順に多くみられた．

6）血清ALP値

血清ALP値は，20例中16例に高値を示した．しかし，そのうち5例では，GOT，GPT，LDHやLAP，bilirubinなども高値を示しており，骨転移のみによるものとは考えにくいため，残り11例の血清ALP値を検討した（**図1**）．血中ALP値は500IU/Lから3,000IU/Lまでに分布するものが多かったが，なかには9,821IU/Lの著しい高値を示すものもあった．また，臨床経過と相関し，腫瘍マーカーとなりえた症例もみられた[2]．血清ALP isozymeの測定は，血清ALP高値を示す11例中8例に行われた（**表6**）．骨由来のisozymeであるALP 3は2例にのみ高率であり，他の6例ではいずれも肝由来のALP 2が高率であった．

7）腫瘍マーカー

血中CEA，hCG値の推移を**図2**，**3**に示した．血中CEAは，骨転移再発例で67%（4/6），非治癒手術例・非切除例では22.2%（2/9）の陽性率であった．一方，血中hCGは，おのおの80%（4/5），66.7%（6/9）と高い陽性率を示した．血中hCGが高値を示した10例中7例はhCGのみ高値であり，相対非治癒手術例の1例

図1　骨転移例の血清 ALP 値



表6　骨転移例の血清 ALP isozyme

症例＼isozyme	1	2	3	4	5
1	16.2	22.1	26.3	22.9	12.5
2	7.5	20.1	26.2	25.5	20.7
3	18.2	70.0	11.8	—	—
4	—	75.4	24.6	—	—
5	—	67.1	32.9	—	—
6	19.1	60.4	20.5	—	—
7	32.2	42.4	17.8	5.9	1.7
8	21.4	25.4	19.5	18.5	14.9

(%)

図2　骨転移例における血中 CEA 値の推移

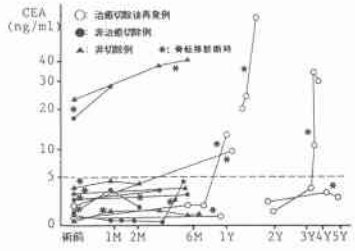

を含む骨転移再発例6例中5例が，骨転移再発とともに血中 hCG が高値を示し，血中 hCG は骨転移の有用な腫瘍マーカーであった．図4は56歳女性の臨床経過を示したもので，1986年5月1日，胃癌の診断にて開腹，胃亜全摘術が施行された．術中ゲフリールにて大

図3　骨転移例における血中 hCG 値の推移

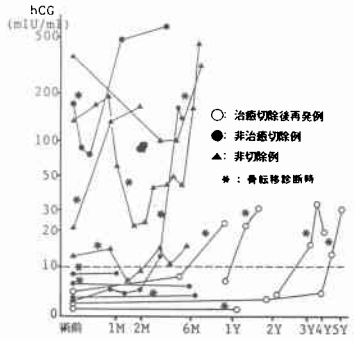

図4　56歳女性の臨床経過

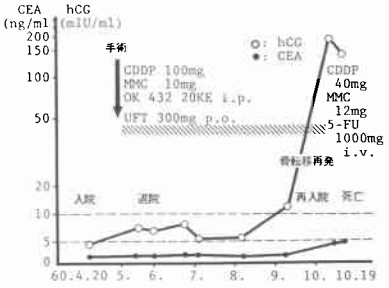

動脈周囲リンパ節に転移を認めたため，左腎授動術による大動脈周囲リンパ節郭清が行われた．$H_0P_0N_4S_1$ Stage IV 相対非治癒手術であった．9月に入り血中 hCG 値の増加がみられ，その後腰痛が出現した．骨シンチにて多発性骨転移と診断され再入院，化学療法が施行されたが10月19日死亡した．血中 CEA 値は終始低値であり，hCG のみが腫瘍マーカーとなった症例であった．

8）治療

20例全例に種々の化学療法や免疫療法，放射線療法，さらに温熱療法などが施行された．化学療法は20例全例に行われ，MMC や5-FU またはその誘導体が主に用いられ，他の薬剤としては10例に CDDP が，5例に ADM が用いられた．免疫療法では OK-432が6例に，PSK が3例に用いられた．放射線療法は疼痛軽減の目的にて4例に，また温熱療法との併用にて1例施行された．疼痛の改善などの治療効果は3例に認められ，いづれも化学療法のみ施行された症例で，それらはそれぞれ CDDP＋MMC，CDDP＋5-FU，ADM＋MMC（Angiotensin II 併用）が用いられた．このうち最後の症例では治療により腰痛の消失とともに，骨スキャン上病変の縮少も認められ，およそ2カ月間の退院生活

図5　胃癌骨転移例の累積生存率

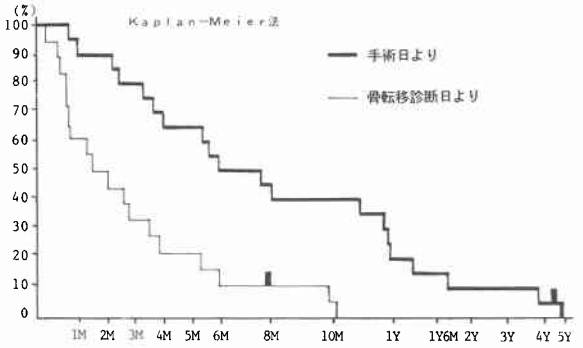

を送ることが可能であった．

9）予後

骨転移例の手術時からの生存率と，骨転移診断時からの生存率を図5に示した．生存率は，Kaplan-Meier法にて算出した．手術時からの1年生存率は20%，また骨転移診断時からの3カ月生存率33%，6カ月生存率11%と極めて予後不良であった．

考　察

胃癌の骨転移はリンパ節，肝に次いで多く，その頻度は1.2%[3]～19.5%[4]と報告されている．リンパ節，肝への転移経路がそれぞれリンパ行性，血行性(門脈型)と考えられているのに対し，骨転移ではその転移経路すら明らかではない．

骨（骨髄）には，いまだリンパ管が発見されておらず，リンパ管系が存在しないと考えられていること[5]より骨転移は血行性転移と考えられている．瀬戸ら[6]は，胃癌骨転移例が胃体部癌に多く，骨転移例の69%が肝転移を有しないことより，転移様式として脊椎静脈系の関与を，山村ら[7]は，さらに骨転移例ではly(＋)が多くリンパ節転移の高度な症例が多いことより，リンパ行性に胸管を経由して大循環系へ入る経路の関与をも推察している．一方，竹林ら[8]は，胃癌の血行性転移例を検討し，肝転移は髄様型増殖パターンを示す胃癌で起こりやすく，低分化型の硬性型の癌では，癌細胞がsingle cellとして血中に入りやすいため，第1のフィルターである肝を通過してしまい第2・第3のフィルターとして肺や骨に転移するのではないかと述べている．

自験例では，胃癌の占居部位では，胃中部へ胃上部癌が16例と多くを占めたものの，胃下部癌でも骨転移がみられ，肉眼型では，ボルマン3・4型が13例と多くを占めていた．また，組織型では低分化型腺癌が70%を占め，脈管侵襲もlyの高度なものが多かった．進行程度では，胃癌手術時，肝転移が3例であったのに対し，リンパ節転移N4が10例と高頻度であった．これらのことを考え合わせると骨転移の経路として以下の4つが考えられる．まず第1に，門脈系より肝臓を通過して大循環系へゆく経路，第2に，リンパ行性にN4リンパ節より胸管を経て大循環系へ入る経路，第3に，門脈系と奇静脈系との交通，またはN4リンパ節より奇静脈系に入り大循環系へ入る経路，最後に門脈系～奇静脈系から脊椎静脈系へ入る経路である．脊椎静脈系は無弁であり，しかも門脈・奇静脈系と吻合していること[11]から，これらのバイパスの機能を有し，種々の機転により癌細胞が脊椎静脈系へ入ることは十分ありうることと考えられる[9]．ところで，自験例のうち4例が単発性の転移であり，それらの転移部位がいずれも胸・腰椎であったこと，また転移部位として椎骨が最も多かったことは，胃癌の骨転移に脊椎静脈系が深く関与していることを示唆させるものである．一方，他の16例は多発性転移であり，脊椎静脈系とは無関係の肋骨や大腿骨，肩甲骨などにも多数の転移を認めたことは，第1から第3のいずれの経路であれ，大循環系からの転移経路も大きな比重を占めていることを示すものと考えられた．

骨転移の診断に際し，臨床検査として血清ALPが有用であることは周知の事実であるが，ALP isozymeにまで言及した報告はみられない．血清ALPは，自験例20例中11例に高値を示し，骨転移の診断に有用であったが，ALP isozymeを検討してみると，ALP isozymeを測定しえた8例中2例が骨由来のisozymeであるALP 3の高値を示したにすぎず，他の6例ではいずれも肝由来のisozyme，ALP 2が高値を示していた．さらに，うち1例では血清ALP値が臨床経過と相関し，組織学的にALP産生が証明され腫瘍マーカーとなりえた症例もみられた[2]．腫瘍が産生するとされるALP isozymeにはALP I（肝癌）[10]とALP 4（胃癌[11]など）があり，ALP 2は腫瘍からは産生されないとされている[12]が，著者らの成績は，腫瘍からのALP2産生の可能性を示唆するものであり，今後さらに検討を重ねてゆきたいと考えている．

胃癌の病期，再発，予後を知る上で，血中CEA，hCGを測定することは有用であり[13]．骨転移例では，血中CEAは40%（6/15）に，hCGは71.4%（10/14）に高値を示した．特に血中hCG陽性率は，骨転移陰性の非治癒手術例・再発例の25.0%（19/76）の陽性率に比べ，

有意（$p<0.005$）に高率であった[14]．血中hCG高値を示した10例中7例が，hCGのみ高値を示したこと，相対非治癒切除例1例を含む骨転移再発6例中5例が骨転移再発とともに，またはそれに先行し血中hCG値の上昇がみられていることより，血中hCG値は，胃癌骨転移の有用な腫瘍マーカーと考えられた．

骨転移に対する治療としては，放射線治療が疼痛の軽減に有用だとする報告が多く[15][16]，化学療法は無効とするものが多いが，自験例では，疼痛の軽減・消失など効果のみられたもの3例は，いづれも化学療法施行例であった．

まとめ

胃癌骨転移20例を検討し以下の結論を得た．

1．胃癌骨転移例は，肉眼型ボルマン3型，占居部位胃中部～胃上部，組織型porでlyの高度なものが多かった．

2．骨転移の症状としては，腰背部痛が最も多く，転移部位としては脊椎骨，ついで大腿骨，肋骨，腸骨の順に多くみられた．

3．血清ALPは11例に高値を示したが，ALP isozymeを測定しえた8例中6例が肝由来のisozymeであるALP 2が高値を示した．

4．血中CEAは40%（6/15）に，血中hCGは71.4%（10/14）に高値を示した．骨転移再発例6例中5例が，骨転移再発とともに血中hCGが高値を示し，血中hCGは胃癌骨転移の有用な腫瘍マーカーであった．

胃癌骨転移例の予後は不良であったが，化学療法の奏功例もみられ，骨転移例といえど積極的な化学療法が望まれる．

文　献

1）胃癌研究会編：胃癌取扱い規約．政訂第11版，東京，金原出版，1985
2）大山繁和，米村　豊，橋本哲夫ほか：びまん性骨転移を伴うhCG，ALP産生胃癌の1例．癌の臨 31：990—996，1985
3）Yoshikawa K, Kitaoka H：Bone metastasis of gastric cancer. Jpn J Surg 13：173—176，1983
4）森協昭介，山本洋介，高嶋成光ほか：転移性骨腫瘍．病理と臨　3：895—904，1985
5）Abramson DI：Blood vessels and lymphatics. New York, Academic Press, 1962, p531—554
6）瀬戸幹人，利波紀久，小泉　潔ほか：胃癌の骨転移—骨シンチグラフィーによる臨床的検討．核医学 20：795—801，1983
7）山本義孝，紀藤　毅，山田栄吉：胃癌の骨および骨髄転移に関する臨床的検討．日消外会誌　18：2288—2293，1985
8）竹林正孝，西土井英昭，木村　修ほか：胃癌術後の血行性転移．癌の臨　31：40—44，1985
9）Baston MAOV：The function of the vertebral veins and their role in the spread of metastasis. Ann Surg 112：138—149，1940
10）Warnock ML, Reisman R：Variant alkaline phosphatase in human hepatocellular cancer. Clin Clim Acta 24：5—11，1969
11）Nishimura H, Okamoto Y, Takahashi M et al：Occurrence of alpha-feto protein, regan isoenzyme, and variant alkaline phosphatase in the serum of a patient with gastric cancer. Gastroenterology 71：497—499，1976
12）河野一彌：癌とアルカリフォスタァターゼ．代謝 13：309—320，1976
13）米村　豊，沢　敏治，橋本哲夫ほか：胃癌における絨毛性ゴナドトロピン様物質測定の臨床的意義．日外会誌　86：680—685，1985
14）大山繁和，米村　豊，西村元一ほか：癌胎児性蛋白産生からみた胃癌骨転移．日外会誌　88（臨）：204，1987
15）阿部光俊：骨転移癌．外科　34：999—1010，1972
16）御厨修一，間宮敏雄，織田敏次ほか：放射線治療が奏効した脊椎車移による歩行不能の2症例．J Jpn Soc Cancer Ther 21：752—759，1986