日消外会誌　20（11）：2555～2560，1987年

Computed tomographyを用いた原発性肝細胞癌に合併する門脈内腫瘍栓の診断
―血管造影と対比して―

国立がんセンター病院放射線診断部
近森　文夫*　高安　賢一　村松　幸男
森山　紀之　石川　勉
*現　筑波大学臨床医学系外科

COMPUTED TOMOGRAPHY OF PORTAL VEIN TUMOR THROMBUS IN HEPATOCELLULAR CARCINOMA : CORRELATION WITH ANGIOGRAPHY

Fumio CHIKAMORI, Kenichi TAKAYASU, Yukio MURAMATSU, Noriyuki MORIYAMA and Tsutom ISHIKAWA
Dept. of Diagnostic Radiology, National Cancer Center Hospital

原発性肝細胞癌に合併する門脈内腫瘍栓(n＝28)の存在診断ならびに進展度診断について，computed tomography（以下，CT）と血管造影所見とを比較検討した．門脈内腫瘍栓のCT所見として，1）門脈拡張を93%（26/28），2）門脈内低吸収領域を96%（27/28），3）門脈内陰影欠損を43%（12/28），4）cavernous transformationを43%（12/28），5）lobar attenuation differenceを50%（14/28），6）periportal enhancementを25%（7/28）に認めた．そして，血管造影検査で認められた門脈内腫瘍栓の存在ならびに進展度についてCTを用いた診断率はおのおの100%（28/28），96%（27/28）であった．

索引用語：原発性肝細胞癌，門脈内腫瘍栓

はじめに

原発性肝細胞癌に合併する門脈内腫瘍栓を正確に診断することは手術適応の決定[1]，予後[2]を知る上で極めて重要である．血管造影を用いた門脈内腫瘍栓の診断に関しては，すでにいくつかの報告[3]がなされているが，computed tomography（以下，CT）を用いた検討は少ない[4)5)]．そこで，CTを用いた門脈内腫瘍栓の存在ならびに進展度診断がどの程度可能であるか，血管造影像と対比検討を行った．

対象と方法

1981年4月から1986年3月までの期間に，国立がんセンター病院で，血管造影上明らかに門脈内腫瘍栓を有する肝細胞癌62症例を選び，その中，CTとの検査施行間隔が短かく，かつ，造影剤を使用しないCT（plain-CT），経静脈的な造影剤の投与後のCT（contrast enhanced-CT：CE-CT）の行われた28症例を対象とした．CTと血管造影の平均施行間隔は6±6日（範囲；0～19日）である．内訳は，男性27例，女性1例，平均年齢は56±10歳（範囲；33～73歳）である．肝細胞癌および門脈内腫瘍栓の診断は，血管造影像の所見にもとづいて行ったが，その際，α-fetoprotein値および超音波検査の所見も参考にした．検討28例のうち，2例は肝切除術後の再発症例であり，25例は腫瘍栓の進展，肝内転移巣の存在ならびに肝機能の程度から手術適応外と診断された症例である．残る1例は肝切除術を施行し，切除標本で腫瘍栓の存在を確認した．また，手術適応外症例27例中15例は剖検で腫瘍栓の存在を確認した．

血管造影はSeldinger法にて，まず動脈造影を行い，

＜1987年5月13日受理＞別刷請求先：近森　文夫
〒300-31　茨城県新治郡桜村並木2―107―301

図1A　経上腸間膜動脈性門脈造影像；門脈内腫瘍栓は，右第1次分枝に“陰影欠損”として描出されている（➡）．

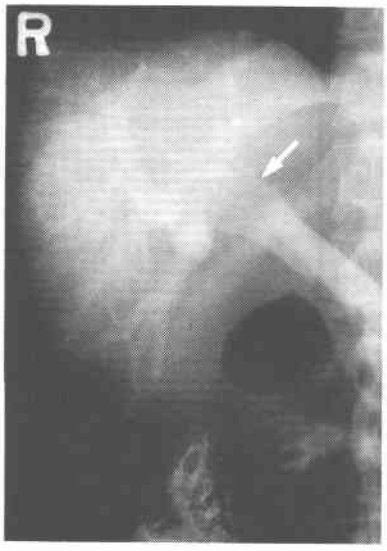

図1B　contrast enhanced-CT；血管造影所見と同様に右第1次分枝に“陰影欠損”を認める（➡）．

次いで塩酸パパベリン80mgを用いて型のごとく経上腸間膜動脈性門脈造影を行った．血管造影による門脈内腫瘍栓の所見は，岡崎ら[2]の分類を参考に6項目について検討した．すなわち，門脈造影所見では，肝動脈に伴走する門脈枝が造影されない造影陰性（not opacified），門脈内陰影欠損（filling defect）（図1A），cavernous transformation（図2A），肝動脈造影所見では thread and streaks sign[3]，門脈逆流（regurgitation），末梢方向への動門脈短絡（A-P shunt）の所見を用いて門脈内腫瘍栓の存在と進展度を診断した．

図2A　経上腸間膜動脈性門脈造影像；門脈本幹は描出されない．求肝性の“cavernous transformation”を認める（⇨）．

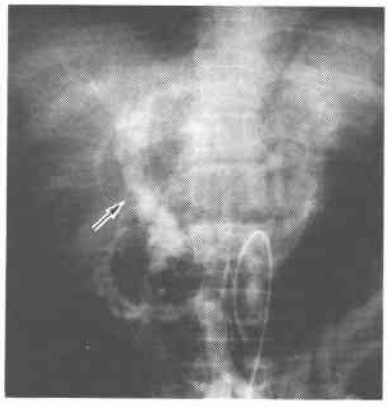

図2B　contrast enhanced-CT；“cavernous transformation”は，拡張した門脈周囲の副血行路として認められる（➡）．

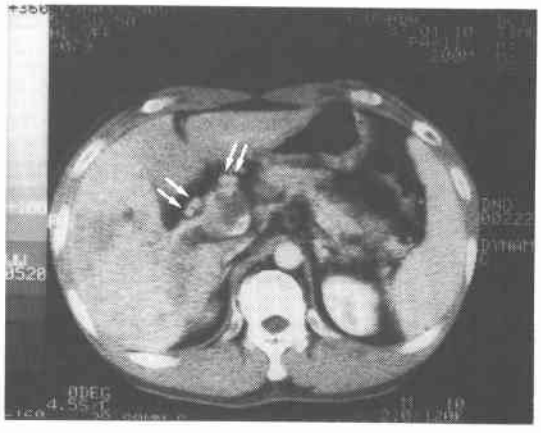

一方，CT検査は全例にplain-CTとそれにひきつづくCE-CTが行われ，必要に応じてarterial angio-CT[6]が行われた．CE-CTは末梢静脈より65%methylglucamine diatrizoate 100mlを2～3ml/秒の速度で注入し，注入開始後20秒を経て撮影を開始した．CTのスライス幅およびスライス間隔は共に10mmで，スキャン時間は4.5秒または9.0秒を用いた．門脈内腫瘍栓について，CTを用いて以下の6項目について検討した．

1）門脈拡張；正常例に比べて，CT計測上明らかに門脈径の拡張がみられるもの，すなわち，門脈本幹において直径20.0mm以上（正常例 n＝20, $\bar{x}$±S.D., 10.7±1.6mm），左右第1次分枝で15.0mm以上（9.7±1.0mm），第2次分枝で12.0mm以上（8.1±1.1mm）の

図3　contrast enhanced-CT；門脈内腫瘍栓は，門脈の“拡張”と“低吸収領域”として描出されている．

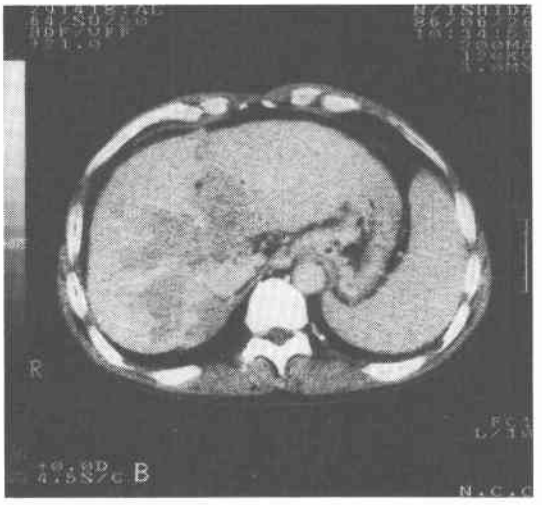

図4　plain-CT；“lobar attenuation difference”門脈内腫瘍栓の存在する右葉は左葉に比べて low density area として描出されている．

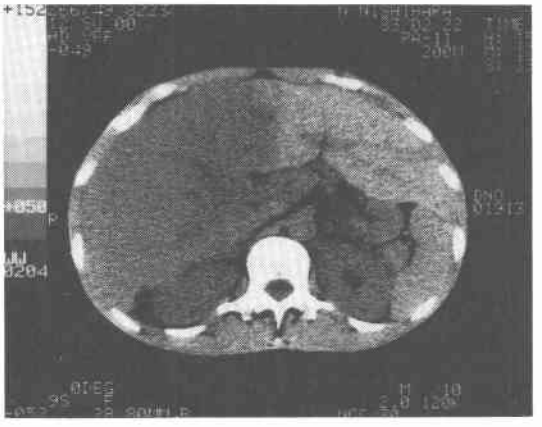

径を有する症例を門脈拡張ありとした（図3）．2）門脈内低吸収領域（low density area）；CE-CT にて，通常みられる肝内門脈が描出されず，門脈走行部位に一致して認められる低吸収領域をいう（図3）．この低吸収領域は腫瘍栓そのものを示すと考えられる．3）門脈内腔の陰影欠損（filling defect）；CE-CT 施行時，血管造影所見同様に腫瘍栓先進部が，門脈内腔に陰影欠損として認められるものである（図1B）．4）cavernous transformation；肝外性門脈閉塞に伴う門脈周囲の求肝性副血行路をいう（図2B）．5）lobar attenuation difference（LAD）[7]；plain-CT あるいは CE-CT

図5　contrast enhanced-CT；“periportal enhancement”低吸収領域を呈する門脈の周囲に伴走する網目状の高吸収領域としてみられる．

において，隣接する肝葉間で X 線吸収値の異なる現象である（図4）．6）periportal enhancement；CE-CT の早期に認められ，門脈内低吸収領域の周囲に伴走する索状の高吸収領域であり（図5），Mathieu ら[4]のいう“rail sign”に相当すると考えられる．以上述べた6項目の CT 所見を用いて，門脈内腫瘍栓の出現頻度と中枢側進展度診断を血管造影と対比して検討した．さらに，門脈内腫瘍栓径を，低吸収領域として描出された門脈の内径最大の部位で測定し，中枢側進展度別に腫瘍栓の大きさを評価した．腫瘍栓の中枢側先進部の存在部位については，当院における門脈分岐次数[8]にもとづいて行った．

成　績

1．門脈内腫瘍栓の CT 画像上の所見および出現頻度

1）門脈拡張；plain-CT で93%（26/28），CE-CT で93%（26/28）と高頻度に門脈拡張を認めた．

2）門脈内低吸収領域（low density area）；CE-CT で96%（27/28）と高率にみられた．

3）門脈内腔の陰影欠損（filling defect）；CE-CT で43%（12/28）に認めた．

4）cavernous transformation；CE-CT において43%(12/28)に認められた．しかし，plain-CT では18%(5/28）とその存在診断率は CE-CT に比べて不十分であった．

5）lobar attenuation difference（LAD）；plain-CT では18%（5/28）と低頻度であったが，CE-CT で50%（14/28）と半数例に認めた．このうち3例が末梢方向

表1　原発性肝細胞癌に合併する門脈内腫瘍栓のCT所見とその出現頻度

CT所見	Plain-CT (n=28)%	CE-CT* (n=28)%
A. 直接所見		
1) 門脈拡張	26 (93)	26 (93)
2) 門脈内低吸収領域	**	27 (96)
3) 門脈内陰影欠損	**	12 (43)
B. 間接所見		
1) cavernous transformation	5 (18)	12 (43)
2) lobar attenuation difference	5 (18)	14 (50)
3) periportal enhancement	**	7 (25)

*contrast enhanced-CT　**評価不能

表2　門脈内腫瘍栓の中枢側進展範囲の診断
* 血管造影上，門脈本幹の内腔約1/3に腫瘍栓がみられた例

血管造影	CT		
	門脈本幹	第1次分枝	第2次分枝
門脈本幹 (n=11)	10	1*	
第1次分枝 (n=14)		14	
第2次分枝 (n=3)			3
計 (n=28)	10	15	3

へのA-P shuntを有していた．また4例は門脈本幹内に腫瘍栓があるにもかかわらずLADがみられた．これらの症例ではいずれもcavernous transformationとそれに続く一側肝葉への血流供給が保たれており，対側肝葉がhigh densityとなるLADをCE-CTで認めた．

6) periportal enhancement；CE-CTにおいて25%(7/28)の症例に認められた．

以上の所見にもとづいて，門脈内腫瘍栓のCT像は直接所見である門脈走行に一致する“拡張”を伴う“低吸収領域”として96%の症例が診断可能であった．残る4%(1例)はCE-CTで低吸収領域としてとらえられなかったが，LADを認めたことより間接的に腫瘍栓の存在が疑われた(**表1**)．

2. 門脈内腫瘍栓の中枢側進展範囲の診断と中枢側進展度別にみた腫瘍栓径の測定

門脈内腫瘍栓の中枢側(門脈本幹側)進展範囲に関してCTと血管造影の一致率をみると，本幹で91%(10/11)，第1次分枝で100%(14/14)，第2次分枝で100%(3/3)であり，全体では96%(27/28)が一致した．診断の一致しなかった1例は，血管造影像で腫瘍栓が門脈本幹壁に沿って内腔の約1/3を占める陰影欠損として描出された例である(**表2**)．

また，門脈内腫瘍栓が低吸収領域として描出された27例について，腫瘍栓径を最大部位で測定した．CTによる腫瘍栓の中枢側進展度別に，本幹進展例で28.7±2.8mm(n=10)，第1次分枝進展例で21.1±5.5mm(n=14)，第2次分枝進展例で12.7±2.5mm(n=3)であった．

考　察

原発性肝細胞癌に合併する門脈内腫瘍栓の頻度は，倉富[9]および自見[10]の剖検材料を用いた検討によれば70～80%と高率である．この腫瘍栓を正確に診断し，その血行動態を把握することは，治療方針の決定および治療効果や予後の判定を行ううえで必要不可欠なことである．血管造影は腫瘍栓の描出に最もすぐれた検査法とされてきたが，侵襲性の高い観血的検査法であるために，治療効果判定のためにくり返し行うことや，状態の悪い患者に施行することは困難である．それゆえ，侵襲性の少ないCTを用いてどの程度腫瘍栓の診断が可能であるかを検討することは臨床上重要な課題と考えられる．

今回の検討によって，腫瘍栓は門脈走行に一致する“拡張”した“低吸収領域”として高頻度に描出されることが判明した(**表1**)．腫瘍栓が低吸収領域として描出されるのは，通常の肝細胞癌のdynamic CTにおけるlate phaseで低吸収領域として描出される理由と同様であると推定される．すなわち，われわれは主腫瘍に焦点をあててdynamic CTを行っており，腫瘍栓はやや遅れたphaseで観察しているために，enhanceされるphaseが十分にとらえられていない可能性がある．事実，腫瘍栓にしぼってarterial angio-CTを施行し，原発巣同様の腫瘍血管が観察された症例も経験している(**図6**)．また，一方では，腫瘍栓自体が壊死となっている症例も少なくなく，enhanceされない理由の一つと考えられる．cavernous transformationは，肝外門脈閉塞に続発する変化であり，求肝性門脈血流量維持のための代償と考えられている．cavernous transformationを有する患者は有しない例に比べて予後の延長がみられ[11]，また肝動脈塞栓療法を行う場合も適応を決める上で重要と考えられる．lobar attenuation difference(LAD)(**図4**)は肝内血行動態の異常を示唆する所見である．腫瘍栓に伴うLADはこれまで，腫瘍栓による一側門脈枝閉塞による二次的な変化であるとされてきた[7)12)13]．すなわち，plain-CTにおいて患側葉が低吸収領域を呈するのは，同側

図6 arterial-angio-CT；カテーテル先端を肝動脈内に留置してdynamic CTを行うと，門脈内腫瘍栓に腫瘍血管が栄養する様子が観察される．

の門脈の血行障害に起因し，CE-CTにおいて早期に患側葉が高吸収領域に描出されるのは，患側葉を栄養する動脈の代償性血流増加に起因すると考えられる[7)13)]．一方，LADの上記以外の成因として，末梢性動門脈短絡が関与したと考えられる症例を経験している．また，腫瘍栓が門脈本幹に存在するにもかかわらず，cavernous transformationによって一側肝葉が栄養された場合，対側肝葉においてCE-CT時，高吸収領域を呈するLADがみられるが，その成因も動脈の代償性血流増加に帰因すると考えられ，本現象の成因を考える上でcavernous transformationの発達は興味ある事柄と考えられた．periportal enhancement（図5）はMathieuら[4)]のいう"rail sign"と同じと考えているが，腫瘍栓を栄養する門脈壁のvasa vasorumが発達拡張して染まっているものと考えられる．しかし，その出現頻度はMathieuらの50%に比べて23%と低い成績であった．その理由としてMathieuらは腫瘍栓に的をしぼってdynamic CTを施行したのに対して，われわれは原発巣を中心に行ったために差が生じたと考えられる．

以上の直接所見を主とし，間接所見を一部加味することによって，CTによる腫瘍栓の存在診断は血管造影で描出しえるものに対してはほぼ100%可能と考えられた．すなわち，われわれの検討では93%の症例において，腫瘍栓を門脈走行に一致して"拡張"した"低吸収領域"としてとらえることが可能であり，さらに他の間接所見を加えることによって血管造影で認められた症例のほぼ全例で腫瘍栓の存在を診断しえた．また，腫瘍栓の中枢側先進部の位置についても血管造影とCTとの比較検討で96%の一致をみている．このことは，血管造影で診断できる門脈本幹～第1次分枝付近の腫瘍栓の存在および進展度についてCTでも十分に診断できることを示している．

結　論

原発性肝細胞癌に合併する門脈内腫瘍栓（n＝28）の存在診断ならびに進展度診断について，CTと血管造影所見とを比較検討した．

1. 門脈内腫瘍栓はCT上，門脈走行に一致する"拡張"した"低吸収領域"として高率（おのおの93%，96%）に描出され，腫瘍栓による間接所見を加えることにより，経上腸間膜動脈性門脈造影像でみられた門脈内腫瘍栓の存在診断はほぼ100%可能であった．

2. 腫瘍栓の中枢側進展度診断に関して，CTと血管造影で96%の一致が認められた．

以上の成績から，門脈内腫瘍栓の存在診断，進展度診断に関して，CTは血管造影検査に代りうる検査法であると考えられる．

本研究の一部は財団法人がん研究振興財団の研究助成金の援助をうけた．

文　献

1) LaBerge JM, Leing FC, Federle MP et al: Hepatocellular carcinoma: Assessment of resectability by computed tomography and ultrasound. Radiology 152：485—490, 1984
2) 岡崎正敏，森山紀之，山田達哉ほか：肝癌の血管造影門脈所見の意義．門脈所見からみた手術適応からびに予後との関係．日消病会誌 77：758—767, 1980
3) Okuda K, musha H, Yoshida T et al: Demonstration of growing casts of hepatocellular carcinoma in the portal vein by celiac angiography: The thread and streaks sign. Radiology 117：303—309, 1975
4) Mathieu D, Grenier F, Larde D et al: Portal vein inviolvement in hepatocellular carcinoma: Dynamic CT features. Radiology 152：127—132, 1984
5) Vigo M, Faveri DD, Biondetti PR et al: CT demonstration of portal and superior mesentric vein thrombosis in hepatocellular carcinoma. J Comput Assist Tomogr 4：627—629, 1980
6) 森山紀之：血管造影下のCT（Angiographic CT＝Angio CT）．癌の臨 26：1037—1040, 1980
7) Itai Y, Moss AA, Goldberg HI et al: Transient hepatic attenuation difference of lobar or segmental distribution detected by dynamic

computed tomography. Radiology 144：835—839, 1982
8) 高安賢一, 森山紀之, 村松幸男ほか：臨床放射線学的, 肝内門脈の脈管構築の検討とその有用性について—経皮経肝門脈造影法を用いた肝内門脈の分岐次数及び亜区域枝の新しい命名—. 日消病会誌 81：56—65, 1984
9) 倉富晋太郎：肝細胞癌の病理形態学的研究. 血管構築よりみた進行性肝癌並びに血管内腫瘍栓の病理. 肝臓 17：517—527, 1976
10) 自見厚郎：肝細胞癌の病理形態学的研究—肝内門脈の腫瘍塞栓について—. 肝臓 24：641—646, 1983
11) 平井賢治, 熊谷雅信, 大久保和典ほか：肝細胞癌における肝門部門脈側副路の臨床的意義. 臨放線 29：451—355, 1984
12) Inamoto K, Sugiki K, Yamasaki H et al：CT of hepatoma：Effects of portal vein obstruction. AJR 136：349—353, 1981
13) Takayasu K, Muramatsu Y, Shima Y et al：Hepatic lobar atrophy following obstruction of the ipsilateral portal vein from hilar cholangiocarcinoma. Radiology 160：389—393, 1986