日消外会誌　20（11）：2561～2565，1987年

急性胆嚢炎による胆嚢周囲膿瘍
—臨床像ならびに超音波所見からの検討—

帝京大学第1外科
高田　忠敬　　安田　秀喜　　内山　勝弘
長谷川　浩　　四方　淳一

CLINICAL PICTURE AND ULTRASONOGRAPHIC DIAGNOSIS OF PERICHOLECYSTIC ABSCESS DUE TO ACUTE CHOLECYSTITIS

Tadahiro TAKADA, Hideki YASUDA, Katsuhiro UHIYAMA, Hiroshi HASEGAWA and Jun-ichi SHIKATA
First Department of Surgery, Teikyo Univesity School of Medicine

急性胆嚢炎において胆嚢周囲膿瘍合併11例と非合併46例の臨床像ならびに超音波所見を対比検討した．さらに胆嚢周囲膿瘍を局在部位から分類した．臨床像では胆嚢周囲膿瘍合併例が非合併例に比べより重篤な所見を示した．胆嚢周囲膿瘍合併例の超音波所見の特徴は非合併例に比べ胆嚢腫大が少なく（$p<0.05$），胆嚢壁肥厚が少なかった（$p<0.05$）．胆嚢周囲膿瘍は超音波所見から肝床単独型，肝膿瘍合併肝床型，胆嚢交通肝床型，胆嚢壁内型，腹腔内型に分類しえた．治療法は，肝床単独型には待期手術，肝膿瘍合併肝床型には超音波誘導下胆嚢ドレナージと肝膿瘍穿刺吸引，胆嚢交通型には超音波下膿瘍ドレナージ，胆嚢壁内型ならびに腹腔内型には早期手術が必要とされた．

索引用語：急性胆嚢炎，腹部超音波診断，胆嚢周囲膿瘍，胆嚢ドレナージ，胆嚢穿孔

はじめに

急性胆嚢炎の重篤な合併症の1つに胆嚢周囲膿瘍があるが，これまでその術前診断は困難とされ開腹後に判明するものがほとんどであった．最近になり超音波診断装置の発達に伴い術前診断される症例も見られるようになってきた[1)~7)]．しかし，急性胆嚢炎のなかでも胆嚢周囲膿瘍の合併例と非合併例との臨床像や超音波所見上の差異については述べられていない．両者の差異について検討することは，胆嚢周囲膿瘍合併による重症化や胆嚢病変ならびに周囲への病勢を把握するうえに重要なことである．そこで今回その差異について検討した．さらに胆嚢周囲膿瘍の超音波所見を治療法と対比検討した．

I．対象ならびに方法

1981年8月から1986年7月までの5年間に帝京大学第1外科において，急性胆嚢炎にて入院し超音波検査を施行した症例は57例である．このうち胆嚢周囲膿瘍を合併した症例は11例（19.3%）であった（**表1**）．胆嚢周囲膿瘍11例の原疾患の内訳は，胆嚢結石6例，胆嚢胆管結石4例，無石胆嚢炎1例であった．

表1　急性胆嚢炎における胆嚢周囲膿瘍合併頻度

原疾患	急性胆嚢炎症例数	胆嚢周囲膿瘍合併症例（頻度）
胆嚢結石症	38	6（15.8%）
胆嚢・胆管結石症	14*	4（28.6%）
無石胆嚢炎	5	1（20.0%）
合計	57	11（19.3%）

＊ 総胆管結石のみ2例を含む．

本研究では急性胆嚢炎における胆嚢周囲膿瘍合併11例と胆嚢周囲膿瘍を合併しなかった46例の臨床像ならびに超音波所見を対比検討した．さらに，胆嚢周囲膿瘍11例の膿瘍の局在部位を中心に超音波所見の型分類を行い治療法と対比検討した．

II．成　績

1）胆嚢周囲膿瘍合併例の臨床像

胆嚢周囲膿瘍11例の男女比は男10例，女1例であっ

＜1987年5月13日受理＞別刷請求先：高田　忠敬
〒173　板橋区加賀2—11—1　帝京大学医学部第1外科

表2　胆嚢周囲膿瘍症例の臨床像

男女比	男10例：女1例
年齢	30～68歳（53±12）
主訴	発熱(39.4±0.8℃)，右季肋部痛
白血球数	15800～24000/mm³(19471±3896)
GOT	19～64iu（31±17）
LDH	293～658iu（402±131）
Al-p	5.4～26.7iu（13±8）
CRP	5(+)：5例，6(+)：6例
血液培養陽性率	9例/9例
	E. coli …… 7例
	E. coli＋Klebsiella …… 1例
	Enterococcus＋Klebsiella …… 1例

（　）内は平均値

表3　急性胆嚢炎の臨床像

	胆嚢周囲膿瘍合併例(11例)	胆嚢周囲膿瘍非合併例(46例)
右季肋部痛・圧痛	11例（100%）	46例（100%）
右季肋部筋性防御	11例（100%）	38例（82.6%）
胆嚢触知	7例（63.6%）	37例（80.4%）
発熱	39.4±0.8℃*	38.0±1.0℃
意識障害	3例(27.3%)*	2例（4.3%）
ショック	3例(27.3%)*	2例（4.3%）
乏尿・無尿	3例(27.3%)*	3例（6.5%）
白血球数	19471±3896*	12784±4638
CRP	5.5±0.5*	4.5±1.0
血清総ビリルビン値	1.6±0.6	1.2±0.8
GOT	31±17	71±148
LDH	402±131	328±109
Al-P	13±8	9±6

*：P＜0.05

た．年齢は30歳から68歳で，平均53±12歳であった．主訴はいずれも発熱（平均39.4±0.8℃）と右季肋部痛であった．血液生化学検査所見では白血球数19,471±3,896/mm³，GOT 31±17iu，LDH 402±131iu，Al-P 13±8iuであり，CRP 5（＋）が5例，6（＋）が6例に見られた．また，血液培養を施行した9例ではいずれも陽性所見がえられた．同定された細菌は，E-coli 7例，E-coliとKlebsiellaの混合感染が1例，Enterococcus とKlebsiellaの混合感染が1例であった（**表2**）．

急性胆嚢炎における胆嚢周囲膿瘍合併例と非合併例の臨床像を対比した（**表3**）．臨床症状や所見では右季肋部痛や圧痛，右季肋部筋性防御，胆嚢触知では両者間に差はなかったが，意識障害，ショック，乏尿や無尿は胆嚢周囲膿瘍合併例に多くみられた（$p<0.05$）．また，白血球数やCRPは胆嚢周囲膿瘍合併例が高値を示したが（$p<0.05$），血清総ビリルビン値，GOT，LDH，AL-P値は両者間に差は見られなかった．

表4　急性胆嚢炎の超音波所見

超音波所見	胆嚢周囲膿瘍合併例(11例)	胆嚢周囲膿瘍非合併例(46例)
胆嚢走査時圧痛	11例（100%）	38例(82.6%)
胆嚢腫大	7例(63.6%)*	42例(91.3%)
胆嚢壁肥厚	7例(63.6%)*	42例(91.3%)
Sonolucent layer	6例(54.5%)	36例(78.3%)
胆嚢内debris	8例(72.7%)	22例(47.8%)
胆嚢周囲膿瘍	11例（100%）	(－)
肝膿瘍	2例(18.2%)	(－)

*：P＜0.05

図1　胆嚢周囲膿瘍の超音波分類

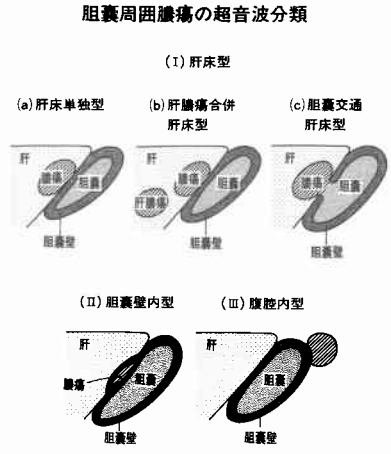

2）急性胆嚢炎における胆嚢周囲膿瘍合併例と非合併例の超音波所見の差異

胆嚢周囲膿瘍合併例と非合併例の超音波所見上の差異について比較検討した（**表4**）．胆嚢走査時圧痛については両者間に差は見られなかったが，胆嚢周囲膿瘍合併例では胆嚢腫大が少なく（$p<0.05$），胆嚢壁肥厚が少なかった（$p<0.05$）．また，無エコー帯（sonolucent layer）の描出率が低い傾向にあったが，胆嚢内デブリ（debris）の描出率は高い傾向にあった．肝膿瘍は胆嚢周囲膿瘍合併例に2例見られたが，非合併例には見られなかった．

3）超音波所見からみた胆嚢周囲膿瘍の分類と治療

（1）胆嚢周囲膿瘍の分類

超音波所見上から，胆嚢周囲膿瘍の局在部位を中心に肝床型，肝床胆嚢壁内型，腹腔内型の3型に大別しえ，さらに肝床型を肝床単独型，肝膿瘍合併肝床型，胆嚢交通肝床型の3型に細分しえた（**図1**）．

肝床型は右肋弓下走査，右上腹部縦走査や右肋間走査で胆嚢に接するように肝床側に微細な内部エコーを

図2　肝床型胆嚢周囲膿瘍の超音波像：胆嚢に接して肝床に low echo area として胆嚢周囲膿瘍を認める（矢印）．しかも，胆嚢周囲膿瘍の内腔に菲薄化した胆嚢壁が浮遊する所見を認めた．本症例は保存的治療で胆嚢周囲膿瘍は消失した．

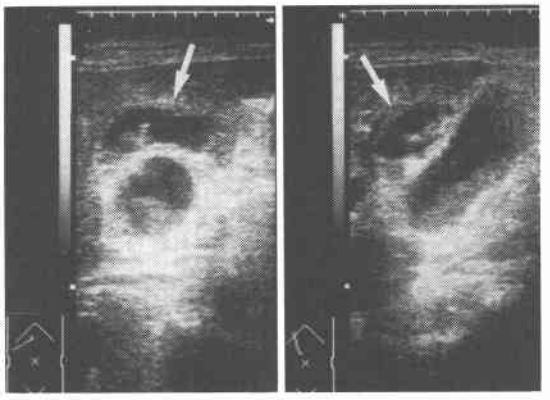

図3　胆嚢との交通路を有する胆嚢周囲膿瘍の超音波像：体位変換にて内部エコーが胆嚢周囲膿瘍内腔から胆嚢内腔へと移動することから交通路を確認した．本症例は，超音波ガイドによる胆嚢ドレナージにて胆嚢周囲膿瘍を消失せしめた．

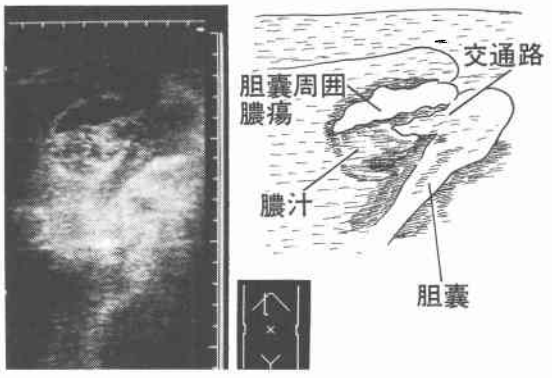

図4　胆嚢壁内型胆嚢周囲膿瘍の超音波像：肥厚した胆嚢壁内に low echo area として胆嚢周囲膿瘍を認めた．本症例は，保存的治療によって胆嚢周囲膿瘍を消失せしめた．

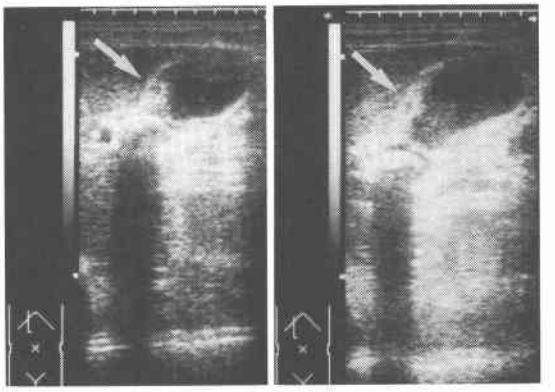

図5　腹腔内型胆嚢周囲膿瘍の超音波像：左；右肋間走査にて胆嚢内に debris の充満と胆嚢結石を認めた．右；胆嚢底部に接するように内部エコーを有する low echo area として胆嚢周囲膿瘍を認めた（矢印）．本症例は，早期手術が必要とされた．

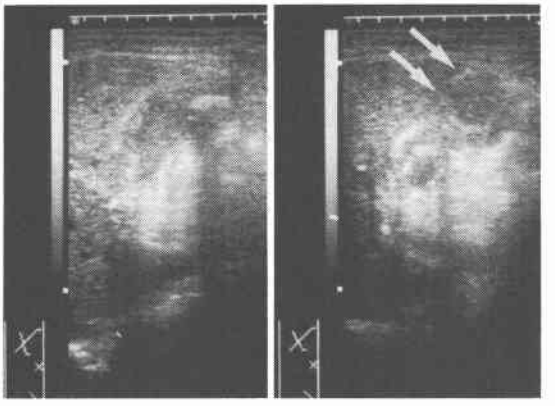

有する低エコー域として描出された(**図2左，右**)．また，超音波検査での実時間（real time）での動的所見の観察にて胆嚢周囲膿瘍内腔にひ薄化した胆嚢壁が浮遊する所見が見られることもあった．2例に肝膿瘍の合併を見た．また，1例に胆嚢と胆嚢周囲膿瘍との交通路を超音波検査にて描出しえた(**図3**)．以上の所見から，肝床単独型，肝膿瘍合併肝床型，胆嚢交通肝床型に細分類しえた．なお，膿瘍の確認は肝床単独型の5例中3例が穿刺にて膿汁を吸引し，他の2例は超音波像と臨床所見にて行った．肝膿瘍合併肝床型の2例ならびに胆嚢交通肝床型の1例は穿刺ドレナージにて確認した．

胆嚢壁内型は右肋弓下走査では描出しにくく，むしろ右上腹部縦走査や右肋間走査にて肥厚した胆嚢壁内に低エコー域として描出しえた(**図4**)．膿瘍の確認は手術標本にて行った．

腹腔内型は右上腹部縦走査や右肋間走査にて腹腔内にて胆嚢に接するように微細な内部エコーを伴う低エコー域として描出された(**図5**)．膿瘍の確認は手術にて行った．

2）胆嚢周囲膿瘍の治療

治療は胆嚢周囲膿瘍の型分類によって異なった（**図**

図6　胆嚢周囲膿瘍の治療

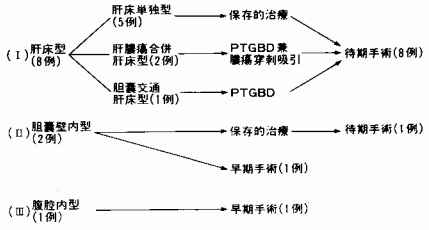

PTGBD：経皮経肝的胆嚢ドレナージ

6)．

肝床単独型の5例は抗生剤投与などの保存的治療で胆嚢周囲膿瘍は消失し，いずれも待期手術となった．

胆嚢交通肝床型の1例は超音波誘導下胆嚢ドレナージ[7]にて胆嚢周囲膿瘍を消失せしめてから待期手術となった．

肝膿瘍合併胆嚢周囲膿瘍の2例は超音波誘導下胆嚢ドレナージを施行し，さらに肝膿瘍を超音波誘導下に穿刺吸引し胆嚢周囲膿瘍ならびに肝膿瘍が消失してから待期手術となった．

胆嚢周囲膿瘍の2例は，5日間の抗生剤投与にても縮小をみなかった1例が胆嚢穿孔の危険を考え早期手術となったが，抗生剤投与にて膿瘍の縮小をみた1例が待期手術となった．

腹腔内型の1例には早期手術が施行された．

胆嚢周囲膿瘍11例において手術死亡は見られなかった．

III. 考　　察

急性胆嚢炎発症後に起こる胆嚢穿孔の発生頻度は，2.1%～13.5%と言われている[8)~13)]．胆嚢は壁が薄くかつRokitansky-Aschoff管があるために内腔の炎症が胆嚢深部にまで波及し穿孔をきたしやすく，とくに急性胆嚢炎により胆嚢壁が壊死に陥ったり，胆嚢動脈が梗塞した場合に胆嚢穿孔を起こしやすい[1]．胆嚢穿孔は開放性穿孔と被覆性穿孔にわけられるが，臨床的にNiemeier[14]は3型に分類している．typeは急性穿孔性腹膜炎，type 2は胆嚢周囲膿瘍を形成する亜急性穿孔，type 3は胆嚢内瘻を形成する慢性穿孔である．Isch[13]によれば，胆嚢穿孔でのNiemeierの分類での発生頻度はそれぞれ33%，48%，18%であったと報告している．今回の研究対象は，Niemeier分類でのtype 2に属するものである．急性胆嚢炎における胆嚢周囲膿瘍の発生頻度は，自験例では19.3%であった．

胆嚢周囲膿瘍の主訴は胆嚢周囲膿瘍非合併急性胆嚢炎と同様に発熱と右季肋部痛であった．臨床所見や症状を胆嚢周囲膿瘍合併例と非合併例で比較すると，胆嚢周囲膿瘍合併例において白血球数やCRPがより高値であり，また意識障害，ショック，乏尿や無尿などより重篤な所見が多くみられた（$p<0.05$）．胆嚢周囲膿瘍における重篤な臨床所見や症状は，血液培養検査施行の9例中9例に陽性所見がえられたことからも菌血症をきたした重症感染症の結果といえる．

急性胆嚢炎の超音波所見としては，胆嚢部走査時圧痛，胆嚢腫大，胆嚢壁肥厚，胆嚢内デブリ，無エコー帯などがあげられている[6]．炎症が高度になると腹腔内に三日月型の低エコー域（moon crescent sign）などの炎症性腹腔内浸出液が出現してくる[6)15)]．さらに炎症が進んでくると胆嚢床付近が低エコー域（いわゆるsonolucent area）を呈し胆嚢周囲炎を合併し[2)3)]，さらに炎症が進むと胆嚢周囲膿瘍や肝膿瘍を形成するようになる[2)3)5)6)17)]．なお，今回のわれわれの検討では，胆嚢周囲膿瘍合併例に胆嚢腫大ならびに胆嚢壁肥厚が少ない結果がえられたが（$p<0.05$），これは胆嚢周囲膿瘍の形成により胆嚢内が減圧された結果と考えられる．

胆嚢周囲膿瘍の超音波像はMadrazoら[16]によれば，症状発症からの期間により多彩に変化するという．これによれば症状発症から1週間以内であれば胆嚢周囲膿瘍は無エコー域として描出されたが，1週間から2週間では低エコーと高エコーが混在するけれども低エコー域が優位に描出され，2週間以上では逆に低エコーと高エコーが混在するけれども高エコー域が優位に描出されたと報告している．

われわれは治療法を加味し，胆嚢周囲膿瘍をその局在部位から肝床型，胆嚢壁内型[18]，腹腔内型に大別し，さらに肝床型を肝床単独型，肝膿瘍合併肝床型[17]，胆嚢交通肝床型[7]に細分した．胆嚢周囲膿瘍の超音波像の基本は膿汁を思わせる微細で高エコーな内部エコーを有する低エコー域である．超音波検査での実時間による動的所見の観察によって内腔にひ薄化した胆嚢壁が浮遊する所見がえられることもある[5]．また，胆嚢交通肝床型では，胆嚢内腔と胆嚢周囲膿瘍内を内容物の流入出が観察される[7]．ただし胆嚢壁内型では肥厚した胆嚢壁内に低エコー域としてのみ描出される[18]．

胆嚢周囲膿瘍の治療には緊急手術を行うもの[3)16)]，待期手術を行うもの[6]，超音波誘導下膿瘍ドレナージ[7]後に二期的に手術を行うものなどがある．われわれの症例では肝床単独型は抗生剤投与による保存的治療で

十分に対応できたが，肝膿瘍合併肝床型や胆嚢交通肝床型は炎症の波及進展が強く，膿瘍の穿刺吸引あるいはドレナージが必要となった．方法としては超音波誘導下の穿刺法が簡単で確実に行え[7]，いずれの症例も超音波を応用して治療を行った．宇田川ら[17]も径6cmに達する肝膿瘍合併例を経験し，超音波誘導下の肝膿瘍ドレナージを行った後に待期手術に成功した1例を報告している．胆嚢壁内型については経過中に穿孔を起こす危険があり[18]，経過観察症例では厳重な経過観察が必要である．自験例では5日間の抗生剤投与にも関わらず，膿瘍の縮小をみなかった1例が早期手術となり，膿瘍が総小した1例が待期手術となった．腹腔内型については1例の経験しかないが，この型においては汎発性腹膜炎への進行の危ぐがあり早期手術となった．今回のわれわれが試みた胆嚢周囲膿瘍の型分類は治療法の選択基準に1つの示唆を与えるものと考える．

IV．おわりに

(1) 急性胆嚢炎による胆嚢周囲膿瘍合併11例と胆嚢周囲膿瘍非合併46例の臨床像ならびに超音波所見を対比検討した．臨床像は胆嚢周囲膿瘍合併例にWBCやCRP値の高値，意識障害，ショック，乏尿や無尿などより重篤な所見が見られた（$p<0.05$）．超音波所見では，胆嚢周囲膿瘍合併例に胆嚢腫大が少なく，かつ胆嚢壁肥厚が少くなかった（$p<0.05$）．

(2) 胆嚢周囲膿瘍を局在部位から肝床単独型，肝膿瘍合併肝床型，胆嚢交通肝床型，胆嚢壁内型，腹腔内型の5型に分類した．なかでも肝床単独型は保存的治療によく対応した．

文　献

1) Bergman AB, Neiman HL, Kraut B et al: Ultrasonographic evaluation of pericholecystic abscess.AJR 132：201—203, 1979
2) Marchal GJ, Casaer M, Baert AL et al: Gallbladder wall sonolucency in acute cholecystitis. Radiology 133：429—433, 1979
3) Crade M, Taylor KJW, Rosenfield AT et al: Ultrasonic imaging of pericholecystic inflammation. JAMA 244：708—709, 1980
4) Deitch EA, Engel JM： Ultrasonic detection of acute cholecystitis with pericholecystic abscess. Am Surg 47：211—214, 1981
5) 森　宣，天本祐平，林　邦明ほか：胆嚢周囲腫瘍をきたした急性壊死性肝嚢炎の1例．臨放線 28：1515—1518, 1983
6) 安田秀樹，高田忠敬，内山勝弘ほか：急性胆嚢炎の超音波像の検討—緊急手術例，経過観察例の超音波所見を中心に—．日臨外医会誌 45：872—878, 1984
7) Takada T, Yasuda H, Uchiyama K et al: A case of pericholecystic abscess diagnosed by ultrasonograpjy. Gastroenterol Jpn 20：137—142, 1985
8) Strohl EL, Diffenbaugh WG, Baker JH et al: Gangrene and perforatio:n of the gallbladder. Int Abstr Surg 114：1—7, 1962
9) Hinchey EJ, ELias CM, Elias GL et al: Acute cholecystitis. Surg Gynecol Obstet 120：475—480, 1965
10) MaCdonald JA: Perforation of the gallbladder associated with acute cholecystitis. Ann Surg 161：849—852, 1966
11) Dowdy GS: The biliary tract. Philadelphia, led & Febiger, 1969
12) Abu-Dalu J, Urca I: Acute cholecystitis with perforation into the peritoneal cavity. Arch Surg 102：108—110, 1971
13) Isch JH, Finneran JC, Nahrwold DL: Perforation of the gallbladder. Am J Gastroenterol 55：451—458, 1971
14) Niemeier OW: Acute free perforation of the gallbladder. Ann Surg 99：922—924, 1934
15) Kane RA: Ultrasonographic diagnosis of gangreneous cholecystitis and empyema of the gallbladder. Radiology 134：191—194, 1980
16) Madrazo BL, Francis I, Hricak H et al: Sonographic findings in perforation of the gallbladder. AJR 139：491—496, 1982
17) 宇田川晴司，渡辺五郎，鈴木正敏ほか：肝膿瘍に進展した胆嚢周囲腫瘍の1例．腹部救急診療の進歩 2：281—284, 1984
18) 谷口信行，小泉　章：超音波検査にて経過観察中にみられた胆嚢穿孔の1例．内科 57：1104, 1986