日消外会誌　20（11）：2566～2571，1987年

胆道癌に対する放射線治療の検討
―とくにOK432局所投与療法について―

千葉大学第2外科，*千葉県がんセンター，**清水厚生病院
古川　敬芳　竜　崇正*　向井　稔　山本　宏
高　在完　丸山　尚嗣　天野　穂高　中郡　聡夫
大島　郁也　神津　照雄　小出　義雄　山本　義一
磯野　可一　谷口　徹志**　原　壮**

RADIOTHERAPY OF CARCINOMAS OF THE EXTRAHEPATIC BILIARY SYSTEM
—WITH SPECIAL REFARENCE TO COMBINATION THERAPY OF LOCAL ADMINISTRATION OF OK432—

Hiroyoshi FURUKAWA, *Munemasa RYU, Minoru MUKAI, Hiroshi YAMAMOTO, Jewan KOH, Hotaka AMANO, Takashi MARUYAMA, Sato NAKAGORI, Ikuya OHSHIMA, Teruo KOUZU, Yoshio KOIDE, Giichi YAMAMOTO, Kaichi ISONO, Tetsushi TANIGUCHI, and Tsuyoshi HARA****
Second Department of Surgery, Chiba University School of Medicine
*Chiba Cancer Center Hospital
**Shimizu Kosei Hospital

胆道癌38例に対して行ってきた放射線療法について検討した．胆道癌では，非切除例13例に対する照射は，術中照射と外照射では差がなかった．切除後再発例3例に対する照射は無効であった．非治癒切除例に対する再発予防照射は10例に施行したが，5年以上の長期生存例もあり有効であった．単なる照射のみでは無効例も多く，OK432局所投与を併施した治療を4例に試み，有効例を経験した．

索引用語：胆管癌，胆嚢癌，胆道癌放射線治療，OK432局所投与療法

はじめに

画像診断・手術手技・術前術後管理の進歩に伴い，胆道癌に対し積極的な切除術が行われているが[1)2)]，現在でも非切除・非治癒切除に終わる症例が多数みられる．われわれは，こうした進行胆道癌に対し放射線療法を，さらに最近ではbiological responce modifier（BRM）の1つであるOK432の局所投与を併用した治療を行っているので，その成績について報告する．

＜1987年5月13日受理＞別刷請求先：古川　敬芳
〒280　千葉市亥鼻1－8－1　千葉大学医学部第2外科

I. 対象および方法

対象は教室および関連施設において放射線治療をうけた胆管癌26例（非切除13例，切除13例），胆嚢癌12例（非切除9例，切除3例）である．なお，これらの検討にあたっての用語は胆道癌取り扱い規約[3)]によった．

照射方法は，非切除例では術中照射または外照射，切除例では再発のみられた時点での再発部位への外照射および非治癒切除例の癌遺残部への再発予防のための後照射を行った．術中照射は電子線にて18MeV 30 Gy，外照射はlineacまたは^{60}Coによる対向2門40～50Gy/4～5weeksを原則とした．また最近は，単な

る照射のみでは無効例もあるため，マウス繊維肉腫（NFSa）を用いた基礎実験よりOK432局所投与と放射線の併用効果[4]に注目し，OK432を腫瘍内投与した後，照射を行っている．

II. 成　　績

1．胆管癌

1）非切除例

非切除となった因子は，全例局所進展が高度なためである．術中照射を7例に，外照射を6例に施行した．平均生存期間は，術中照射6.4カ月，外照射9.5カ月であり，全症例では7.8カ月であった．1年生存例が術中照射群に1例，外照射群に2例みられた（**表1**）．

2）切除・再発後照射例

術後，臨床的に再発が明らかになった時点で照射した症例である．いずれも断端再発をきたしており，この部位に対し外照射を施行した．しかし，3例とも照射後3カ月以内に死亡した（**表2**）．

3）非治癒切除・再発予防照射例

非治癒切除後，全身状態が落ち着いた術後1～2カ月の時点で再発予防のため外照射を施行した症例である．非治癒切除となった因子はv 7例，hw 3例，n 2例，dw 1例（3例が重複）である．平均生存期間は20.1カ月，最長は74カ月であり門脈周囲に遺残させた癌腫に対し照射した症例であった．副作用として，1例放射線による難治性十二指腸潰瘍からの出血のために失った（**表3**）．

2．胆嚢癌

非切除例では術中照射を6例，外照射を3例に施行した．1年生存例が3例みられ，予後の明らかな7例の平均生存期間は9.3カ月であった．

照射を行った切除例はいずれも非治癒切除であり，3例に対し施行している．症例1は門脈・上腸間膜動脈を合併切除後，遺残リンパ節に対する術中照射，症例2は再発が明らかになった時点での外照射，症例3は切除後再発予防照射である（**表4**）．

3．OK432局所投与・放射線併用療法の試み

新しい治療法としてOK432を10～50KE術中または超音波ガイド下に腫瘍内に注入し，その後50Gy程度を外照射している．早期に死亡した症例2は癌性腹膜炎のみられた症例である．症例3・4は，治療後それぞれ3カ月，7カ月現在外来通院しており，画像診断上癌腫の縮小が確認され，全身状態も比較的良好で

表1　胆管癌非切除例

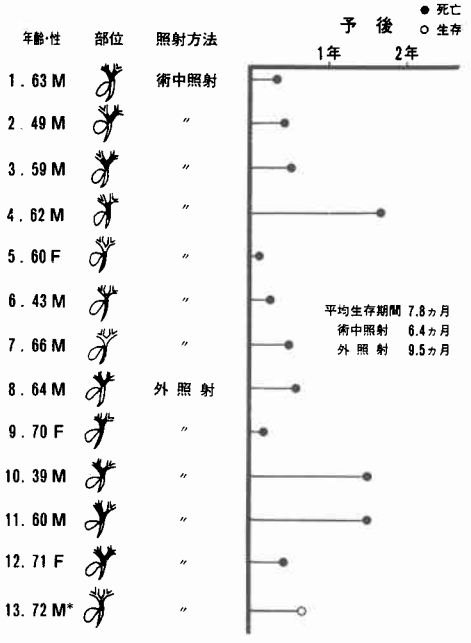

＊OK432 局所投与併用

表2　胆管癌切除・再発後照射例

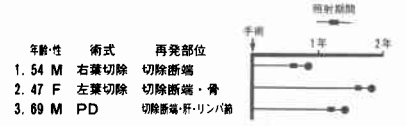

表3　胆管癌非治癒切除・再発予防照射例

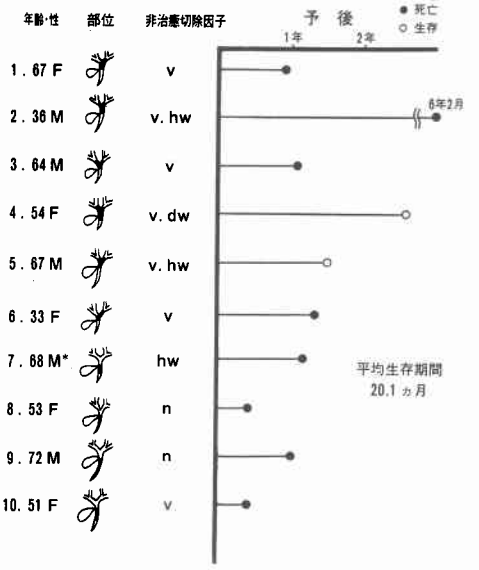

＊放射線潰瘍を発生

表4　胆嚢癌放射線治療例



ある（**表5**）.

以下，症例1，3を提示する.

症例1：36歳の男性．胆嚢癌の診断で開腹，腫瘍のため胆嚢・肝十二指腸靱帯・胃前庭部が一塊となっており，腹腔動脈周囲にもリンパ節腫脹が著しく切除不能であった．胃空腸吻合を行い，腫瘍内にOK432を50KE注入した．術後，lineacにて51Gy/3weeksの外照射を施行した．照射後，胆嚢内の腫瘍は著明に縮小し，CEAも術前168ng/mlより術後43.6ng/ml，照射終了時12.0ng/mlと低下した（**図1-A，B，C**）．しかし，全身のリンパ節への転移がみられるようになり，術後1年1カ月にて癌死した．

症例3：78歳男性．胆管・胆嚢造影にて総肝管で完全閉塞がみられ，肝内胆管とくに後区域枝への浸潤が

表5　OK-432局所投与・放射線併用療法施行例

症例	年齢・性	疾患	OK-432局所投与・量	放射線線量・期間	予後
1	37・M	胆嚢癌	術中　50KE	51Gy/3 weeks	術後1年1カ月 照射後11カ月
2	65・F	胆嚢癌	超音波ガイド　10KE	50Gy/5 weeks	照射後3カ月
3	78・M	胆嚢癌	超音波ガイド　10KE	50Gy/3 weeks	照射後3カ月 （生存中）
4	72・M	胆管癌	超音波ガイド　20KE	50Gy/7 weeks	照射後7カ月 （生存中）

図1　OK432局所投与・放射線併用療法施行例（症例1）

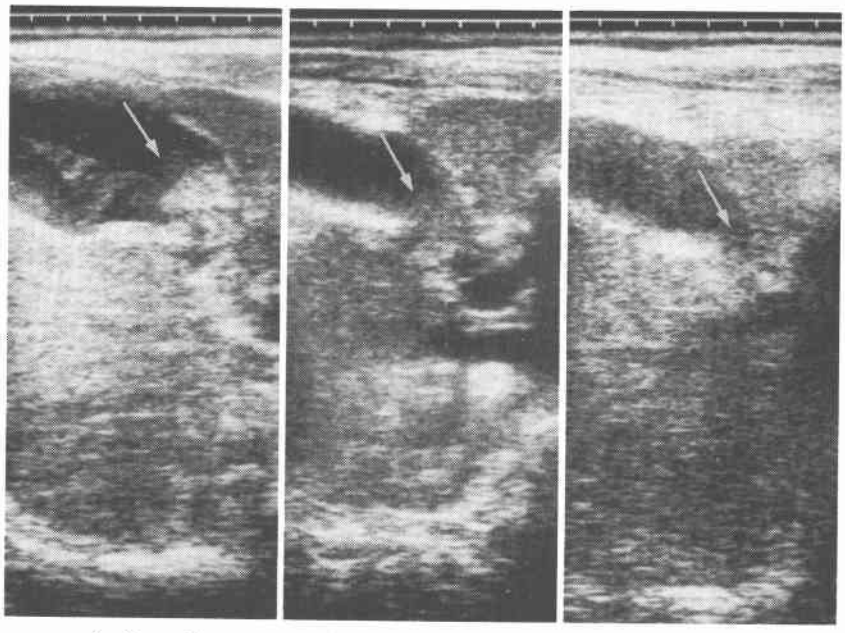

A．術　前　　B．照射後4カ月　　C．照射後7カ月

矢印：腫瘍

図2　OK432局所投与・放射線併用療法施行例（症例3）

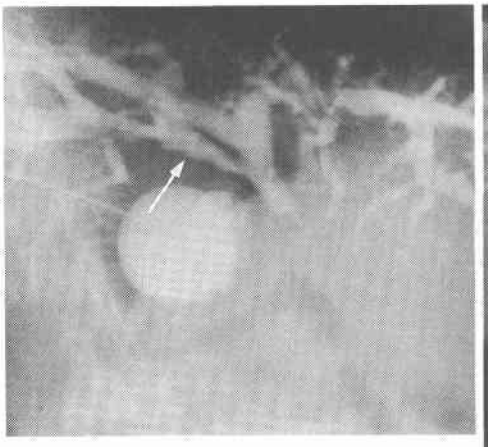

A．照射前
矢印：後区域枝

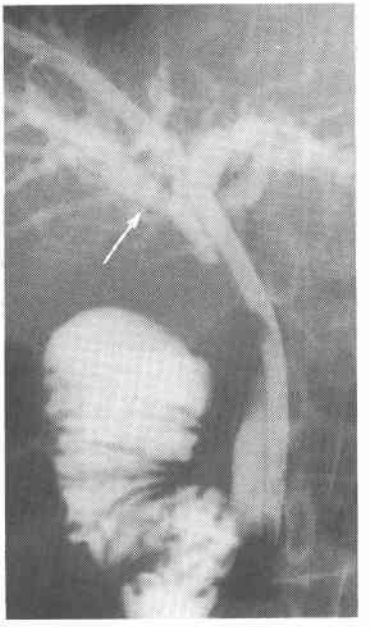

B．照射後

図　2

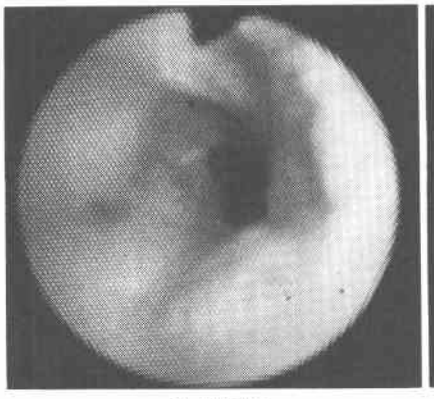

C．照射前

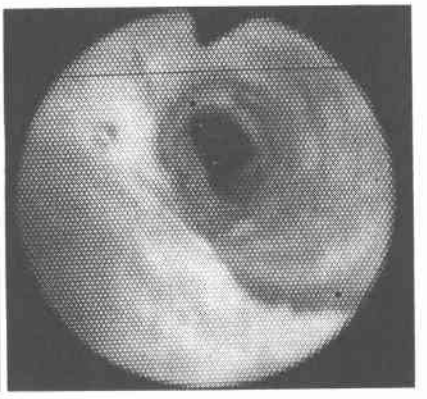

D．照射後

著明である(図2-A)．超音波ガイド下に胆管閉塞部位へOK432を10KE注入，lineacにて50Gy/3weeksの外照射を行った．胆管閉塞は徐々に解除・再開通され，後区域枝の壁も滑らかになった(図2-B)．胆道鏡所見では，照射前は粘膜面に発赤・凹凸不整をもつ狭窄像を呈している(図2-C)．生検にて腺癌を確認した．照射後，ほぼ同じ位置から観察した像では治療前より遠方まで内腔が保たれ，粘膜面に白苔形成がみられる．生検では癌細胞は確認できなかった（図2-D)．

IV．考　察

胆道癌は治療困難な疾患であり，非切除例が多く，たとえ切除できても癌遺残があり非治癒切除となる率が高い[2)5)21)]．このため，手術に代わる，あるいは併用する治療法として放射線療法が試みられている[2)5)~17)21)]．

胆道癌に対する外照射の場合，40あるいは50Gy以上照射できたものに有効例が多いことが報告されている[6)~9)]．一方，線量を増やせば抗腫瘍効果は上がるが，周囲の正常組織への影響が強くなり，特に消化管に放

射線潰瘍を生じ，その治療にしばしば難渋する[10)11)17)]ため，Buskirkら[10)]は55Gyを超えないことを勧めている．Johnsonら[11)]は45～50Gyによる肝門部・肝外胆管・リンパ腺を含めた領域への照射を提唱しており，われわれもほぼ同様の方法で施行している．術中照射は，轟らが報告しているように[12)]電子線30Gyを照射している．

胆管癌非切除例では，加療後1年以上生存した症例もあるが早期に死亡している症例も多い．予後の点からは，外照射と術中照射では差がなく，現在は主に外照射を行っている．術中照射は正常組織を避け，病変を直視下において照射野を設定することができるが，肝内胆管深くまで含めることは困難である[9)]．また確実に狙った部位が照射野に含まれているかにも問題があり，今後この点に関する検討が必要となろう．

再発胆管癌に対しては綿引ら[13)]はその有効性を報告しているが，われわれの経験では効果に乏しかった．一般に，胆管癌の再発は切除断端から生じ[18)]閉塞性黄疸で発症する場合が多く，胆管炎を併発すると全身状態が悪化し，放射線治療も施行困難となる．したがって，再発の早期発見，さらには再発予防としての治療が望ましい．

そこで，非治癒切除であった症例に対しては再発予防のためのadjuvant therapyとして，術後全身状態が安定した段階で，なるべく早期に外照射を施行している．水本[5)]，中村ら[14)]も同様の試みを報告しており，われわれも6年2カ月生存した症例を経験し，有効な治療法だと考えるが，1例放射線性の十二指腸潰瘍のために死亡した症例があり，副作用を避ける工夫が望まれる．治癒切除症例に対してはこうした放射線の副作用の問題もあり，現時点では行っていない．

胆嚢癌に関しては症例も少なく傾向を見いだすに至らなかったが，非切除で1年以上生存した症例もあり，延命効果は期待できるものと思われた．一般に胆管癌に比べ，切除率・予後ともにわるく[21)]，放射線治療を中心としたより強力な集学的治療が望まれ，今後さらに症例を重ねて検討を加えたい．

従来の術中照射・外照射である程度の効果は確認されたが，無効例もあり，より有効な照射方法の工夫が必要となる．また，放射線の副作用を抑えるため，正常組織への線量の節減が望まれる．Buskirk[10)]，Fogelら[15)]は腔内照射と外照射の併用による腫瘍部分に限局した大量照射を施行しており，試みるべき治療法だと思われる．

われわれはOK432の局所投与と放射線の併用効果に注目し，radioresistantなマウス繊維肉腫（NFSa）を用いた基礎実験で，その有効性を確認している[4)]．作用機序は，OK432の局所投与により各種炎症細胞が集合し，照射により死に至らなかった腫瘍細胞を攻撃するためと考えており，現在も基礎的検討を続けている．OK432と放射線を併用した従来の報告[19)20)]と異なるのはOK432を局所投与する点にある．臨床的にも放射線の線量の節減により副作用の軽減がはかれるものと考え，胆道癌に対しこの治療法を試み，効果を期待している．1例癌性腹膜炎のため早期に死亡した例があるが，他は比較的良好な経過であり，今後症例を重ね検討を加えたい．

放射線治療の効果を判定する場合，最終的には予後で比較することになる．しかし，一口に進行胆道癌といっても，その程度はさまざまであり，少ない症例での比較は困難なため，画像診断を中心とした治療効果の評価基準が必要となる[16)]．従来は胆道造影所見より治療効果判定が行われている場合[9)12)]が多かった．閉塞した胆管の再開通は臨床的意義は大きいが，単に胆道ドレナージチューブをおいたのみで，あるいは種々の器具により機械的に開通する場合もあり，厳密な意味での効果判定としては問題があろう．近年の超音波・CT・胆道鏡の進歩は目ざましく，これらの所見から，癌腫の広がりを胆道内外にわたり総合的に診断し，判定することが望ましい．特に胆道鏡は癌腫を直視下に観察でき，胆道造影ではわからない粘膜面の性状観察・生検など応用範囲が広く，有効な手技だと思われる．

V．結　語

1．胆管癌非切除例への照射では13例中3例が1年以上生存し，平均生存期間は7.8カ月であった．術中照射と外照射では差がなかった．

2．胆管癌切除後再発例3例に対する照射は効果に乏しかった．

3．胆管癌非治癒切除10例に対する再発予防照射は平均生存期間20.1カ月，最長74カ月であった．可能な限り癌腫を切除し，遺残病巣に対しては放射線に期待する治療法は有効と思われる．

4．胆嚢癌では非切除9例中3例が1年以上生存した．

5．単なる照射のみでは無効例も多く，OK432局所投与を併施した治療を4例に試み，有効例を経験している．

本論文の要旨は第22回胆道疾患研究会昭和61年8月東京において発表した.

文　献

1) Beazley RM, Hadjis N, Benjamin IS et al: Clinicopathological aspects of high bile duct cancer. Ann Surg 199: 623—636, 1984
2) 小高通夫, 竜　崇正, 碓井貞仁ほか：肝門部胆管癌の治療. 日消外会誌　17: 1698—1702, 1984
3) 日本胆道外科研究会編：外科・病理. 胆道癌取り扱い規約. 東京, 金原出版, 1986
4) 向井　稔, 安藤興一, 小池幸子ほか：マウス繊維肉腫(NSFa)に対するOK432の局所投与と放射線の併用療法. 癌と化療　13: 556—562, 1986
5) 水本龍二, 浅野元和：切除不能胆嚢・胆管癌の治療. 癌と化療　9: 1534—1542, 1982
6) Smoron GL: Radiation therapy of carcinoma of gallbladder and biliary tract. Cancer 40: 1422—1424, 1977
7) Pilepich MV, Lambert PM: Radiotherapy of carcinomas of the Extrahepatic biliary system. Radiology 127: 767—770, 1978
8) Hishikawa Y, Shimada T, Miura T et al: Radiation therapy of carcinoma of the extrahepatic bile ducts. Radiology 146: 787—789, 1983
9) 高田忠敬, 小林誠一郎, 内田泰彦ほか：切除不能胆道癌の治療に関する検討—とくに経皮的胆管ドレナージを応用した放射線治療について—. 外科 38: 53—60, 1976
10) Buskirk SJ, Guderson LL, Adson MA et al: Analysis of failure following curative irradiation of gallbladderr and extrahepatic bile duct carcinoma. Int J Radiat Oncol Biol Phys 10: 2013—2023, 1984
11) Johnson DW, Safai C, Goffinet DR: Malignant obstructive jaundice: Treatment with external-beam and intracavitary radiotherapy. Int J Radiat Oncol Biol Phys 11: 411—416, 1985
12) 轟　健, 岩崎洋治, 岡村隆夫ほか：胆道癌術中照射療法について. 日消外会誌　9: 308—315, 1976
13) 綿引　元, 中野　哲, 北村公男ほか：肝門部癌の放射線治療. 日癌治療会誌　15: 125—134, 1980
14) 中村浩一, 安藤　博, 小室恵二ほか：胆管癌の外科的治療と術後放射線合併療法について. 日癌治療会誌　16: 194—203, 1981
15) Fogel TD, Weissberg JB: The role of radiation therapy in carcinoma of the extrahepatic bile ducts. Int J Radiat Oncol Biol Phys 10: 2251—2258, 1984
16) Molt P, Hopfan S, Watson RC et al: Intraluminal radiation therapy in management of malignant biliary obstruction. Cancer 57: 536—544, 1986
17) 船曳孝彦, 蓮見昭武, 菅谷　宏ほか：胆管癌の治療—切除療法と放射線治療成績の検討. 日消外会誌 16: 68—74, 1983
18) 中村光司, 羽生富士夫, 今泉俊秀ほか：肝門部胆管癌の外科治療の問題点—とくに切除例から—. 日消外会誌　17: 1694—1697, 1984
19) 辻井博彦, 溝江純悦, 有本卓郎：放射線と溶連菌製剤OK432の併用療法. 日癌治療会誌　13: 560—566, 1978
20) 橋本省三, 宮本　宏：免疫療法（OK432を例として）と放射線治療法の併用療法. 癌の臨　24: 510—514, 1978
21) 水本龍二, 小倉嘉文：胆嚢・胆管癌の治療. 癌の臨 32: 1249—1257, 1986