日消外会誌　20（11）：2599～2602，1987年

症　例

残胃癌が併存した食道アカラシア再発症例の1例

山口大学第2外科
松本　憲夫　　石上　浩一　　水田　英司
丹黒　　章　　長谷川博康

A RECURRENT CASE OF ESOPHAGEAL ACHALASIA ASSOCIATED WITH CANCER OF THE GASTRIC REMNANT

Norio MATSUMOTO, Koichi ISHIGAMI, Eishi MIZUTA, Akira TANGOKU and Hiroyasu HASEGAWA
2nd Department of Surgery, Yamaguchi University School of Medicine

索引用語：食道アカラシア，残胃癌

はじめに

われわれは十二指腸潰瘍術後12年後に食道アカラシアの手術をうけたが，症状は軽快せず，次第に進行し，アカラシア術後16年後，精査の結果，残胃癌が併存していることが明らかになった症例を経験したので報告する．

症　例

患者：53歳，男性．

主訴：嚥下障害．

家族歴：母；糖尿病，心疾患．おじ；胃潰瘍にて手術．息子；脳腫瘍にて手術．

既往歴：昭和22年ころ肺結核．昭和32年十二指腸潰瘍にて広範囲胃切除術（Billroth II 法）．昭和44年左開胸で食道アカラシアの手術を受けたが，術式は不明．

現病歴：昭和32年十二指腸潰瘍にて広範囲胃切除術を施行され，Billroth II 法で再建された．術後より嚥下障害，吐逆を認めたが，がまんしていた．昭和44年，同病院で，食道アカラシアの診断で左開胸下に手術を施行された（術式不明）．術後一時的に症状は軽快したが，再度症状が出現してきたため，昭和55年および昭和59年に手術をすすめられた．昭和60年秋ごろより体重減少，就寝時吐逆も伴うようになり，某病院内科で精査ののち，手術目的にて当科紹介となり，昭和61年1月27日入院した．

＜1987年4月15日受理＞別刷請求先：松本　憲夫
〒743　光市島田2－22－16　医療法人陽光会光中央病院外科

入院時現症：身長173cm，体重55kg，脈拍84/分整．血圧136/90mmHg，貧血，黄疸は認めず．心，肺に異常なく，腹部は平担，軟で，肝・脾を触知せず，腫瘤も触知しなかった．経肛指診でも腫瘤は触知しなかった．左胸部および上腹部に手術瘢痕を認めた．

入院時検査成績：軽度の貧血および低蛋白血症を認めた．また，肺機能検査で一秒率が59.1％と低値で，閉塞性換気障害のパターンを示していた（**表1**）．

上部消化管造影：食道は拡張し，食道アカラシア取扱い規約[1]によれば，sigmoid type grade III，最大横径7.7cm であった（図1）．また図1には示されていないが，残胃には径5mm 大の隆起性病変を小弯から前壁にかけて4個認めた．

食道内圧検査：open tip 法による引き抜き曲線では high pressure zone（HPZ）の頂値は30cmH_2O で，運動機能検査では蠕動波が欠如し，食道胃接合部の嚥下性弛緩の欠如を認めた（図2）．

食道内視鏡検査の結果，食道の粘膜面にびらんなどはなく，狭少部では容易に内視鏡が通過したが，残胃は全体に粘膜面の色調の変化および発赤した径5mm 大の隆起性病変を小弯から前壁にかけて5～6個認め，同病変の biopsy で group V と判明した．

以上の結果より，残胃癌が併存した食道アカラシア再発の診断を得，昭和61年2月6日左開胸・開腹下に手術を施行した．

手術所見：開腹時，前回手術のために，大網と壁側腹膜の癒着を認めた．既往の胃切除術は結腸後のBill-

表1　入院時検査成績

RBC	381×10⁴/mm³		
Ht	40%		
Hb	13.2g/ dl		
Thrombocyte	27.2×10⁴/mm³		
WBC	4,500/mm³		
T. Protein	5.8g/dl	B. S	88mg/dl
T. Bil.	1.0mg/dl		
Albumin	2.9g/dl	Ch. E	0.54ΔpH
Globulin	2.9g/dl	Al-P	20u
Cholesterol	133mg/dl		
GOT	19u	LDH	139u
GPT	12u	CPK	40u
γ-GTP	54u	LAP	21u
BUN	10mg/dl	Creatinine	0.9mg/dl
Na	142mEq/l		
K	4.6mEq/l		
Cl	105mEq/l		

肺機能：%VC；90.1%，$FEV_{1.0}$ %；59.4%
心電図：異常なし

図1　上部消化管造影．Sigmoid type, grade III のアカラシアを示す．

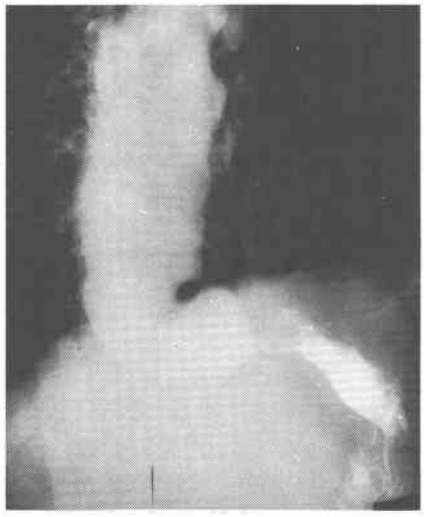

roth II 法により再建されており，肝転移および腹膜播種は認めず，残胃の癌腫は漿膜面に露出していた．胃空腸吻合部より口側および肛門側の空腸を小ペッツで切離後，残胃，脾，膵尾部を一塊として遊離し，胃癌取扱い規約[2]による R_2 のリンパ節郭清を行った．次いで左第6肋間開胸で胸腔内に到達したが，前回手術のため，横隔膜と下肺の癒着を認めた．下部食道，残胃，脾，膵尾部を一塊として摘出した．再建は左胸腔内でρ-type Roux-en Y 食道空腸端側吻合を行った．

図2　食道内圧検査

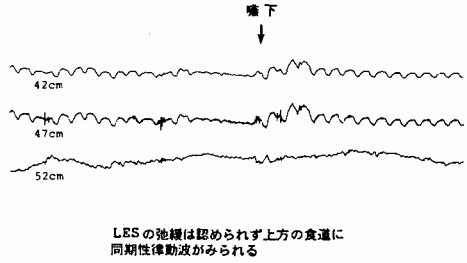

図3　切除標本．残胃に潰瘍性病変は認めず，小弯から前壁にかけて隆起性病変を認め，壁は肥厚し硬く scirrhous type であった．食道には浸潤を認めなかった．

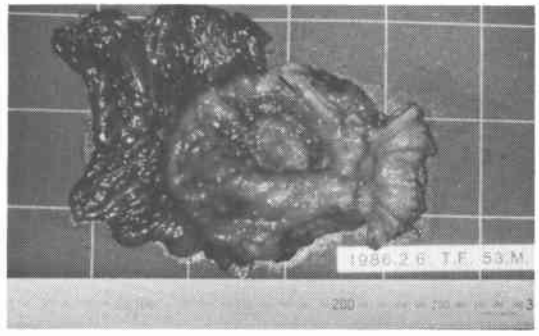

切除標本の肉眼所見：残胃に潰瘍性病変は認めず，小弯から前壁にかけて隆起性病変を認め，壁は肥厚し硬く，scirrhous type であった．食道粘膜面にびらんなどは認めなかった（図3）．

病理組織学的所見：残胃は signet-ring cell carcinoma で，胃癌取扱い規約[2]によれば，ssγ，n_2(+)，H_0，P_0 で stage III で，相対的治癒切除であった（図4）．下部食道では Auerbach 神経叢に神経細胞はほとんどなく，周囲には好酸球の浸潤が著明であった（図5）．また，peroxidase anti peroxidase（PAP）法で neurospecific enolase（NSE）抗体を用いて染色したところ，Auerbach 神経叢に神経細胞はほとんどみられず，神経線維が茶褐色に染色されていた（図6）．

術後経過は順調で，昭和61年3月29日退院した．

図4　病理組織所見(残胃)(HE染色×100). Signet-ring cell carcinoma

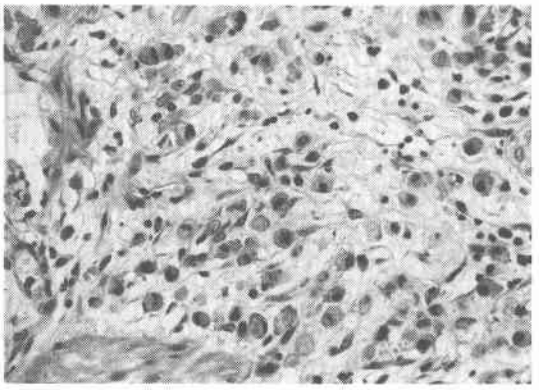

図5　病理組織所見(食道)(HE染色×25). 下部食道括約筋(LES)のAuerbach神経叢は変性し，好酸球を中心とした炎症細胞浸潤を認め，神経細胞は消失し，神経線維束のみみられた.

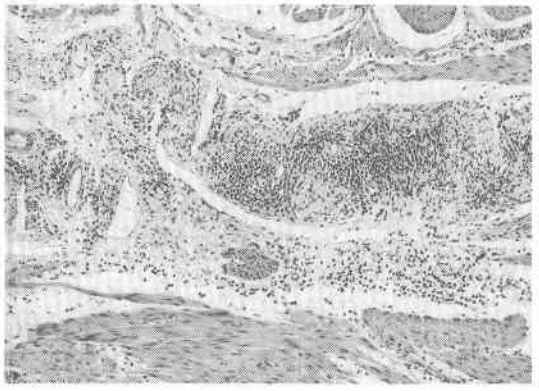

図6　病理組織所見(食道)(NSE染色×150). 抗NSEに反応する神経線維束はみられたが，神経細胞はみられなかった

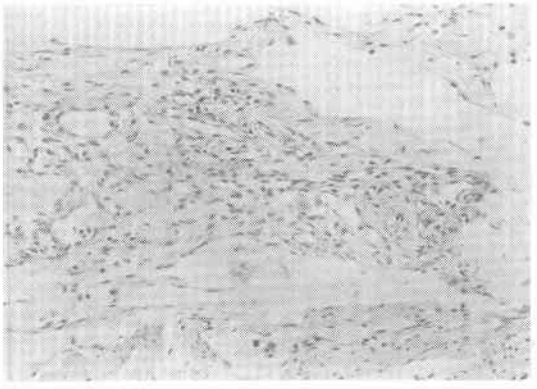

考　察

食道アカラシアの経過中に食道癌を合併する頻度は2.7～19%といわれている[3]. 本邦では八板ら[4]がアカラシア1,388例中49例，3.5%に合併したと報告している. しかしながら，アカラシアと残胃癌併存例の報告は本邦では文献検索しえた範囲ではみあたらなかった. 欧米ではスペインで1981年に報告されているのみであった[5].

食道アラカシアでは食道胃接合部の嚥下性弛緩の欠如および下2/3食道における蠕動波の欠如が認められる. 二次的に食道アカラシア様症状を呈するものには食道噴門部の悪性病変[6)~9)]によって，また，一過性に食道アカラシア様症状を呈するものとして迷走神経切離や食道離断術後などで発症する迷切後症候群(post vagotomy dysphagia)がある[10]. 迷切後症候群の症状の発現は術後数週から数カ月で，一過性のことが多く，軽い嚥下困難のみで，呕吐，胸痛などの症状はみられないといわれている. 本症例も十二指腸潰瘍で広範囲胃切除術が施行され，迷走神経の胃枝の切離もなされた. しかし症状は一過性でなく，食道アカラシアの診断で手術がなされたが，十分な手術効果がなく，再度症状が出現しており，今回の病理組織学的検索でもAuerbach神経叢の消失を認め，また残胃癌の下部食道への浸潤は認められなかった点から，アカラシア経過観察中に残胃癌が発生したものと考えられる.

胃切除後の残胃に発生した胃癌は，藤田ら[11]の定義によれば，初回の胃切除術が良性疾患に対して施行された残胃癌に該当した. 胃切除後の再建術式別の残胃癌頻度については，Billroth I法よりBillroth II法に頻度が高いとする成績が多い[12)~17)]. これに関して徳留ら[18]は，もともとBillroth II法の手術例が多かったということより説明できるのではないかと述べている.

残胃癌の診断に際して，上部消化管造影では術後のため，早期診断が困難な場合が多い. 本症例では食道アカラシアが存在し，アカラシアの症状のみが優先し，残胃の病変の発見が遅れたが，アカラシアでは体重減少は少なく，このため，本症例では体重減少より悪性病変を疑われ，胃内視鏡にて残胃癌が発見された. 残胃に関しては，術前悪性病変の場合は定期的に検査される場合が多いが，術前良性病変の場合にもとくに残胃癌の早期発見のために，術後定期的に検査することが必要であると思われた.

ま と め

残胃癌が併存した食道アカラシア再発症例を経験し

たので，若干の文献的考察を加えて報告した．

本症例の要旨は第45回山口県臨床外科医学会（昭和61年6月15日）および第29回日本胸部外科学会関西地方会（昭和61年6月27日，28日）において発表した．

文　献

1) 食道疾患研究会編：食道アカラシア取扱い規約．東京，金原出版，1974
2) 胃癌研究会編：胃癌取扱い規約．改訂第11版．東京，金原出版，1985
3) 戸倉康之，大石俊明，鈴木敏生ほか：食道アカラシアに合併した食道癌の2例．日消外会誌　17：1875—1878，1984
4) 八板　朗，みね博之，雷　哲明ほか：本邦における良性食道疾患に併存した食道がん．日消外会誌　17：681—689，1984
5) Campo DL, Yebrero J, Arevalo A et al: Achalasia de esófago y cáncer de muñón gástrico. Rev Esp Ap Dig 60：379—384，1981
6) Maleki MF, Fleshler B, Achkar E et al: Adenocarcinoma of the gastroesophageal junction presenting as achalasia. Cleveland Clin Q 46：137—142，1979
7) Menin R, Fisher RS: Return of esophageal peristalsis in achalasia secondary to gastric cancer. Dig Dis Sci 26：1038—1044，1981
8) Kline MM: Successful treatment of vigorous achalasia associated with gastric lymphoma Dig Dis Sci 25：311—313，1980
9) Ott DJ, Gelfand DW, Wu WC et al: Secondary achalasis in esophagogastric carcinoma: Reemphasis of a difficult differential problem. Rev Int Radial 4：135—139，1979
10) 田中　隆：逆流性食道炎・食道アカラシア様症状とその対策．外科治療　50：554—560，1984
11) 藤田吉四郎，伊藤一二，三輪　潔ほか：残胃の癌の27例の外科的検討．外科　31：912—926，1969
12) 犬塚貞光，古沢元之助，副島一彦ほか：いわゆる胃断端癌について．外科　27：1045—1055，1965
13) 高木国夫，大橋一郎，今田敏夫ほか：残胃の悪性病変一切除例を中心に一．胃と腸　12：903—917，1977
14) 三輪晃一，山岸　満，石黒信彦ほか：残胃にみられた早期癌．臨外　34：733—738，1979
15) 島津久明，小堀鷗一郎，保坂茂文ほか：残胃初発癌症例に関する検討．日消外会誌　12：713—723，1979
16) Orlando R, Welch JP: Carcinioma of the stomach after gastric operation. Am J Surg 141：487—489，1981
17) Peitsch W, Becker HD: Frequency and prognosis of gastric stump cancer. Front Gastrointest Res 5：170—177，1979
18) 徳留信寛，古野純典，池田正人ほか：胃・十二指腸の良性疾患に対する胃切除後の残胃初発癌．胃と腸　17：1295—1301，1982