日消外会誌　20（11）：2603～2606，1987年

# 幽門狭窄をきたした胃・十二指腸Crohn病の1例

東北大学第1外科（主任：佐藤　寿雄教授）
福島　浩平　佐々木　巌　舟山　裕士　今村　幹雄
内藤　広郎　鈴木　祥郎　高橋　道長

# A CASE OF GASTRO-DUODENAL CROHN'S DISEASE WITH PYLORIC STENOSIS

**Kouhei FUKUSHIMA, Iwao SASAKI, Yuji FUNAYAMA, Mikio IMAMURA, Hiroo NAITO, Yoshiro SUZUKI and Mitinaga TAKAHASHI**
First Department of Surgery, Tohoku University School of Medicine

**索引用語**：胃・十二指腸Crohn病，幽門狭窄

## I. はじめに

Crohn病は回盲部を中心に，小腸，大腸，肛門に好発するが，胃・十二指腸病変に関する報告は，本邦では文献上7例[1)~7)]を数えている．また，最近では胃・十二指腸における微細病変や肉芽腫の分布様式についても検討が行われている．今回，著者らは小腸大腸病変に対する腸切除術施行後4年目に，幽門狭窄をきたした胃・十二指腸Crohn病の手術例を経験したので，文献的考察を加え報告する．

## II. 症　例

患者：23歳，女性．

主訴：呕気，呕吐．

家族歴：特記すべきことなし．

既往歴：1歳3カ月時肺炎に罹患．

現病歴：昭和52年，原因不明の発熱にて発症し，昭和53年7月には下痢，腹痛が出現，昭和55年に小腸大腸型Crohn病の診断を受けPredonineを投与されたが改善せず，昭和56年3月結腸亜全摘・回腸部分切除兼回腸S状結腸吻合術を施行された．病理組織学的検索で，非乾酪性肉芽腫を伴う典型的なCrohn病との診断を得た．その後，体重も増加し緩解を得ていたが，昭和59年5月ごろより上腹部痛が出現し，十二指腸潰瘍の診断でCimetidineの投与を受けた．しかし次第に呕気，呕吐，食思不振が著明となり，昭和60年8月近医に再入院した．中心静脈栄養などによる栄養療法を施行されたが，汎血球減少や微量元素欠乏が著明となり全身状態が悪化したため，昭和60年10月当科に転院した．

入院時現症：身長153cm，体重41kg，皮膚症状として，頭部に脱毛，顔面および四肢に亜鉛欠乏によると思われる皮膚炎を認めた．腹部は下腹部正中に前回手術創を認め，全体は平坦で軟らかいが上腹部に胃輪郭が観察された．肝，胆，膵，脾，腎は触知せず，また腸雑音の亢進は認めなかった．会陰部には，肛門周囲に発赤びらんと，4時方向に瘻孔の二次開口を認めた．また，眼症状として羞明を認めたが，眼科での診断は糸状角膜炎であった．関節炎などの所見はなく，体表リンパ節も触知しなかった．

臨床検査成績：入院時の検査データを**表1**に示す．汎血球減少と，微量元素，ビタミン類の欠乏が著明で，出血時間の延長，FDPの増加など凝固系にも異常が認められた．ツベルクリン反応は陰性，胃液検査はほぼ正酸であった．また，胸部単純X線写真では異常を認めなかった．

上部消化管造影および内視鏡検査：胃は軽度拡張し幽門部から十二指腸球部にかけて狭窄し（"ram's horn sign"），cobblestone様の結節性隆起性病変の集簇による陰影欠損を認めた（**図1**）．内視鏡検査では，粘膜は全体的に充血し浮腫状であり，幽門部は全周性にヒダ状隆起，結節状隆起が著明であった．隆起性病変部，正常と思われる胃体粘膜，食道粘膜より計5カ所の生検を施行したが，いずれも典型的な肉芽腫は認められなかった．

＜1987年5月13日受理＞別刷請求先：福島　浩平
〒980　仙台市星陵町1－1　東北大学医学部第1外科

表1　入院時検査成績

| | | | | | |
|---|---|---|---|---|---|
| WBC | (/mm³) | 1700 | 出血時間 | (分) | 10.0↑ |
| RBC | (/mm³) | 239×10⁴ | PTT | (%) | 61.0 |
| Hb | (g/dl) | 8.1 | PPT | (秒) | 103.3″ |
| Hct | (%) | 20.7 | FDP | (μg/ml) | 20.0 |
| Plt | (/mm³) | 5.1×10⁴ | Na | (mEq/l) | 135 |
| T-Bil | (mg/dl) | 1.0 | K | (mEq/l) | 2.8 |
| Alb | (IU/l) | 18 | Cl | (mEq/l) | 96 |
| GOT | (IU/l) | 25 | Zn | (μg/dl) | 12 (61～121) |
| GPT | (IU/l) | 18 | Mg | (mg/dl) | 1.7 (1.8～2.4) |
| LDH | (IU/l) | 695 | Cu | (μg/dl) | 57 (103～159) |
| ZTT | (Kunkel) | 12.8 | 葉酸 | (ng/ml) | 1.5 (2～10) |
| TTT | (Kunkel) | 13.6 | Vit $B_{12}$ | (pg/ml) | 181.7 (300～960) |

図1　上部消化管造影．幽門部を中心に結節性隆起性病変の集簇した陰影欠損を認める．

下部消化管造影および内視鏡検査：前回吻合部より肛門側の残存S状結腸粘膜に，ヒダ状結節状の隆起と浅い線状の陥凹を認めたが，胃十二指腸病変に比べ病変の分布は疎であり粘膜の充血も軽度であった．空腸，残存回腸には明らかな病変は認められなかった．

入院後経過：入院時経口摂取は不可能であり，中心静脈栄養と順次経腸栄養剤を併用した．FOY の投与，成分輸血，微量元素とビタミン類の補充療法を施行したところ，全身状態は著しく改善し炎症反応も沈静化した．しかし，上記の幽門狭窄症状が持続したため，昭和60年12月幽門側胃切除術，Billroth II 法による再建を行った．

図2　摘本肉眼所見．幽門部を中心に不規則な結節上隆起と壁内瘻孔を認める．

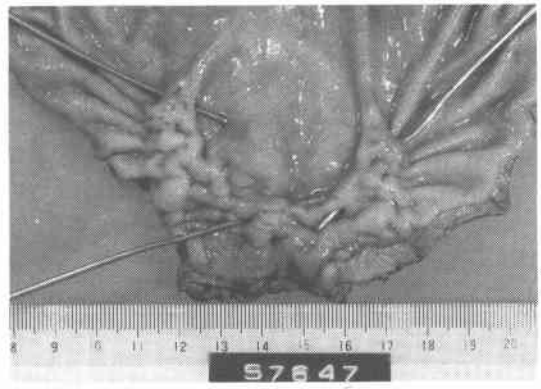


手術所見：幽門部から十二指腸球部にかけて全周性の壁肥厚と，周囲組織との線維性の癒着を認めた．局所リンパ節の腫脹はなく，肝，胆，膵，脾にも異常所見は認められなかった．残存小腸，S状結腸および直腸には軽度の癒着とS状結腸に壁の肥厚があるのみで，漿膜側からは狭窄，瘻孔，膿瘍形成などの活動性病変を思わせる所見はみられなかった．

標本肉眼所見：幽門部から十二指腸球部にかけて不規則な胃粘膜の隆起性病変と，多数の複雑な壁内瘻孔を認めた．また周囲粘膜には軽度の発赤とびらんを伴っていた（図2）．

病理組織所見：幽門前庭を中心に，リンパ球，組織球，形質細胞を主とする炎症性細胞浸潤および繊維化が全層に認められ，再生上皮の一部には squamous metaplasia も認められた．切除胃の全割標本による観察から，非乾酪性類上皮肉芽腫は主病変である前庭部領域に比較的限局し，周囲にはリンパ管の拡張と浮腫

図 3a　類上皮肉腫(黒丸)，腺管破壊像(白丸)の分布，(➡は幽門輪を示す)
図 3b　病理組織標本（×20，HE 染色）炎症性細胞の浸潤と肉芽腫（矢印）を認める．

a　b

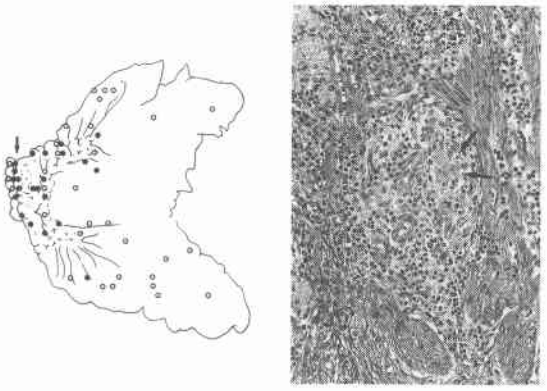

表 2　胃・十二指腸クローン病の本邦報告例（微小病変などを除く）

| 報告者 | 年齢 | 性別 | 症状 | 手術術式 |
|---|---|---|---|---|
| 1) 斎藤[1] (1975) | 16 | 男 | 呕吐 | 胃十二指腸部分切除 |
| 2) 添野[2] (1980) | 56 | 女 | 呕吐 | 十二指腸空腸吻合 |
| 3) 田中[3] (1982) | 25 | 男 | 呕吐<br>心窩部痛 | 手術せず |
| 4) 安藤[4] (1983) | 17 | 男 | 呕吐 | 胃部分切除 |
| 5) 玉[5] (1985) | 20 | 男 | 呕吐 | 胃部分切除 |
| 6) 川口[6] (1986) | 31 | 男 | タール便 | 遠位側胃切除 |
| 7) 橋本[7] (1986) | 21 | 男 | 胸やけ | 広範胃切除 |
| 8) 著者ら (1987) | 23 | 女 | 呕吐 | 幽門側胃切除 |

が認められた．組織球および単核細胞の浸潤と浮腫は胃粘膜全体に認められたが，胃粘膜の萎縮性変化および腸上皮化生は認められなかった（**図 3a，b**）．

術後経過：術後経過は順調であり昭和61年 2 月に退院し，他院外来に通院しており社会復帰も可能となっている．

## III. 考　察

本邦での，文献上の報告は表 2 のごとく 7 例である．胃・十二指腸 Crohn 病は Crohn 病全体の 2 ～ 4 %を占める[8]とされるが，大半は下部消化管に病変を合併しており本邦報告例も例外ではない．また一方では，胃・十二指腸 Crohn 病の経過中に小腸大腸病変が生ずることもある．

症状についてみると，本症例では上腹部痛にて発症し次第に呕気，呕吐が主症状となり，全身的な衰弱を呈するに至っている．Danzi ら[9]の検討によれば，主な臨床症状として，上腹部痛，呕吐などの閉塞症状，体重減少などが挙げられ，まれには上部消化管出血も認められる．前述のごとく胃・十二指腸 Crohn 病では大半が下部消化管に病変を合併しているため，早期には小腸大腸病変由来の症状に修飾されることもあり注意が必要である．

上部消化管造影では，初期にはびらん性胃炎との鑑別が困難で内視鏡検査が必要である．進行病変は諸家により ram's horn sign[10]などと表現され，幽門部を中心とする狭窄と壁の伸展不良，硬化，蠕動運動の低下，造影剤の排出遅延などが特徴的とされている．内視鏡検査では，初期には，散在性多発性発赤斑，アフタ様びらん，タコイボ様隆起，放射状線状発赤，中心陥凹を有する小結節状隆起がその所見とされ，生検で肉芽腫が高率に証明される．進行病変では，小腸でみられるような cobblestone appearance 様の隆起性病変と陥凹病変の混在した像を呈するようになる．鑑別すべき疾患はスキルス胃癌をはじめとして，消化性潰瘍，Hodgkin 病，好酸球性胃炎，サルコイドーシス，十二指腸原発癌などがあげられるが，特に消化性潰瘍とは症状も酷似しており，steroid 剤長期服用の問題も絡み鑑別が困難な場合もある．また，視点を変えれば，Crohn 病に消化性潰瘍を合併しやすいとの報告もある[11]．通常，合併病変の検索や，生検で肉芽腫を証明することなどにより確定診断が下される．

次に治療についてみると，まず保存的に steroid や，消化性潰瘍との鑑別がつかない場合には $H_2$blocker などが投与されるが，狭窄症状の改善は難しいことが多い．手術適応としては狭窄が多く，次いで疼痛，出血などであるが，中には消化性潰瘍の診断で手術される場合もある．一般には，栄養療法で全身状態の改善を待って手術が適応される．従来，病変の部位と広がりに応じて幽門洞切除術，幽門側胃切除術などの胃切除術，あるいは胃空腸吻合，胃十二指腸吻合などのバイパス術が施行され，欧米では術者により迷走神経切離術が付加されてきた[12]．

手術成績は，当初 Nugent ら[12]の報告では術式によらず良好な成績を収めてきたが，近年症例の集積と長期経過観察例の検討が進むにつれ，種々の合併症が報告されている．Ross ら[13]によればその主なものは吻合

部潰瘍，通過障害，十二指腸瘻などであるが，特に胃空腸吻合のみで迷切術を付加されなかった症例の80%に吻合部潰瘍を生じたことを指摘している．一方 Murry ら[14]は胃・十二指腸 Crohn 病患者に対し14例にバイパス手術を施行し，吻合部潰瘍の発生は迷切術を付加したものが33%で，逆に付加しないものが25%であったとしている．また，輪出脚閉塞，術後肺炎，横隔膜下膿瘍，上部消化管出血などの合併症は切除術症例に多かったとしている．以上のように術式の選択に関しては現在いまだ結論は出ていないが，バイパス手術の場合には幽門洞空置が術後の酸分泌亢進を招来し，さらに steroid 治療や下部消化管病変に対して施行される腸切除術の影響が加味されることにより，吻合部潰瘍が発生し易くなることは十分考えられる．また，Crohn 病手術例の再発部位は吻合部付近に多いことが指摘されており，Billroth I 法による再建術では，術後再発をきたした場合には，通過障害の発生が再び生じやすいことが考えられる．さらに，十二指腸に一部切除しきれない病変が残存したとしても，Billroth II 法により同部が空置され病変部の安静を保つことにより，病変の進行を軽減できる可能性が考えられる．したがって，現時点では著者らは胃切除術による Billroth II 法再建を原則とし，病変部位により切除術が不可能な場合にはバイパス手術に迷切術を付加する方針をとっている．また，Crohn 病患者は合併する下部消化管病変により，程度の差こそあれ下痢症状に悩まされていることが多い．迷切術を付加する場合には合併症として下痢を招来する頻度の高い全幹迷走神経切離術は避け，選択的迷走神経切離術を施行すべきであると考えている．とくに，小腸大量切除術を施行されている症例に対しては慎重に検討し対処する必要がある．Crohn 病の全体的な予後は，胃・十二指腸における局所再発よりも，小腸大腸病変の進展により規定されることが多いことから[15]，胃・十二指腸 Crohn 病を全消化管病変の一部としてとらえ，下部消化管の病勢にも絶えず注意を払いながら治療を進める必要がある．

## まとめ

著者らは，胃・十二指腸 Crohn 病に対し幽門側胃切除術を施行し解を得たが，今後さらに術式を検討する必要がある．

## 文献


1) 斉藤　健，高橋　敦，町田武久ほか：クローン病の病理組織学的診断．胃と腸　10：1053—1061，1975
2) 添野武彦，東海林茂樹，小玉雅志ほか：十二指腸クローン病の1治験例．外科診療　62：717—721，1980
3) 田中昌宏，長沢占夫，酒井秀郎ほか：幽門狭窄症状を呈した胃十二指腸クローン病の1例．日消病会誌　79：74—78，1982
4) 安藤啓次郎，岡崎幸紀，藤田　潔ほか：大腸を主とした口腔・胃・十二指腸および肝にも病変を合併した一例．胃と腸　18：297—303，1983
5) 王　康義，酒井正彦，内野治人ほか：幽門狭窄症状を呈した胃クローン病の一例．Gastroentrol Endosc 27：523—529，1985
6) 川口研二，丸山道生，滝沢登一浪ほか：十二指腸潰瘍を併発した大腸クローン病の一例．胃と腸 21：201—207，1986
7) 橋本　創，中尾量保，宮田正彦ほか：胃切除術を施行した胃十二指腸クローン病の1例．日消外会誌 19：1774—1777，1986
8) Frandsen PJ, Jarnum S, Malmstrm J: Crohn's disease of the duodenum. Scand J Gastroenterol 15：683—688，1980
9) Danzi JT, Farmer RG, Sullvan BH et al: Endoscopic features of gastroduodenal Crohn's disease. Gastroenterology 70：9—13，1976
10) Farman J: Crohn's disease of the stomach the "ram's horn" sign. Am J Roentgenol 123：242—250，1975
11) Sanders MG: The relationship between granuromatous bowel disease and duodenal ulcer. Dig Dis 17：1100—1108，1972
12) Nugent FW, Richmond M, park SK: Crohn's disease of the duodenum. Gut 18：115—120，1977
13) Ross TM, Fazio VM, Farmer RG: Long-Term result of surgical treatment fo Crohn's disease of the duodenum. Ann Surg 197：399—406，1983
14) Murry JJ, Schoetz DJ, Nugent FW et al: Surgical management of Crohn's disease involving the Duodenum. Am J Surg 147：58—65，1984
15) Johnson OA, Hoskins DW, Todd J et al: Crohn's disease of the stomach. Gastroenterology 50：571—577，1966