日消外会誌　20（11）：2607～2610，1987年

H_2受容体拮抗薬が有効であったZollinger-Ellison症候群の1例

西宮市立中央病院外科
柴田　信博　　渡瀬　　誠　　藤本　直樹
相川　隆夫　　田村　茂行　　野口　貞夫

A CASE REPORT OF EFFECTIVE TREATMENT WITH FAMOTIDINE FOR ZOLLINGER-ELLISON SYNDROME

Nobuhiro SHIBATA, Makoto WATASE, Naoki FUJIMOTO, Takao AIKAWA, Shigeyuki TAMURA and Sadao NOGUCHI
Dept. Surgery, Nishinomiya Municipal Central Hospital

索引用語：Zollinger-Ellison症候群，H_2受容体拮抗薬

はじめに

Zollinger-Ellison症候群（ZES）の治療では，腫瘍のコントロールと，胃酸の過剰分泌に対するコントロールが要求される[1)2)]．腫瘍のコントロールには，さまざまな理由で限界があるが[3)~6)]，胃酸の過剰分泌に対しては，胃全摘により永久的にコントロールされることから，ZESの治療原則は，最近まで，“腫瘍の摘出と胃全摘”であった[2)]．

しかし，H_2受容体拮抗薬（H_2-blocker）が出現し，ZESの酸分泌抑制の目的で使用されるようになって，手術術式に大きな変化がおこっている[4)7)~9)]．

今回，浸潤・転移のため，腫瘍の摘出が不可能であったZESに対し，H_2-blockerであるファモチジンの持続大量投与を行い，十分な胃酸分泌抑制効果の得られた症例を経験したので報告し，ZESに対する胃全摘の適応について，若干の文献的考察を加える．

症　例

症例：47歳，女性．主婦．

家族歴：特記すべきことなし．

既往歴：特記すべきことなし．

現病歴：昭和61年5月初旬ごろから，心窩部痛および呕気が頻回に出現するようになり，その後黒色便に気付いた．近医を受診し，上部消化管透視および内視鏡検査により，胃潰瘍と診断され，抗潰瘍剤による内服治療を行っていた．しかし，食欲不振，心窩部不快感が続き，同院にて，3カ月後再度内視鏡検査が施行され，十二指腸潰瘍の診断下に約1カ月の入院治療をうけた．しかし，症状は軽快せず，食後の呕吐も時に出現するようになり，昭和61年10月8日，当院内科を受診し，治療目的にて入院した．5カ月で8kgの体重減少がある．全経過を通じて下痢の訴えなく，高血圧を指摘されたこともない．

入院時現症：身良142cm，体重28.8kg，栄養状態は不良である．血圧140/80mmHg，脈拍90/分，貧血，黄疸を認めない．頭・頸・胸部に理学的異常所見を認めず，表在リンパ節も触知しない．腹部はやや陥凹し，心窩部に軽度の圧痛と抵抗を認める以外著変を認めない．直腸指診でも異常を認めない．

入院時検査成績および入院後経過：**表1**に検査成績を示す．軽度の貧血と低カリウム血症を認める以外，一般血液検査に異常なし．上部内視鏡検査では，食道に著変なく，胃体下部から幽門輪に至るまで，胃壁は浮腫が強くビランが多発していた．また，十二指腸球部後壁に巨大な潰瘍を認めた．入院時から，患者は呕気，食欲不振を強く訴え，時に胃液様の呕吐もみられた．シメチジン600mg/日の経静脈投与が行われ，幽門狭窄の診断下に手術目的にて10月14日，外科に紹介された．転科後，絶食下に高カロリー輸液を行い，血清ガストリンの定量を行ったところ，982pg/mlと異常高値を呈しており，ZESを強く疑い精査中であったが，潰瘍底からの大出血のため，10月18日，緊急手術を余儀なくされた．

手術所見および手術術式：全身麻酔下に上正中切開

＜1987年6年8日受理＞別刷請求先：柴田　信博
〒663　西宮市林田町8－24　西宮市立中央病院外科

表1　入院時検査成績

末梢血	RBC	$370\times10^4/mm^3$
	Hct	35.7%
	Hb	11.6g/dl
	WBC	$13000/mm^3$
	plat.	$29.2\times10^4/mm^3$
血液生化学	GOT	15mU/ml
	GPT	30mU/ml
	Al-p	39mU/ml
	LDH	163mU/ml
	T. Bil.	1.0mg/dl
	T. Cho.	200mg/dl
	T.P.	7.0g/dl
	Alb.	4.5g/dl
	BUN	29mg/dl
	Cr.	1.2mg/dl
	Na^+	137mEq/l
	K^+	3.1mEq/l
	Cl^-	96mEq/l
	Ca	8.8mg/dl
尿		異常なし
血清ガストリン値		882pg/dl

にて開腹した．腹水は認めず，胃幽門側は浮腫状で，十二指腸球部はさらに強い浮腫，壁肥厚が認められた．十二指腸潰瘍は，球部後壁全域にわたって存在し膵部へ穿通し，潰瘍底は一部壊死に陥っていた．胃切開により潰瘍底を露出し，動脈性出血点2カ所を縫合止血した．膵頭部には，手拳大の腫瘍があり，これは門脈および上腸間膜動脈根部から中結腸動脈起部へ浸潤していた．また，肝外側区域に3mm大の淡黄色髄様の結節を認めた．これらの所見から，膵頭部の悪性ガストリノーマおよび肝転移と診断した．腫瘍の摘出は不可能であり，縫合止血のみでは胃酸分泌亢進に伴う再出血は必発と考え，本来なら胃全摘の適応であるが，全身状態を考慮し，胃切除術にとどめた．また，十二指腸断端は，浮腫が強く，縫合不全が必発すると考えられたため，コッヘルの授動術を行い，膵頭とともに十二指腸断端を腹壁創に挙上固定し，catheter duodenostomyを行った．胃空腸吻合にブラウン吻合を追加して，ウィンスロー孔と肝下面にドレーンを挿入して手術を終了した．肝転移巣と考えられた結節は，生検の目的で摘出した．

胃切除標本および腫瘍生検所見：胃粘膜は浮腫状で，ビランが多発している(図1)．肝腫瘍の組織像は，円形ないし類円形の核を有する小型の細胞が微細な間質を伴いながら，充実結節状の増殖を示している（図2)．また，酵素抗体PAP(peroxidase-antiperoxidase)法にて，胞体内に抗ガストリン血清に反応する多数の微細顆粒が証明され，ガストリノーマと診断された(図3)．

図1　切除胃標本写真．著しい胃壁の浮腫とビランを認める．

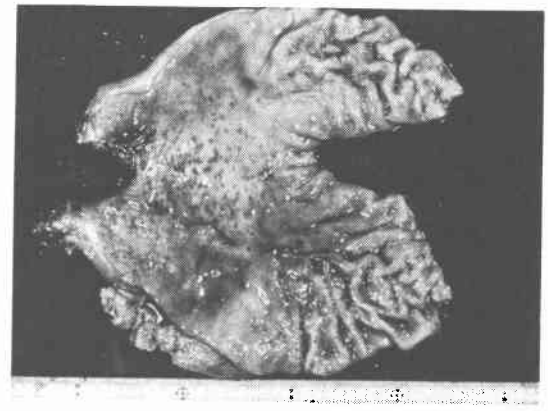

図2　肝転移巣組織写真．いわゆるカルシノイド腫瘍のA型の像を呈する．

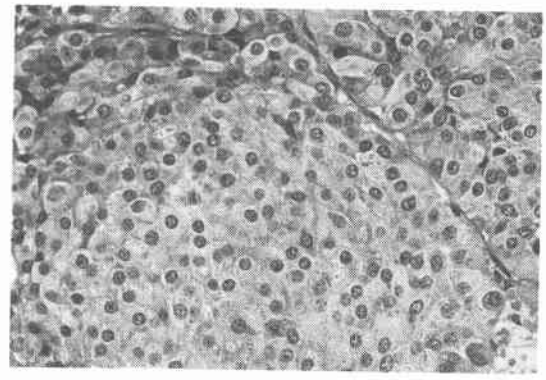

術後computed tomography（CT）写真：膵頭部に不均一な濃淡をもつ腫瘍陰影を認めた（図4）．

術後経過：表2に示す．手術直後から，ファモチジン20mgを1日2回静注した．イレウスの合併もなく，第3病日には排ガスがみられた．しかし，留置胃管からは，白色透明の胃液が大量に排泄され続け，第7病日には胃管をいったん抜去したところ，頻回の胃液呕吐のため再挿入を余儀なくされている．第15病日には，胃管からの血液の流出，タール便の排泄が認められ，頻脈，血圧低下を伴い，残胃からの大量出血が示唆された．このため輸血とともにファモチジンを120mg/日に増量し，持続投与とした(0.16mg/kg/hr)ところ，

図3　肝転移巣のガストリンに対する免疫組織学的染色（PAP法）写真．ガストリン分泌顆粒が染色されている．

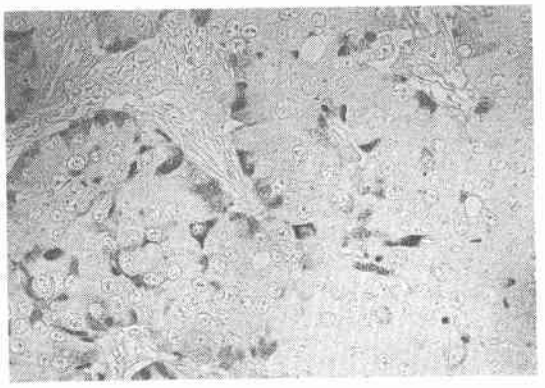

図4　腹部CT写真．術後にとられたもの．膵頭部に腫瘤陰影を認める．

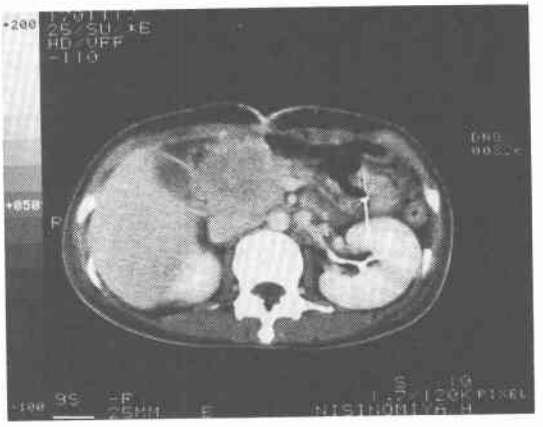

表2　Z-E症候群（胃切除術，胃空腸吻合術術後経過表）47歳，♀



表3に示すように，胃液分泌量の著減と止血が得られた．第21病日から経口摂取を開始したが著変をみていない．なお，この時点での基礎胃液分泌量（BAO）は，0.8mEq/hrで，胃酸分泌抑制は良好にコントロールされていると考えられた．第56病日からは，ファモチジン120mg/日を経口投与量として経過観察中である．

考　察

1974年にFoxらは，ZESでの死因の多くは潰瘍に基づくものであるとし，胃全摘を行った群とそうでない群との生存率間に，明らかな有意差を認めたと報告した[2]．したがって，肝転移巣を有するものや，腫瘍病変が広範で切除が不可能な場合においても，姑息的手術としての胃全摘を施行すべきであると述べている[2]．

しかし，欧米における一連の研究から[7)10)~12)]，ZESの酸分泌抑制に，H_2-blockerが有効であることが証明され，また胃のparietal cellでのH^+イオンのポンプ作用をブロックするomeprazoleも酸分泌抑制に有効であることがわかり[13]，近年ZESに対する外科的治療に，変遷がみられている．McCarthyら[14]は，H_2-blockerによる治療をルーチンとするだけでなく，腫瘍切除により治癒する症例が非常に少いことから，開腹術すらもルーチンにすべきではないと述べている．また，Mignonら[9]によると，H_2-blockerが出現する以前（1959年から1974年までのZES症例）と比較した1975年以後の症例では，“胃全摘とガストリノーマの切除”という古典的な術式が行われた頻度は，72%から28%に減少し，これに比例して，ガストリノーマに対する単独手術施行頻度が有意に上昇したと報告している．

しかし，もちろん胃全摘が放棄された訳ではない．Zollingerら[15]，Townsendら[4)6)]は，H_2-blockerに反応しない症例があること，長期大量投与に伴う副作用の問題，患者が内服をやめたためにおこる危険な合併症や，内服治療のため悪性ガストリノーマに対する手術時期を逸する危険性を考慮し，全身状態良好で患者が手術拒否をしない場合，胃全摘の価値は十分容認できるものであるとしている．しかし，全身状態不良例や緊急手術例での胃全摘は死亡率が高く，H_2-blockerは，緊急手術を要するような合併症の予防と患者の全身状態の改善により，手術の安全性を高めるとともに，診断の確定や他の内分泌腫瘍合併の検索を行う猶予を与えてくれる点で有用であると述べている[15]．

本症例は，全身状態不良な緊急手術を行い，術後ファモチジンの大量持続投与により，酸分泌コントロールに成功したものである．

H_2-blockerの投与方法はシメチジンを例にとると，NIH（National Institutes of Health）のシンポジウムで次のように決められている[8]．すなわち，経静脈的に1mg/kg/hrから開始し，BAOが10mEq/hr以下に

なるまで4時間ごとに0.5mg/kg/hr増量する．もしシメチジン量が6時間で600mg以上必要になれば，抗コリン剤を併用する．しかし，この方法でも1日量が10g以上にも達する症例があり，このためvagotomyを併用したり[17]，ラニチジンやファモチジンなどの力価の高いH_2-blockerを使用したり，またOmeprazolに変更したりして，副作用の予防と服用の煩雑さを防いでいる．

このように，内服治療か胃全摘かの選択は，一概に論ずる訳にはいいかず，ガストリノーマのもつ生物学的特徴[5)8)9)15)18)]と患者の合併症や全身状態およびquality of lifeを考慮した症例ごとの選択がなされるべきであろう．

おわりに

潰瘍底からの大出血のため緊急手術を余儀無くされたZESの1例を報告した．肝転移を有し，また全身状態不良であったため胃切除にとどめ，酸分泌コントロールルのためファモチジンを使用し，良好な経過を得ることができた．

文　献

1) Zollinger RM, Ellison EH: Primary peptic ulcerations of th jejunum associated with islet cell tumors of the pancreas. Ann Surg 142: 709—728, 1955
2) Fox PS, Hofman JW, Wilson SD et al: Surgical management of the zollinger-ellison syndrome. Surg Clin North Am 54: 395—407, 1974
3) Friesen SR: Treatment of the zollinger-ellison syndrome. Am J Surg 143: 331—338, 1982
4) Thompson JC, Lewis BG, Wiener I et al: The role of surgery in the zollinger-ellison syndrome. Ann Surg 197: 594—607, 1984
5) Zollinger RM: Gastroinoma: Factors influencing prognosis. Surgery 97: 49—54, 1985
6) Norton JA, Collen MJ, Gardner JD et al: Prospective study of gastroinoma localization and resection in patients with zollinger-ellison syndrome. Ann Surg 204: 468—479, 1986
7) McCarthy DM: Report on the United states experience with cimetidine in zollinger-ellison syndriome and other hypersecretory status. Gastroenterology 74: 453—458, 1978
8) Jensen RTM, Gardner JD, Raufman JP et al: Zollinger-ellison syndrome: Current concepts and management. Ann Int Medicine 98: 59—75, 1983
9) Mignon M, Ruszniewski P, Haffar S et al: Current approach to the management of tumoral process in patients with gastrinoma. World J Surg 10: 703—710, 1986
10) Bonfils S, Mignon M, Gratton J: Cimetidine treatment of acute and chronic zollinger-ellision syndrome. World J Surg 3: 597—604, 1979
11) Friesen SR, Hermreck AS, Brackett CE et al: Cimetidine in the management of synchronous crises of MEA 1. World J Surg 4: 123—129, 1980
12) Malagelada JR, Edis AJ, Adson MA et al: Medical and surgical options in the management of patients with gastrinoma. Gastroenterology 84: 1524—1532, 1983
13) McArthus KEM, Collen MJ, Mation PN et al: Omeprazole: Effective, convenient therapy for zollinger-ellison syndrome. Gastroenterology 88: 939—944, 1985
14) McCarthy DM: The place of surgery in the zollinger-ellison syndrome. N Engl J Med 302: 1344—1347, 1980
15) Zollinger RM, Ellison EC, O'Dorisio TM et al: Thirty years experience with gastrinoma. Worl J Surg 8: 427—432, 1984
16) Townsend CM, Thompson JC: Gastrinoma. Surg Clin North Am 66: 695—712, 1986
17) Richardson CT, Peters MN, Feldman M et al: Treatment of zollinger-ellison syndrome with exploratory laparotomy, proximal gastric vagotomy and H_2-receptor antagonists prospective study. Gastroenterology 89: 357—367, 1985
18) 今村正之，嶋田　裕，内藤元康ほか：選択的動脈内セクレチン注入試験により局在が診断されて根治切除しえた悪性microgastrinoma．膵臓　1；96—101，1986