日消外会誌　20 (11)：2611～2614，1987年

漿膜下血腫をきたした胃平滑筋芽細胞腫の1例

聖隷三方原病院外科
荻野　和功　　川口　勝徳　　坂根　正芳　　松井　祥治
藤尾　陽一　　佐野　正憲　　浅井　隆志　　杉原　順一

A CASE OF EPITHERIOID LEIOMYOMA OF THE STOMACH WITH SUBSEROSAL HAEMATOMA

Kazunori OGINO, Masanori KAWAGUCHI, Masayoshi SAKANE, Shouji MATSUI, Youichi FUJIO, Masanori SANO, Takashi ASANO and Junichi SUGIHARA
Department of Surgery, Seirei Mikatabara Hospital

索引用語：胃平滑筋芽細胞腫，胃漿膜下血腫，アクチン単クローン抗体による免疫染色

はじめに

胃平滑筋芽細胞腫は胃平滑筋より発生する平滑筋腫，平滑筋肉腫とはいささか異なる組織像を示す腫瘍として，1960年 Martin ら[1]により myoid tumor として初めて報告され，1962年 Stout[2]は69例を総括して leiomyoblastoma と命名，その後独立疾患と考えられるようになった．本邦報告例は1964年吉田[3]による初めての報告以来1982年までに小野ら[4]の集計では143例であり比較的まれな疾患とされている．

今回われわれは胃漿膜下血腫をきたし，血腫による症状のみを示した本症を経験した．このような合併症を示す平滑筋芽細胞腫の報告例は少ないため若干の考察を加え報告する．

症　例

患者：53歳，男性．

主訴：左季肋部痛．

既往歴：12年前肺結核にて抗結核剤服用．他に特記すべきことなし．

家族歴：特記すべきことなし．

現病歴：昭和58年11月17日左季肋部痛が出現し，近医にて投薬治療をうけるも症状軽快せず11月23日当科入院となった．なお，この1年間腹部打撲などの既往はなかった．

入院時現症：身長153.5cm．体重63.5kg．栄養良．脈拍120/min，整．血圧138/60mmHg．眼瞼結膜に貧血，眼球強膜に黄疸を認めず，体表リンパ節は触知しなかった．心肺理学所見に異常認めず．腹部では左季肋部に圧痛，ブルンベルグ兆候，軽度の筋性防御を認めた．

入院時検査所見：白血球13,000/mm³，軽度肝機能障害（glutamic pyruvic transaminase 54IU, serum alkaline phosphatase 10.6KAU, leucine aminopeptidase 294GR-U, γ-glutamyl transpeptidase 117IU），fibrinogen 704mg/dl, fibrin/fibrinogen degradation products 17.9μg/ml, C-reactive protein 4.45のほかに異常所見なくα-fetoprotein, cartinoembryonic antigen も正常であった．

胃X線所見：胃体部から前庭部にかけて小弯側に著明な圧排像が認められた（**写真1**）．また半年前に施行された同検査を再検討したが腫瘍の存在を示唆しうる所見は存在せず急速に腫瘤が増大したものと思われた．

腹部 computed tomography（以下CT）所見：胃前壁から肝外側区に及ぶ腫瘤が認められたが原発部位の同定は不可能だった（**写真2**）．

腹部超音波所見：CT同様肝外側区と胃壁の間に嚢腫様腫瘤が認められ，隔壁を有し内部にところどころ highechoic spot が認められた．

胃内視鏡所見：胃体部から前庭部にかけ前壁小弯に巨大な腫瘤による圧排所見が認められた．しかし粘膜面には何ら異常はなかった．

腹腔動脈造影所見：左肝動脈領域に腫瘤を疑わせる所見はなかったが，左胃動脈では分枝が太くなり上腹

＜1987年4月15日受理＞別刷請求先：荻野　和功
〒654　神戸市須磨区北落合4—26—28

写真1　バリウム造影による胃X線写真．胃体部から前庭部にかけて小弯側に著明な圧排像を認める．

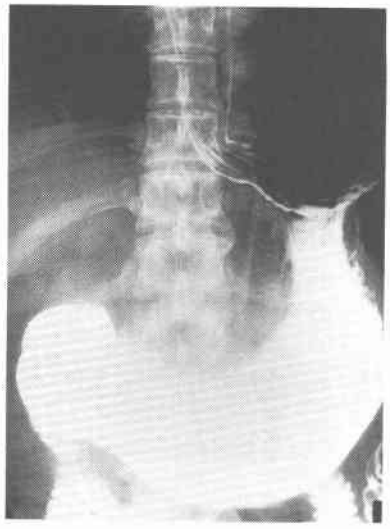

写真2　上腹部CT像．胃前壁から肝外側区に及ぶ腫瘤像を認める．

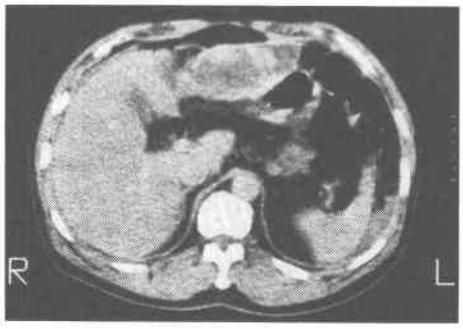

部の腫瘤と一致した領域にvascularityはあまり認められないものの辺縁にstainingを示す陰影を認め，その内部は血管に乏しいことから壊死ないし嚢腫の存在が示唆された（**写真3**）．

膵管造影所見：膵管は正常で膵臓由来の嚢腫の可能性は除外された．

以上の諸検査から胃または肝，小網より発生した嚢胞性腫瘤で急速に増大していることより内部に血腫を形成しているものと判断し12月15日手術を施行した．

手術所見：上腹部正中切開にて開腹．腫瘤は胃体下部より幽門前庭部に及ぶ小弯前壁側にあり，径約15cmで前腹壁腹膜，肝外側区域下面に強度の癒着が認められた．腫瘤内は古い凝血塊に満たされ術中の吸引細胞診では悪性細胞は認められなかった．しかし悪性腫瘍の存在を否定できないため癒着部の肝契状切除を併施

写真3　腹腔動脈造影．上腹部腫瘤と一致した領域にvascularityの乏しい辺縁にstainingを示す陰影を認める．

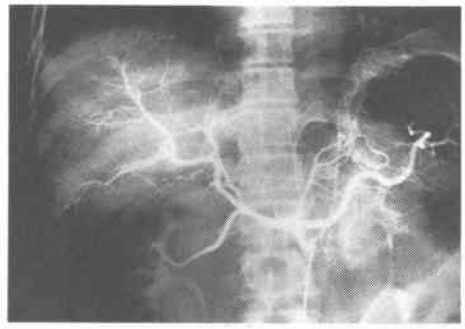

写真4　開腹時所見：胃体下部より幽門に及ぶ小弯前壁側に径15×15×15cmの腫瘤が存在し前腹壁腹膜，肝外側区域下面に強度に癒着していた．

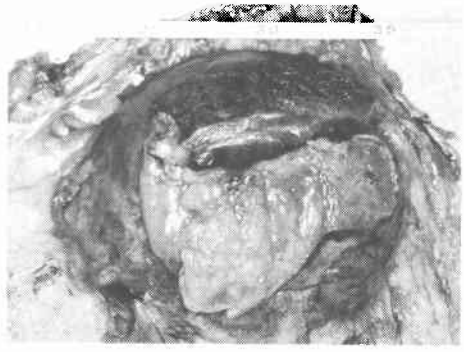

した胃亜全摘術と胃癌取扱い規約[5]による1，3，4sb，4d，5，6，7のリンパ節を郭清した．摘出標本の嚢胞壁の一部から採取した組織片の迅速病理検査では，間葉系良性腫瘍という結果を得たためそれ以上のリンパ節郭清は行わなかった（**写真4**）．

切除標本所見：腫瘤は胃体下部より幽門前庭部におよぶ前壁小弯側に存在し粘膜面には著変を認めず大きさ15×15×15cmの嚢腫で，その壁は線維性結合織に富むもので，内容は古い血液と凝血塊であった（**写真5**）．

病理組織学的所見：肉眼的にfibrous wallと考えられていた一部に標本上2.6×1.6cmの腫瘍性病変が認められ（**写真5**），出血巣周囲に束状に増殖する紡錘形細胞も混在するものの主体は円形～楕円形で，細胞境界が明瞭な腫瘍細胞が類上皮様に配列し，perinuclear clear zoneを有する特徴的な細胞から成る腫瘤胞巣が散在していた（**写真6**）．増殖細胞の中には核の増大も一部に認められるが，核分裂像は確認されず，細胞異

写真5　摘出標本．胃漿膜側より撮影．径15cmの嚢腫の内容は古い凝血塊に満たされ，内部に26×16mmの腫瘍性病変が存在した．

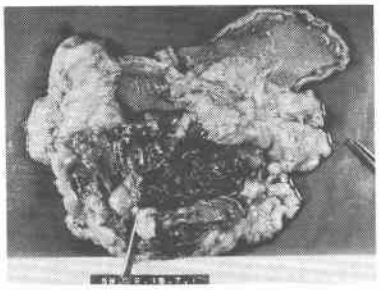

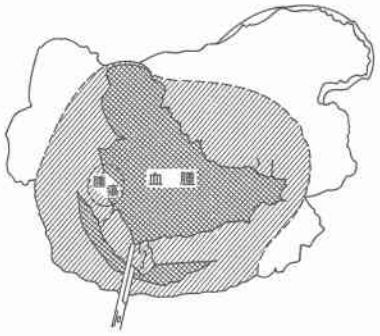

写真6　細胞境界が明瞭な腫瘍細胞が類上皮様に配列しperinuclear clear zoneを認める．(HE染色，×100)

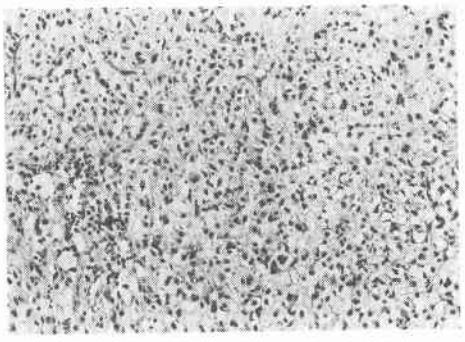

型は軽度で，円形で核周囲に明るい空間を有する増殖細胞は好酸性の胞体を有し平滑筋細胞への分化の明らかな紡錘型細胞への移行が明瞭であった（**写真7**）．

上記所見から胃壁より発生し通常の平滑筋腫としてよい組織像も混在する良性のleiomyoblastoma (epithelioid leiomyoma) と診断した．

actin単クローン抗体を用いた免疫染色では紡錘型細胞はもとよりleiomyoblastomaに特徴的な上皮性配列を示すperinuclear clear zoneを有する腫瘍細胞

写真7　平滑筋細胞への分化の明らかな紡錘型細胞への移行を認める（HE染色，×100）

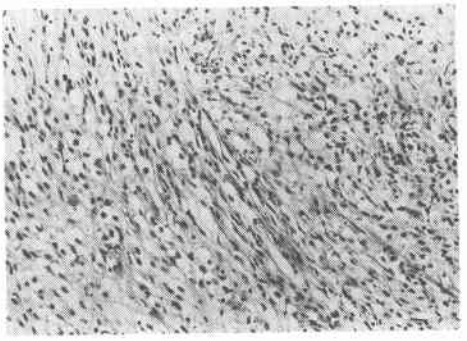

写真8　アクチン単クローン抗体を用いた免疫染色（×400）．leiomyoblastomaに特徴的な上皮配列を示すperinuclear clear zoneを有する腫瘍細胞にも胞体に明らかな陽性像を認める．

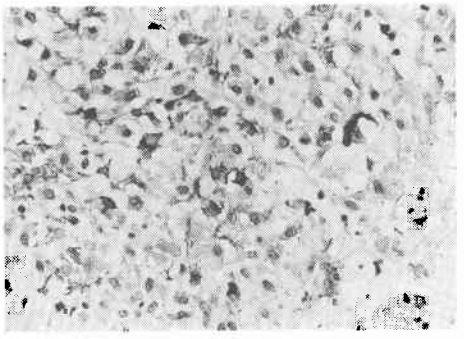

も，固定上のartifactとされる空間を除いて，陽性像が胞体に明らかに認められた（**写真8**）．

術後経過は良好で術後3年3カ月経過した現在も健康で再発の兆候はない．

考　察

胃平滑筋芽細胞腫は類円形から多角形の細胞をもち細胞質は好酸性を示し，筋原繊維を含まず，核周囲細胞質には不完全から完全な透明帯を有するという組織学的特徴をもつ奇異な腫瘍として，1962年Stout[2]によりleiomyoblastomaと命名することが提唱された．それ以前の報告例ではleiomyoma, leiomyosarcomaとされていたものが多いが，ほかに神経原性や血管原性まで含め多種な診断名がつけられる程に混乱していた[2]．これらを基準化するためWHOはepitherioid leiomyomaと命名し，Appelmannら[6]は1976年127例につき検討しcell sizeとmitotic countsにより良性，悪性を分類し，それぞれepitherioid leiomyomaおよびepitherioid leiomyosarcomaとした．この腫瘍の組

織発生については，Appelmannら[6]は血管外皮様部分，糸球体様部分の存在よりangioma, glomus tumor, pericytomaとの関連を重視しているが，多くの病理学者は紡錘型のleiomyoblastとの連続性を認める例が多いことを重視し，平滑筋由来と考えられているのが現状である．Stout[2]の初めの記載ではmyofibrilが認められたことがないとされているが，われわれの症例のように細胞異型やmitosisが乏しくかつ通常の平滑筋腫の部分も混在する症例では，actin染色から見ればepithelioid leiomyomaの組織学的特徴とされる細胞にも平滑筋への分化が認められる．Abramson[7]は190例を集計し，年齢は平均56.6歳で41～70歳までに72.8%，男女比は9：7で白人に多かったと報告している．小野ら[4]による1982年までの本邦報告例143例の集計では年齢は13～84歳で40～69歳間で68%，40歳以上が83%を占め男女比は71：64と欧米とほぼ同様の結果である．大きさは直径約1cmのものから34×30×24cmのものまであり一般に巨大なものほど胃外発育を示す傾向にあるようである[4]．胃内発生部位としてAbramson[7]は75%は前庭部に発生するとし，小野ら[4]の本邦報告例でも胃体部，幽門部で85.8%を占めている．症状としては一般に腹痛，腹部圧迫感，消化管出血を来すものが多いがAbramson[7]は27.3%に無症状のものがあると述べている．発育様式はAppelmannら[6]は胃壁内外に等しく発育すると述べているが，文献上はBoseら[8]が云っているように胃内腔に発育することが多いようである．粘膜面になんらかの変化を示すものは82.4%[9]あり，自験例のように粘膜面に変化を示さず腫瘤から出血し胃漿膜下血腫を形成した症例はまれであり，Abramson[7]の報告では血腫，腹腔内出血を伴う例は190例中2例のみであった．本邦報告例でもわれわれの渉猟しえた範囲では太田[10]，鬼束[11]，馬場[12]の報告例のみである．

自験例は正確な術前の質的診断が不可能であったが，上部消化管透視，CT，超音波，内視鏡によりその存在診断が可能であった．さらに血管撮影で特徴的所見がなく膵管造影でも膵嚢胞を否定しえた場合の腹腔内嚢腫形成症例の場合は，本例のように血腫を形成する本症を疑ってみる必要があろう．

病理組織学的には本腫瘍の特徴とされている核周囲透明帯に関してmucus, glycogen, lipidを染色する方法で染まらずホルマリン固定によるartifactであろうと考えられていた[13]がKayら[14]は，電顕では粗面小胞体の拡張やミトコンドリアの変化により導かれた空胞化を強調している．また本性の悪性化の指標としてStout[2]はmitosisの数が高倍率で1視野に平均4個以上のものに悪性が疑われると報告している．しかしAbramsonら[7]はこの説に否定的であり最終的には転移の有無により判定せざるをえないのが現状のようである．したがって手術に際しては，この腫瘍がpotentially malignantであることを念頭におき治療する必要があると思われる．

結　語

比較的まれな形態を示した胃平滑筋芽細胞腫の1例を経験したので，文献的考察を加えて報告した．

稿を終えるに臨み御校閲を賜りました神戸大学第1外科斉藤洋一教授に深謝を捧げるとともに，病理組織に関し御教示戴きました愛知県がんセンター立野紘雄先生に深く感謝いたします．

文　献

1) Martin JF, Bazin P, Féroldi J et al: Tumeurs myoïes intramurales de Iéstomac: Considération microscopiques à propos de 6cas. Ann Anat Pathol 5：484—497, 1960
2) Stout AP: Bizzare smooth muscle tumors of th stomach. Cancer 15：400—409, 1962
3) 吉田　明，小針頼晴，渡辺庄造：胃平滑筋腫と思われた1例について．日医放線会誌　24：446—447, 1964
4) 小野隆男，篠村達雄，天野一之ほか：胃平滑筋芽細胞腫の1例—本邦報告143例の検討—．日臨外医会誌　46：379—389, 1985
5) 胃癌研究会編：胃癌取扱い規約．第11版，東京，金原出版，1985
6) Appelmann HD, Helwig EB: Gastric epitherioid leiomyoma and leiomyosarcoma (leiomyoblastoma). Cancer 38：707—728, 1976
7) Abramson DJ: Leiomyoblastoma of the stomach. Surg Gynecol Obstet 136：118—125, 1973
8) Bose B, Candy J: Gastric leiomyoblastoma. Gut 11：875—880, 1970
9) 村山祐一郎，野中雅彦，中路　進ほか：胃平滑筋芽細胞腫の1例—本邦報告例の検討—．日臨外医会誌　46：91—95, 1985
10) 太田　保，米花孝文，浦久保冨士雄ほか：巨大血腫および腫腔内出血を伴う胃平滑筋芽細胞腫の1例．外科　39：624—627, 1977
11) 鬼束惇義，乾　博史，後藤明彦ほか：腹部腫瘤を主症状とした胃の壁外性bizzare leiomyoblastomaの1例．胃と腸　15：1057—1061, 1980
12) 馬場正三，中山　祐，桑野研司ほか：胃の変形平滑筋芽細胞腫の1例．臨外　24：952—955, 1969
13) Berg J, McNeer G: Leiomyosarcoma of the stomach a clinical and pathological study. Cancer 13：25—33, 1960
14) Kay S, Still WJS: Smooth muscle tumors of the stomach. Surg Gynecol Obstet 119：842—846, 1964