日消外会誌　20（11）：2615～2618，1987年

Reactive lymphoid hyperplasiaとの鑑別が困難であった早期胃悪性リンパ腫の1例

大分医科大学第1外科
掛谷　和俊　膳所　憲二　桑原　亮彦　多田　出
金島　良一　斉藤　貴生　小林　迪夫
松山赤十字病院外科
若杉　健三
長内科医院
長　益　悦

A CASE REPORT OF EARLY MALIGNANT LYMPHOMA OF THE STOMACH DIFFICULT TO DIFFERENTIATE FROM REACTIVE LYMPHOID HYPERPLASIA

Kazutoshi KAKETANI, Kenji ZEZE, Akihiko KUWAHARA, Izuru TADA, Takao SAITO, Michio KOBAYASHI, Kenzo WAKASUGI* and Masuyoshi CHO**
Department of the first Surgery, Oita Medical College
*Department of Surgery, Matsuyama Red Cross Hospital
**Cho Clinic

索引用語：胃悪性リンパ腫，reactive lymphoid hyperplasia，酵素抗体法

I. はじめに

胃悪性リンパ腫のうち表層拡大型を呈するものは，早期に発見されることが多く，予後良好とされているが[1)2)]，IIc型早期胃癌，慢性胃炎，reactive lymphoid hyperplasia（以後RLH）との鑑別診断が容易ではないとされている[3)4)]．今回，著者らは若年者に発生し，かつ術前診断が困難であった表層拡大型の早期胃悪性リンパ腫の1例を経験したので若干の文献的考察を加えて報告する．

II. 症　例

患者：20歳，男性，学生．

主訴：心窩部不快感，食欲不振．

既往歴：10歳の時，アデノイドにて左扁桃腺摘出術を受けた．

家族歴：特記すべきことなし．

現病歴：昭和58年6月上旬より，心窩部不快感，食欲不振が出現し，昭和59年4月下旬より悪化，5月4日には，40℃の発熱，全身倦怠感，タール便などが出現したため，近医を受診した．血液検査，胃透視，胃内視鏡検査などを施行され，“急性胃炎”および“胃悪性リンパ腫疑い”の診断にて，6月13日，当科受診し入院となった．

入院時現症：体格中等度，栄養状態良好．眼瞼結膜に貧血を認めず，眼球強膜に黄疸を認めない．体表リンパ節は触知しなかった．胸部に異常所見は無く，腹部は平坦かつ軟で圧痛を認めず，肝・脾・腎は触知しなかった．

入院時検査所見：血液一般検査では，赤血球459×10^4/mm^3，Hb 13.8g/dl，Ht 41.7%，白血球7,950/mm^3，血小板24.8×10^4/mm^{3}と正常であり異型細胞の出現も認めなかった．肝機能検査では，総蛋白6.8g/dl，アルブミン4.2g/dl，総ビリルビン1.0mg/dl，GOT 20 IU/L，GPT 12IU/L，LDH 242IU/L，と異常なかった．腫瘍マーカーは，α-fetoprotein 5.4ng/ml，carcinoembryonic antigen（CEA）1.26ng/mlと正常範

＜1987年4月15日受理＞別刷請求先：掛谷　和俊
〒879-56　大分県大分郡挾間町医大ケ丘1－1506　大分医科大学第1外科

図1　背臥位二重造影像．胃体中部から幽門前庭部かけて，小弯を中心に胃小区の不整が認められる．

図2　圧迫像．大小不同の顆粒像と，その間の不整なバリウム斑が認められる．

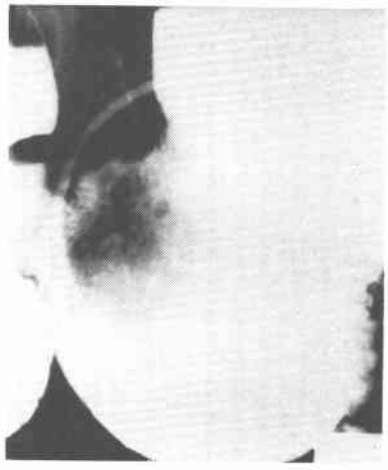

図3　胃内視鏡像．a．胃体下部に不規則な網状びらんを認める（矢印）．b．胃角直下幽門前庭部に不整潰瘍（矢印）と顆粒状隆起を認める．

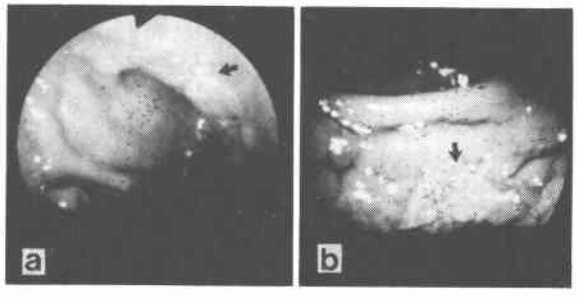

囲内であり，免疫グロブリン値も，IgG 1,230mg/dl, IgA 296.0mg/dl, IgM 69.4mg/dl と異常なかった．また，腹部エコー，肝シンチ，体部 computed tomography（CT）などでも特記すべき所見は認めなかった．

胃X線検査所見：立位充盈像では，大小弯ともに壁硬化像は認めなかった．背臥位二重造影像では，胃体中部から幽門前庭部にかけて，小弯を中心に前後壁にわたる広範な胃小区の大小不同，不整がみられ，一部には大弯側からの粘膜ヒダの集中を伴う浅い陥凹性病変が認められた（図1）．圧迫像では，大小不同の顆粒像とその間の不整なバリウム斑が認められた（図2）．以上より，X線学的には，悪性リンパ腫が強く疑われたが，IIc型早期胃癌，RLHとの鑑別が問題となった．

胃内視鏡検査所見：胃体中部から幽門前庭部にかけて，辺縁不明瞭で，広く浅い不整型の陥凹性病変があり，その中に白苔に覆われた不規則な潰瘍，小びらんが認められた．その周囲には大小不同の顆粒状の隆起があり，表面は一部平滑で光沢を有していた（図3a, b）．以上により，内視鏡的には，表層拡大型悪性リンパ腫の診断がなされたが，IIc型早期胃癌やRLHとの鑑別が問題となった．

胃生検では，粘膜固有層にクロマチンに富んだ核をもつリンパ球様細胞が濾胞状に浸潤しており，軽度の核異型性があるため悪性リンパ腫を完全には否定できなかった．以上より昭和59年7月10日，手術が施行された．

手術所見：上腹部正中切開にて開腹した．

開腹時，少量の漿液性腹水が存在したが，腹膜は平滑で播腫はなく，肝・脾・腹部リンパ節，その他臓器にも特に異常を認めなかった．胃は漿膜平滑で，触診では明らかな腫瘤を触れなかった．胃亜全摘術とR_1のリンパ節郭清を施行しBillroth II法（Hofmester-Finsterer法）で再建した．手術所見の要約は，胃悪性リンパ腫，表層拡大型，S_0，P_0，H_0，N_0，Stage I，R_1，絶対的治癒切除であった．

切除標本肉眼所見：胃体中部より幽門部にかけて，広範な浅い陥凹性病変が存在した．その中に，大小不同の顆粒状の隆起と不規則な潰瘍を認めるが，隆起表面は平滑で光沢を有していた（図4a）．図4bは，その病変構築図であるが，浅い陥凹の大部分が深達度mの悪性リンパ腫で，一部がsmへ浸潤していた．

図4　切除標本肉眼所見．a．胃体中部より幽門部にかけて，広範な浅い陥凹とその中の顆粒状隆起を認める．b．その病変構築図．

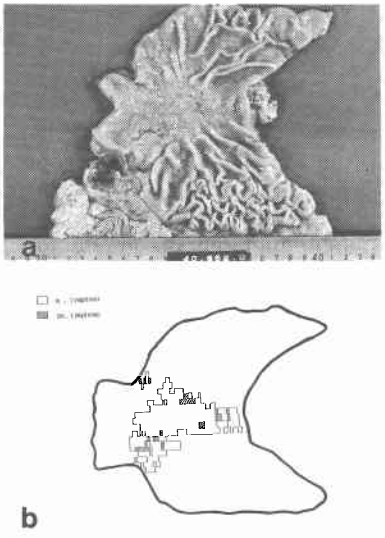

図5　病理組織所見．a．粘膜固有層から一部粘膜下層への腫瘍細胞の浸潤（矢印）を認める（HE染色×10）．b．腫瘍細胞は，中型から大型の核をもつ（HE染色×100）．

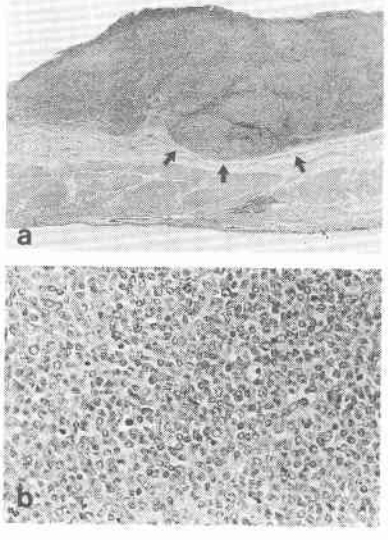

組織学的所見：粘膜固有層を中心に，複数の癒合性結節性病変より成り，一部に粘膜下層への浸潤を認めた（図5a矢印）．強拡大では，中型から大型の核を有するリンパ腫細胞が，著明な核分裂像を呈しつつ増殖しているのが認められた（図5b）．Peroxidase-antiperoxidase（PAP）法にて免疫組織学的にIgG, M, Aおよびκ-, λ-chainを染色するとIgM, λ-chainが染色され，リンパ腫細胞の単クローン性の増殖が考えられた．以上より，病理組織学的に胃原発表層拡大型悪性リンパ腫と診断され，LSG分類では，非ホジキン，濾胞型，B cell，混合型で，深達度はsmであり，リンパ節転移は認められなかった．なお，術中，肉眼的には，OW（－），AW（－）であったが，組織学的には断端より3mm口側で陽性であった．しかし，深達度smでリンパ節転移もなく，患者が胃全摘に対して抵抗を示したため，再手術は行われず，化学療法を行った．

術後経過：術後VEMP療法（vincristine 1.5mg, endoxan 500mg, methotrexate 50mg, predonisolone 100mg）を7回行った後，外来にて経過観察中であるが，2年経過現在，再発傾向なく生存している．

III．考　察

原発性胃悪性リンパ腫は，全消化管悪性リンパ腫中では38～66%ともっとも高頻度であるが[5)6)]，胃悪性腫瘍中に占める割合は0.5～2.0%と比較的まれな疾患である[1)7)8)]．また，本症例は佐野[7)]による分類の表層型，八尾ら[2)]の表層拡大型にあたり，胃悪性リンパ腫の約20%にみられるものである．性差はほとんどないが，若干男性に多く[2)3)7)]，年齢では40～60歳代に多く，74%がその年代に分布している．本症例のように表層拡大型を呈し，かつ20歳代以下の若年者であるものは大平ら[3)]によると200例中2例（1%）とまれである．

表層拡大型リンパ腫の約76%は粘膜下層までにとどまっており，杉山[9)]のいう早期胃悪性リンパ腫の範ちゅうに入り，早期診断と治療により予後良好であるといわれている[3)]．しかし，慢性胃炎，RLH，IIc型早期胃癌などとの鑑別が問題となり，生検による悪性リンパ腫の確診率も40～50%にすぎないとの報告[3)4)]がある様に，その正確な術前診断はかなり困難であると思われる．

X線診断学的に，光島ら[10)]は悪性リンパ腫の特徴として不整な顆粒像と小びらんの集合よりなる特異な粘膜所見を，二宮ら[11)]はIIc型早期胃癌との鑑別において，陥凹境界が明瞭でないこと，陥凹内の顆粒が類円形で密であることを挙げている．内視鏡的には，光島ら[12)]は，溝状びらんに囲まれた粗大顆粒像，“cobble stone appearance”を特徴的所見としている．また飯田ら[4)]は，悪性リンパ腫ではRLHに比べて，病巣境界部の低い周堤様隆起あるいは病巣内部のIIa様隆起が高

率に認められると述べている．本症例ではX線および内視鏡所見で，大小不同・類円形の粗大顆粒が密に存在し，不整形潰瘍周囲の盛り上がりは大であり多数の不規則なびらんも伴っていた．したがって，RLHよりも悪性リンパ腫を疑うべき所見といえよう．

病理組織学的には非ホジキン，濾胞型，B cell，混合型，と診断され，免疫組織学的にIgMおよびλ-chainを有する単クローン性のリンパ腫細胞から構成されていた．胃悪性リンパ腫では一般に単クローン性の細胞の増殖パターンを呈するとされているが，RLHは一般的には多クローン性増殖を示すことから，免疫組織学的診断は両者の鑑別に有用であると思われる[13)~15)]．

治療については，胃単独の病変の場合には一般に胃切除が行われているようである．本症例では，生検診断によって悪性の確診は得られなかったが，臨床的に症状の改善がみられず，また，内視鏡所見では悪性リンパ腫が強く疑われたため，切除を施行した．悪性リンパ腫にはRLHとの混在や移行を認める例も報告されていることから，切除を施行したのは適切であったと考えている．また，予後は早期・リンパ節転移陰性例で，5年生存率90～100％と報告[1)16)]されている．本症例でも，組織学的にOW（＋）であったが，病巣の大部分が深達度mで一部にのみsmへの浸潤を認める程度で，リンパ節転移もなく，良好な経過をとると考えられる．現在，厳重な経過観察を行っている．

以上，表層拡大型早期胃悪性リンパ腫については，免疫組織学的な手法が有用であるが，生検などにより，どうしても確診が得られない場合には，臨床的に悪性リンパ腫が疑われれば，たとえ若年者であっても，積極的な治療を考えるべきだと思われる．

IV．結　語

術前診断が困難であった若年者の表層拡大型早期胃悪性リンパ腫について，若干の考察を加えて報告した．

文　献

1）高木國夫，山本英昭，岸本秀雄：胃悪性リンパ腫の手術的治療と成績．胃と腸　16：493—501，1981
2）八尾恒良，中沢三郎，中村恭一：胃悪性リンパ腫の集計成績．胃と腸　15：906—908，1980
3）大平雅一，鬼頭秀樹，北村輝男ほか：表層拡大型を呈した胃悪性リンパ腫の1例．日臨外医会誌　71：1118—1129，1984
4）飯田三雄，南部　匠，域戸英希ほか：胃原発性悪性リンパ腫と胃Reactive lymphoreticular hyperplasiaの鑑別診断．胃と腸　16：389—405，1981
5）Lewin KJ，Ranchod M，Dorfman RF：Lymphoma of the gastrointestinal tract. Cancer 42：693—707，1978
6）多賀須幸男：胃癌—本邦臨床統計集．日臨　41：1324—1335，1983
7）佐野量造：胃疾患の臨床病理．東京，医学書院，1979，p257—262
8）高木敏之，小黒昌夫，馬場　尚ほか：胃原発性悪性リンパ腫．癌の臨　26：353—360，1980
9）杉山憲義：胃悪性リンパ腫の肉眼所見とX線診断—とくに早期例について．日消病会誌　71：1118—1129，1974
10）光島　徹，阿部壮一，森山紀文ほか：胃悪性リンパ腫の早期X線診断．日窪放線会誌　39：1028，1979
11）二宮　健，馬場保昌，丸山雅一ほか：胃悪性リンパ腫のX線所見の検討．胃と腸　16：371—387，1981
12）光島　徹，吉田茂昭，岡　裕爾ほか：胃悪性リンパ腫の早期診断指標．Prog Dig Endosc 16：97—101，1980
13）Sagara P，Hurliman J. Ossello L：Lymphoma an pseudolymphoma of the alimentary tract. Hum Pathol 12：713—723，1981
14）Mori S，Hohri N，Shimamine T：Reactive lymphoik hyperplasia of the stomach. An immunohistochemical study. Acta Pathol Jpn 30：671—680，1980
15）森　茂郎：消化管の悪性リンパ腫．病理と臨　4：480—485，1986
16）妹尾恭一，広田映五，小松正伸ほか：胃原発性悪性リンパ腫（Non-Hodgkin Lymphoma）32例の臨床病理学的研究．癌の臨　26：537—547，1980