日消外会誌　20（11）：2619～2622，1987年

大腸癌肝転移例に対し制癌剤混入Lipiodolを併用した肝動脈塞栓術後に肝切除を行った7治験例

奈良県立医科大学第1外科，*同放射線科
吉田　英晃　深井　泰俊　吉川　高志　堀田　敦夫
桜井　隆久　畑　芳樹　堀川　己清　松本　宗明
福岡　敏幸　大石　元*　打田日出夫*
県立奈良病院中検病理
松　森　武

REPORT OF 7 CASES OF HEPATIC RESECTION OF METASTATIC COLON CANCER AFTER TRANSCATHETER ARTERIAL EMBOLIZATION WITH ANTICANCER AGENT AND LIPIODOL

Hideaki YOSHIDA, Yasutoshi FUKAI, Takashi YOSHIKAWA, Atsuo HOTTA, Takahisa SAKURAI, Yoshiki HATA, Mikio HORIKAWA, Muneaki MATSUMOTO, Toshiyuki FUKUOKA Hajime OHISHI*, Hideo UCHIDA* and Takeshi MATSUMORI**
1st Department of Surgery, Nara Medical University
*Department of Radiology, Nara Medical University
**Central clinical labolatory Nara prefectural Nara Hospital

索引用語：大腸癌肝転移

はじめに

近年，肝細胞癌に対し，肝動脈塞栓術（transcatheter arterial embolization：TAE）がすぐれた効果を発揮することが明らかとなったが[1]，その応用の一環として転移性肝癌にも試みられている[2)3)]．われわれは肝細胞癌症例に対する制癌剤を混入した油性造影剤Lipiodolを併用したTAE（Lp-TAE）の有用性に関して報告してきたが[4)5)]，最近大腸癌よりの肝転移例の中，肝切除の適応となる7例の術前に制癌剤を混入したLp-TAEを行い，その抗腫瘍効果をcarcinoembryonic antigen（CEA）値ならびに病理組織所見から検討したので報告する．

対象と方法

（1）対象は**表1**のごとく，Lp-TAE後に肝切除した症例は7例で原発巣はS状結腸癌が5例，上行結腸癌，横行結腸癌がそれぞれ1例であった．原発巣の進展度は大腸癌取扱規約[6]でのStage IIが2例，Stage IIIが2例，Stage IVが1例，Stage Vが2例あり，症例3と7は同時性肝転移例で残りの5例は異時性肝転移例であった．肝転移巣は5例が右葉に，1例が外側区域に限局しており，1例が右葉後下区域と尾状葉にそれぞれ1個認めた．腫瘍の大きさは0.8×1.5cmから右葉全域を占める12×10cm大のものまで多様であった．全例に肝切除が行われている．

（2）Lipiodol TAE（Lp-TAE）の方法

Mitomycin C 20～40mgまたはAdriamycin 30～50mgを混入した油性造影剤Lipiodolを目的肝動脈内に1.5～2.0ml（平均5ml）を注入し，さらに肝動脈の中枢側に1～2mm角のGelfoam細片を追加注入した．

（3）Lp-TAEの抗腫瘍効果の判定法

肝切除はLp-TAE後最短41日，最長91日平均56日目に行った．切除標本は10％ホルマリンに固定後病理組織学的に腫瘍の壊死率を求めた（**表1**）．抗腫瘍効果はLp-TAE前と肝切除前のCEA値の変化および腫瘍の壊死率から判定した（**図1**）．

＜1987年5月13日受理＞別刷請求先：吉田　英晃
〒634　橿原市四条町840　奈良県立医科大学第1外科

表1　症例の内分け

症例 性・年令	原発巣	主病巣進展度 (Stage)	主病巣の手術方法	TAEから手術までの期間	肝転移巣の部位と大きさ	肝切除術式	腫瘍の壊死率
1 M・50才	S状結腸	Ⅲ	S状結腸切除 + R_3	61日	S_6 : 3×2cm S_7 : 9×12cm Ⓜ	Hr 2 (A・P)	95%<
2 M・68才	S状結腸	Ⅳ	S状結腸切除 + R_3	54日	S_6 : 4.5×3.5cm Ⓜ	Hr 0 (P)	95%<
3 M・53才	上行結腸	Ⅴ	右半結腸切除 + R_3	41日	S_7 : 1.3×1.2cm S_8 : 1.8×1.6cm Ⓢ	Hr 2 (A・P)	95%<
4 M・42才	S状結腸	Ⅱ	S状結腸切除 + R_3	45日	S_6 : 2×2cm Ⓜ	Hr 2 (A・P)	95%<
5 M・73才	横行結腸	Ⅱ	左半結腸切除 + R_3	91日	$S_{S8/9}$: 12×10cm Ⓜ	Hr 2 (A・P)	75%<
6 M・73才	S状結腸	Ⅲ	S状結腸切除 + R_3	45日	S_{S8} : 10×10.5cm Ⓜ	Hr 1 (L)	75%<
7 M・51才	S状結腸	Ⅴ	S状結腸切除 + R_3	55日	S_6 : 0.8×1.5cm S_7 : 1×1.4cm Ⓢ	Hr 0 (P), (Caudate)	75%<

Ⓢ：同時性肝転移，Ⓜ：異時性肝転移，⊘：壊死，●：Viable Cell

図1　Lp-TAE 前後の CEA 値の変化



また TAE 前の血管撮影像から腫瘍血管の多寡を分析し，腫瘍の壊死率との相関性についても検討した．

結　果

(1) CEA 値からみた Lp-TAE の効果

TAE 前に CEA 値が2.5mg/ml 以上を示したのは症例1・2・5・6の4例であり，症例1と2は肝切除前には2.5ng/ml 以下にまで低下した．

TAE 前に432.7ng/ml, 895.6ng/ml と著しい高値を示した症例5と6は手術前には正常値まで下降しなかったが著明な低下傾向が示された（図1）．

(2) 病理組織所見からみた Lp-TAE の効果

全例とも腫瘍の中心部は凝固壊死に陥っており，壊死率は約75%～95%であった(表1)．壊死部の周辺は肉芽性変化として比較的幅の広い結合織によって被包されており，この被膜と壊死部との境界部には組織球の浸潤がみられた(図2)．全例にさまざまな程度で被膜内または壊死部と被膜との間に癌腫の残存を認めた(図3)．症例1は壊死に陥った粘液湖の中に癌腫の浮遊を認めた（図4）．

図2　TAE 後の腫瘍部の組織像．写真の右方に壊死部，中央に被膜，左方に肝細胞を認める．TAE による完全壊死の部分では中心部が凝固壊死に陥り，その周辺部では肉芽性変化として比較的幅の広い結合織によって被包化されている．被膜と壊死部の境界部には組織球浸潤がみられる．(HE 染色×100)

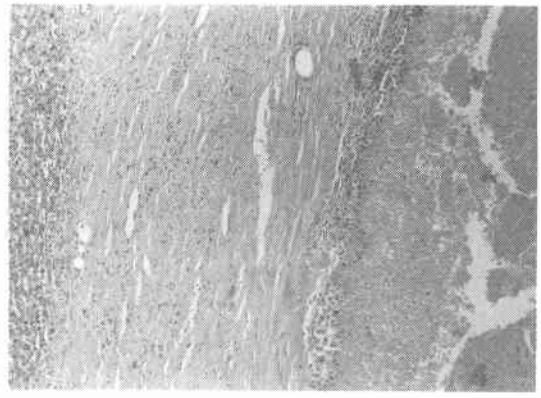

図3　被膜内に散在性に腺癌の残存が見られる．(HE 染色×40)

(3) 肝動脈撮影像の分析から得られた腫瘍血管の多寡からみた Lp-TAE の効果

図4　大部分が壊死に陥った粘液湖内に腺癌(大矢印)および印環細胞の浮遊を認める（小矢印).（HE染色×200）

図5　症例1の肝動脈撮影像．肝右葉前下区域および後下区域から前下区域にまたがって肝外へ突出して発育する腫瘍濃染像を認める（矢印).

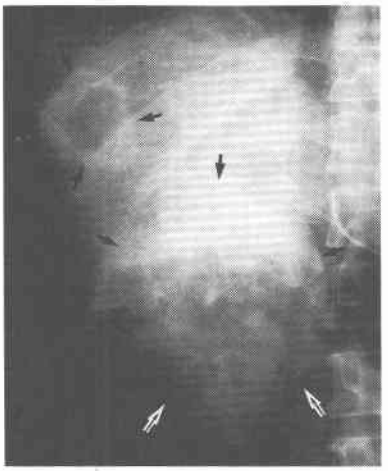

7症例の中,腫瘍血管の増生が中等度のものが4例,軽度のものが3例あった．しかし，腫瘍血管の多寡と壊死率との間に明確な相関を認めることが出来なかった.

巨大な肝転移巣にLp-TAEを行った後に肝切除し，優れた抗腫瘍効果(95%以上壊死)がみられた1例(症例1）を供覧する.

症例：49歳，男性，会社員.

主訴：腹部腫瘤の触知.

家族歴：特記すべきことなし.

既往歴：昭和56年6月にS状結腸癌にて同切除術を受けた．癌の進展度はH_0，P_0，n_3(－)，Si，M(－)でStage III[6]であった．組織学的に高分化型腺癌であった.

現病歴：結腸癌の術後経過観察中，昭和59年7月の超音波検査で肝右葉に4×4cm大の転移巣を認めた．しかし患者が来院しなかったため，そのまま放置したところ，8ヵ月後に右肋弓下の腫瘤形成を主訴に来院した.

入院時現症および検査所見：右肋弓下に5横指大の腫瘤を認めた．CEA値は6.5ng/mlであったが，一般肝機能検査は正常値を示した．血管撮影で肝右葉前後下区域より肝外に発育する血管増生が軽度な9×12cm大の腫瘍および前下区域に3×2cm大の腫瘍を認めた(図5)．同時にLp-TAEが行われた．結腸癌よりの異時性肝転移と診断し，Lp-TAE後61日目に右2区域切除を行った．腫瘍の大部分は肝外に突出して発育し，切除肝重量は1,200gあった．割面で腫瘍部は淡黄色を呈し，ところどころが軟化して嚢腫状になっていた．CEA値は6.5ng/mlから肝切除前には1.3ng/mlにまで下降した.

病理組織所見で腫瘍部は大部分が壊死に陥っていたが(壊死率95%)，粘液湖内に腺癌および印環細胞の浮遊が認められた（図4）．患者は術後に合併症もなく，4週目に退院し，再発の兆なく社会復帰している.

考　察

転移性肝癌は肝切除の適応となる単発または一定肝区域に限局した症例が少ないため[7)8)]，その治療方法として肝動脈内制癌剤注入療法，肝動脈血流遮断療法，門脈枝結紮療法，放射線療法などの非切除療法が試みられている．しかしいずれも満足すべき結果が得られていない.

原発性肝癌に対する非切除療法として，TAEがすぐれた抗腫瘍効果を発揮することが報告されているが[2)]，TAEは転移性肝癌にも試みられ，有用な治療法として注目されている[2)3)].

われわれはLp-TAEの転移性肝癌に対する効果を知る目的で肝切除の適応となる大腸癌肝転移例7例の術前にLp-TAEを行い，Lp-TAE前後のCEA値の変化および肝の病理所見より算出した腫瘍の壊死率を基に検討した.

CEA 値は7例中4例に異常値が認められ，その中の2例は Lp-TAE 後には正常値まで低下した．CEA 値が著しく高値を示した症例5と6は手術前に正常値まで下降しなかったが，著明な低下傾向を示し，Lp-TAE の効果が認められた．

切除標本の光顕所見から算出した腫瘍の壊死率は全例が75～95%の範囲内にあった．すなわちいずれの症例も腫瘍の周辺部において散在性に癌腫の残留が認められた．症例5においては被膜の周辺部では肉眼で判別可能なほどに大きな癌腫の残留がみられ，CEA 値が正常まで回復しなかった結果とも一致していた．その他の症例は光顕で認められる程度に癌細胞の残存を認めた．

これら転移性肝癌の組織所見をわれわれの Lp-TAE 後に肝切除した肝細胞癌の腫瘍部の組織所見[4]と比較したところ，転移性肝癌では壊死率が100%の症例はなかったが，肝細胞癌では44%に完全壊死例を認めている．このことは TAE を行う前の転移性肝癌には被膜の形成がなく，その血流が中心部では動脈血支配であり，腫瘍の周辺部では門脈血支配である[9]可能性を反映していると考えられる．
原発性肝癌でも被膜の形成がない置換性に発育する腫瘍はその周辺部は動脈と門脈の2重支配を受けるため，TAE の効果は期待できないと言われている[10]．

腫瘍の壊死率を血管撮影像の分析から得られた腫瘍血管の多寡と Lp-TAE の効果を対比検討したところ，供覧のごとく，腫瘍血管の増生が軽度にもかかわらず，95%以上の壊死率が得られた症例もあり，明確な相関は認められなかった．

転移性肝癌に対する Lp-TAE 療法で100%壊死例が得られなかったことは，この療法があくまでも姑息的療法と考える．したがって，転移性肝癌に対する Lp-TAE 療法は肝両葉に転移を認める切除不能例が最もよい適応となるが，肝の非腫瘍部への影響と残留する腫瘍の再発との兼合いを考えて，可能な限りくり返し行うことが必要となる．より完璧な抗腫瘍効果をえるためには，残存する癌腫に対し，末梢門脈枝の塞栓または制癌剤の投与を付加すべきであると考え検討中である．しかし，現段階でも供覧した症例のごとく巨大な腫瘍に対し，95%以上にわたり壊死に至らしめることができたことは，Lp-TAE の転移性肝癌に対する抗腫瘍効果が従来の保存的療法に比べてはるかに優れていると言える．しかし，Lp-TAE の予後に対する効果を論ずるには，さらに長期的な経過観察が待たれる．

結　語

大腸癌肝転移7例の肝切除前に Lp-TAE を行い，その抗腫瘍効果を CEA 値ならびに病理組織学的所見を基に検討し，以下の結果を得た．

(1) CEA 値は異常を示した4例中2例が肝切除前には正常値まで低下し，残る2例は正常値まで下降しなかったが著明な低下傾向を示した．

(2) 病理組織所見から算出した腫瘍の壊死率は75～95%であり，完全壊死例を認めなかったが高い壊死率が示された．

以上の結果から，転移性肝癌に対する Lp-TAE は姑息的療法でくり返し行うことが必要であるが，従来の非切除療法に比べてはるかに優れた治療法になりえることが示唆された．

文　献

1) 山田龍作，中塚春樹，中村健治ほか：肝細胞癌に対する transactheter arterial embolization therapy—15例の経験—．肝臓　20：595—603，1979
2) Lunderquist A, Ericsson M, Nobin A et al: Gelfoam powder embolization of the hepatic artery in liver metastasis of carcinoid tumors. Radiology 22：65—70，1982
3) 梶原勇喜，岡村　純，堀川真一ほか：胃癌肝転移例の transcatheter arterial embolization (TAE) —TAE 後肝切除を行った1治験例．外科治療　48：132—135，1983
4) 吉田英晃，深井泰俊，吉川高志ほか：肝細胞癌の制癌剤混入 Lipiodol を併用した肝動脈塞栓術後肝切除の意義．日消外会誌　19：34—40，1986
5) 大石　元，打田日出夫，大上庄一ほか：肝細胞癌に対する抗癌剤混入 Lipiodol 併用 TAE による診断と塞栓効果—肝切除術からみた検討．肝臓　27：28—35，1986
6) 大腸癌研究会編：臨床病理大腸癌取扱い規約．改訂第3版，東京，金原出版，1983
7) 高島茂樹，小坂健夫，山口明夫ほか：大腸癌肝転移の臨床病理学的検討．外科診療　22：580—586，1980
8) 高橋　孝，山田　粛，梶川憲治ほか：結腸癌直腸癌肝転移の臨床的研究．癌の臨　18：330—335，1972
9) Ackerman NB, Kondi ES, Silverman NA: The blood supply of experimental liver metastasis. 1. The distribution of hepatic artery and portal vein blood to "small" and "large" tumors. Surgery 66：1067—1672，1969
10) 神代正道，中島敏郎：病理からみた TAE の効果．臨外　39：979—985，1984