日消外会誌　20（11）：2623～2626，1987年

左横隔膜下膿瘍・左膿胸で発症した肝内結石症の1治験例

遠州総合病院外科
水上　泰延　　長嶋　孝昌　　古田　　環
磯部　　豊　　森口　　進　　鈴木　重世
名古屋大学医学部第1外科
二　村　　雄　次

A CASE OF INTRAHEPATIC STONE COMPLICATED WITH LEFT SUBPHRENIC ABSCESS AND LEFT PYOTHORAX

Yasunobu MIZUKAMI, Takamasa NAGASHIMA, Tamaki FURUTA, Yutaka ISOBE, Susumu MORIGUCHI and Shigeyo SUZUKI
Department of Surgery, Enshu General Hospital
Yuji NIMURA
The First Department of Surgery, Nagoya University School of Medicine

索引用語：肝内結石症に合併した横隔膜下膿瘍，膿胸

はじめに

肝内結石症（以下本症と略）は診断・治療技術の向上した現在も診断・治療に難渋する疾患である．肝内結石症の診断・治療に際して，経皮経肝胆道鏡（以下PTCSと略す）の応用が有効であった報告は数多く見られ，われわれも本症の診断・治療に際し，PTCSを積極的に導入し，その有用性を認めている．

最近われわれは左膿胸・左横隔膜下膿瘍で発症し，経皮的膿瘍ドレナージ後PTCSによる精査を行っても直接肝内結石の存在診断をしえなかったが，現病歴やPTCSによる選択的胆管造影で得られた胆管狭窄像などを検討して左横隔膜下膿瘍の原因として外側区域の肝内結石を強く疑い，肝外側区域切除を施行し，切除肝を詳細に検索して肝内結石を証明しえた症例を経験したので，文献的考察を加え，報告する．

症　例

患者：42歳，女性．

主訴：左季肋部痛．

既往歴・家族歴：特記すべきことなし．

現病歴：6歳ころより時々心窩部痛を認めた．11歳時に胆嚢炎の診断で胆嚢摘出術を受けた．昭和56年より時々，特に油濃い物を食べた後に発熱・心窩部痛が出現し，抗生剤の投与にて軽快していた．昭和58年11月26日左季肋部痛が出現し，12月2日当院に入院した．

現症：身長150cm，体重47kg，栄養普通，血圧120/70mmHg，脈拍90/分，体温37.7℃，眼球強膜に軽度黄疸を認め，眼瞼結膜には貧血を認めず，胸部理学的所見としては左呼吸音は減弱し，打診にて濁音を呈していた．腹部は平坦で，左季肋下部に圧痛・筋生防御を認めた．肝は右季肋下で2横指触知した．

入院時検査成績：WBC 31,500（stab 25%）と著明な白血球増多を認め，CRPも6＋と高値を示した．ALP 753mU/ml，γ-GTP 126mU/mlと高値を示し，T. Bil.も1.8mg/dlと軽度上昇していた．GOT, GPT, LDHは正常範囲内であった．

胸部単純X線撮影：左胸部に大量の胸水を認めた（図1）．

腹部単純X線撮影：pneumobiliaの所見から，胆管拡張を診断しえた．なお，free airは認めなかった．

腹部コンピューター断層撮影（以下腹部CTと略す）：左横隔膜下にlow density areaと肝内胆管の拡張を認め，low density areaと肝外側区域との境界は不明瞭であった（図2）．

腹部超音波検査：左横隔膜下に内部均一なhypoechoic massとposterior enhancementを認めた．以上より左横隔膜下膿瘍および左膿胸を疑い，胸腔，腹腔内に経皮的ドレナージを行った．両方から糞臭を

＜1987年5月13日受理＞別刷請求先：水上　泰延
〒430　浜松市常盤町144－6　遠州総合病院外科

図1　胸部単純X線撮影：左胸部に胸水を認める．

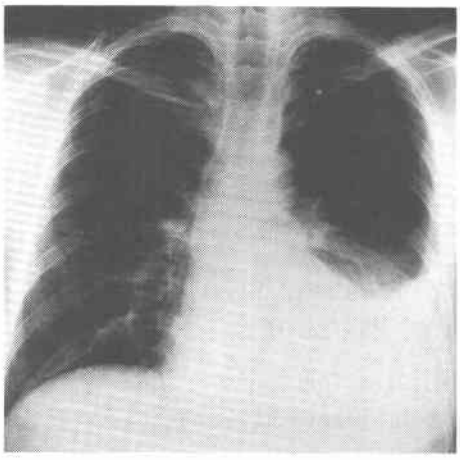

図2　腹部CT：左横隔膜下にlow density areaと肝内胆管の拡張を認める．low density areaと肝外側区域との境界は不明瞭である．

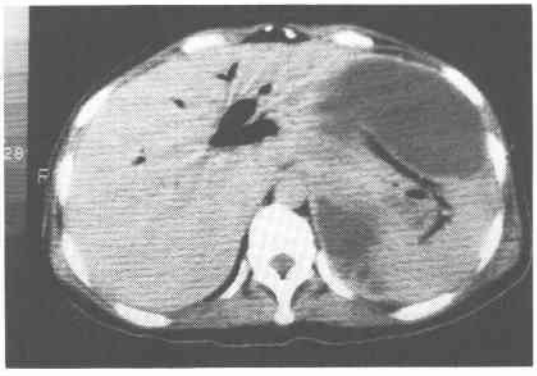

伴った大量の膿の流出を認め，細菌検査でE. Coliが検出された．抗生剤の投与と頻回の洗浄を行った結果，膿の排出を認めなくなり，第90病日にドレーンを抜去した．

上部消化管造影：造影剤は容易に肝内胆管まで逆流し，肝外胆管および左肝内胆管の著明な拡張を認めた．しかし，結石透亮像は認めなかった（図3）．

十二指腸内視鏡検査：Vater乳頭の開口部は著明に開大しており，全く収縮を認めなかった．

非常に長い病悩期間，pneumobilia，内視鏡所見より，肝内結石および胆管炎に起因した左横隔膜下膿瘍および左膿胸と考え，PTCSの目的で昭和59年3月13日超音波誘導下に経皮経肝胆道ドレナージ（以下PTCDと略す）を施行した．

PTCDからの胆管造影：肝外胆管，左肝内胆管の著明な拡張像と右肝内胆管の軽度拡張および壁硬化像を認めるも，結石透亮像は認めなかった（図4）．なお膵管は全く造影されず，膵・胆管合流異常の有無は不明であった．

図3　上部消化管造影：造影剤は容易に肝内胆管まで逆流し，肝外胆管および左肝内胆管の著明な拡張を認める．

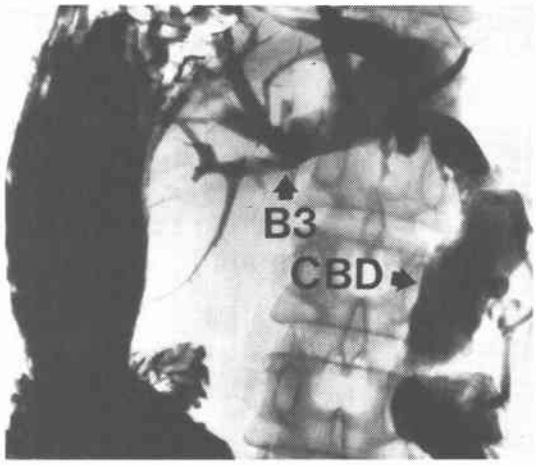

図4　PTCDからの胆管造影：肝外胆管，左肝内胆管の著明な拡張像と右肝内胆管の軽度拡張像を認めるも，結石透亮像は認めない．

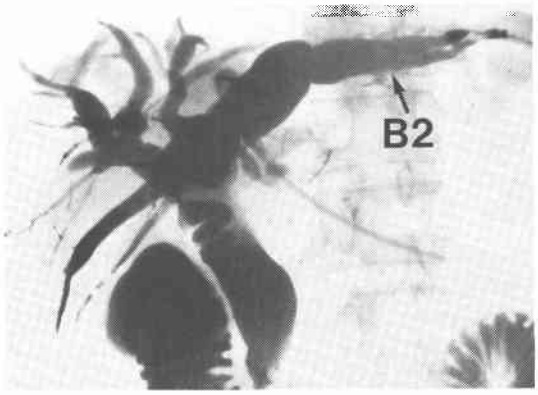

PTCSによる選択的胆管造影：外側後枝は著明に拡張し，分枝は少なく，その上流側は急激に細くなり，また淡い造影剤の貯留を認めたが，結石透亮像は認めず，外側前枝にも結石透亮像は認めなかった（図5）．外側後枝に結石の存在が疑われたが，直接結石の存在を証明しえなかった．

しかし，左横隔膜下膿瘍の原因として，外側区域の胆管の先細り硬化した部より上流の肝内結石を強く

図5　PTCSによる選択的胆管造影：外側後枝は著明に拡張し，分枝は少なく，その上流側は急激に細くなり（ ⇗ ），また淡い造影剤の貯留を認める（↙）．

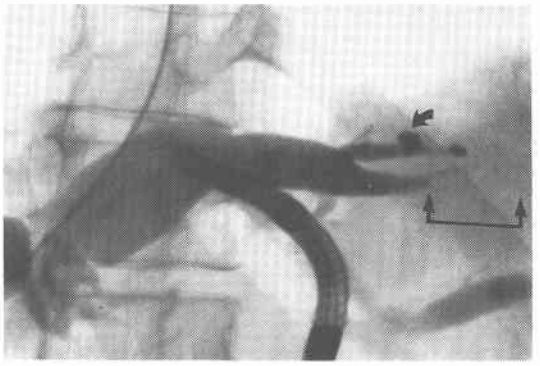

図6　切除肝肉眼所見：外観上の萎縮は認めないが，ほとんどが外側前区域である．

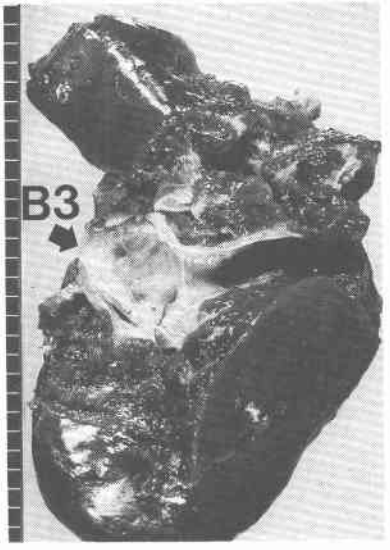

図7　切除標本胆管造影：外側前枝は著明な拡張と硬化像を呈し，外側区域はほぼ外側前区域で占められている．外側後枝も拡張・硬化を示し，外側後区域は萎縮している．

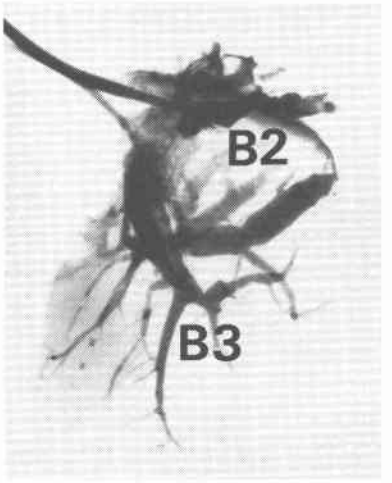

図8　切除肝割面：萎縮した外側後区域の肝被膜近傍の胆管枝に結石を認める（↗）．

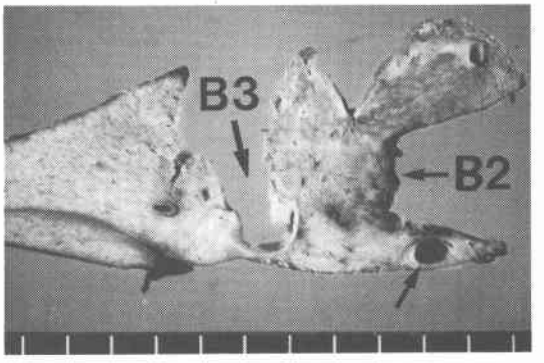

疑った．さらに右葉に結石を疑わせる所見を認めないことより，肝外側区域切除の適応と考え，5月1日手術を施行した．

手術所見：左冠状間膜の癒着が著明で，肝外側後区の病変を疑った．肝外側区域切除，総胆管切除，総肝管空腸吻合術を施行した．切除肝重量は178gであり，外観上肝の線維化は認めなかったが，外側後区は萎縮していた（図6）．

切除肝標本胆管造影：外側前枝は拡張硬化像を呈し，外側区域のほとんどを占め，外側後区域は萎縮し，外側前区域が代償性肥大していると考えた．胆管X線像からも肝内結石を証明できなかった（図7）．

切除肝割面：5mm間隔の階段状切片を作製し，詳細な検索を行った．萎縮した外側後区域の肝被膜近くの肥厚した胆管枝に結石を認めた（図8）．結石は赤外線吸収スペクトルによる分析ではコレステロール42%，ビリルビン38%，脂肪酸カルシウム20%の混合石であった．術後経過は良好で術後49日目に退院した．術後約2年5カ月の現在再発の兆候なく，健在である．

考　察

本症例のように，肝内結石症に起因した，横隔膜下膿瘍，さらに膿胸はまれである[1)2)]．発生機序としては細菌感染による限局性の胆管炎から肝膿瘍を形成し，

それが穿破して横隔膜下膿瘍，さらに膿胸を併発したものと考えられた．

横隔膜下膿瘍の原因のうち，胆道系疾患によるものは，Magilligan[3]は32%と報告し，Moore[4]は30%と報告している．また，綿貫[5]は，胆嚢炎や胆石症の合併症としての横隔膜下膿瘍6例のうち，5例は肝内結石に起因しており，常に肝内結石の存在を念頭に置いて診断・治療を行わなければならないと述べている．

膿胸，横隔膜下膿瘍の存在診断は，臨床症状・血液検査成績・胸部X線撮影・腹部超音波検査・腹部CTなど，現在の診断技術をもってすれば容易である．横隔膜下膿瘍は診断がつき次第，緊急開腹手術あるいは経皮的膿瘍ドレナージ術を行うとともに原因疾患の診断と根治手術を行わなければならない．

肝内結石症は病悩期間が長く，既往歴，併存疾患を有する例が多い．本症例は，病悩期間が30年以上で，10歳時に胆嚢炎にて胆嚢摘出術をうけており，また血液検査成績では血清アルカリフォスファターゼ値の高値を，腹部X線撮影ではpneumobiliaを認め，肝内結石症が疑われた．

肝内結石症の診断と治療におけるPTCSの有用性は，二村ら[6][7]により報告されている．それらによると，内視鏡的逆行性膵胆管造影(以下ERCPと略す)，PTCなどの胆道X線像のみで治療方針を決定するのではなく，PTCSによる内視鏡的切石，選択的胆管造影で胆管形態の異常や結石の存在部位を十分に把握した上で，適切な治療方針をたてることが重要であると述べている．われわれも同様の見解で，肝内結石症の診断と治療にPTCSは不可欠であると考えている．しかし，本症例のごとく末梢型の肝内結石症の存在診断は非常に困難であり，剖検時にたまたま発見されることもある．大藤ら[8]は，PTC, ERCPにおいて主肝管型では確診率64.3%であるが，末梢型では28.5%にすぎず，末梢型を見落とさないためには細い肝内胆管枝の途切れあるいは分枝の欠如に注目して診断することが大切であると述べている．われわれの症例では，肝被膜近傍に結石が存在し，PTCSを行っても結石を直接証明することはできなかったが，細い肝内胆管枝の途切れや分枝の欠如，急激な細まり，淡い造影剤の貯留像に注目し，これと臨床像を考えあわせて，横隔膜下膿瘍の原因として肝内結石症を強く疑うことができた．複雑多岐な病態をとる肝内結石症の病態をPTC, ERCPのみで把握することは困難である．PTCDを行って繰り返し詳細な胆管造影を行ったり，PTCSによる選択的胆管造影で上流胆管を詳細に検討することにより，さらに診断率が向上するものと考えられる．

まとめ

左膿胸・左横隔膜下膿瘍で発症し，術前診断困難であった末梢型の肝内結石症に対して，経皮的膿瘍ドレナージ後肝左葉外側区域切除を行い良好な結果を得た．診断困難な末梢性肝内結石症に対して，PTCSによる選択的胆管造影は有用であった．

文献

1) 三宅哲也，塚本能英，本多栄一ほか：膿胸と横隔膜下腫瘍に合併した肝内結石症の1例．三重医 25：32—36，1981
2) 堀田敦夫，深井泰俊，菊川政男ほか：左肝内結石による肝膿瘍が左横隔膜下に穿破した一治験例，臨と研 58；134—138，1981
3) Magilligan DJ: Suprahepatic abscess. Arch Surg 96：14—19，1968
4) Moore HD: Subphrenic abscess. Ann Surg 158：240—248，1963
5) 綿貫重雄，和賀井和栄，小幡五郎：胆道感染と胆汁性腹膜炎．常岡健二編．内科シリーズ，No. 17，南江堂，東京，1974，p251—258
6) 二村雄次，早川直和，豊田澄男ほか：経皮経肝胆道鏡．胃と腸 16：681—689，1981
7) 二村雄次，早川直和，長谷川洋ほか：肝内結石症の治療．内視鏡的截石術を中心に．胃と腸 19：437—444，1984
8) 大藤正雄，木村邦夫，松谷正一ほか：肝内結石症の診断法．外科治療 46：562—569，1982