日消外会誌　20（11）：2627～2630，1987年

肝の fibrolamellar carcinoma の1例

島根医科大学第2外科，*同中検病理
谷浦　博之　　永末　直文　　河野　仁志
金森　弘明　　中村　輝久　　長岡　三郎*

A CASE REPORT OF FIBROLAMELLAR CARCINOMA OF THE LIVER

Hiroyuki TANIURA, Naofumi NAGASUE, Hitoshi KOHNO,
Hiroaki KANAMORI, Teruhisa NAKAMURA and Saburo NAGAOKA*
Second Department of Surgery and Department of Clinical Pathology*
Shimane Medical University

索引用語：肝細胞癌，fibrolamellar carcinoma，動注化学療法

I. はじめに

肝の fibrolamellar carcinoma（FLC）は，1980年 Craig ら[1]と Berman ら[2]によって報告された肝細胞癌（hepatocellular carcinoma：HCC）の1亜系である．若年者に多いこと，肝硬変を伴わないこと，HB virus と関連がないこと，α-フェトプロテイン（AFP）産生を伴わないこと，予後良好であること，男女比がほぼ同じであることなどの臨床的特徴[2)3)]に加えて，癌細胞周囲に結合組織の間質を伴う病理組織像より FLC と命名されたものである[1]．

今回，われわれは当科で治療を行った HCC について検討したところ，FLC の1例をみたので報告する．

II. 症　例

患者：17歳，高校生．

主訴：右季肋部痛．

家族歴：特記すべきことなし．

既往歴：特記すべきことなし．

現病歴：昭和55年7月，上腹部痛が出現し，近医にて肝機能異常を指摘されたが放置していた．同年10月26日，右季肋部痛が出現，翌日39度台の熱発，黄疸が出現したため近医に入院した．入院後抗生剤の投与が行われ症状は軽快した．点滴静注胆道造影 drip infusion cholangiography；DIC），経皮経肝胆道造影（percutaneous transhepatic cholangiography；PTC）にて総胆管内の陰影欠損がみとめられ（図1），総胆管結石症の診断にて同年11月27日，当科紹介入院となった．

図1　経皮経肝胆道造影．肝内胆管は拡張し，総胆管内に陰影欠損をみとめる．

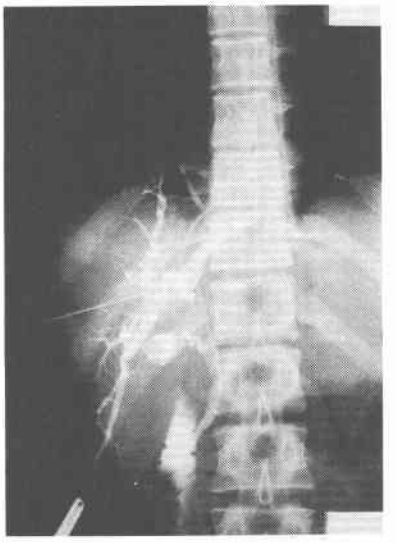

入院時現症：貧血はなく，入院時には黄疸はなかった．腹部は平坦柔軟であったが，肝は右中鎖骨線上で2.5cm 触知した．脾臓，胆嚢は触知しなかった．

入院時検査成績：GOT，GPT，LDH および胆道系酵素（ALP，LAP，γ-GTP）の軽度上昇をみとめた．HBs 抗原，HBs 抗体，HBc 抗体はいずれも陰性であり，carcinoembryonic antigen（CEA），AFP 値も正常範囲であった（表1）．

入院後経過：昭和55年12月5日，総胆管結石症の診断のもとに手術を施行した．胆嚢摘出施行後，総胆管

＜1987年5月13日受理＞別刷請求先：谷浦　博之
〒693　出雲市塩冶町89－1　島根医科大学第2外科

表1　入院時検査成績

RBC 428 (x10⁴/mm³)	BUN 12 (mg/100ml)
Hb 12.4 (g/100ml)	CREA 1.0 (mg/100ml)
Ht 36.8 (%)	T.G. 56 (mg/100ml)
WBC 5600 (/mm³)	T.CHO144 (mg/100ml)
PLT 43.0 (x10⁴/mm³)	
	ICG(R15) 6.2 (%)
T.P. 7.4 (g/100ml)	
ALB 4.1 (g/100ml)	HBs-Ag (-)
T.Bil0.6 (mg/100ml)	anti-HBs (-)
D.Bil0.4 (mg/100ml)	anti-HBc (-)
GOT 41 (IU/l)	
GPT 83 (IU/l)	CEA 2.5↓(ng/ml)
ALP 203 (IU/l)	AFP 5↓(ng/ml)
LDH 204 (IU/l)	
LAP 110 (IU/l)	
γ-GTP185 (IU/l)	

図2　総胆管から右肝管内にかけて緑茶色の軟らかい索状物を多数みとめた．

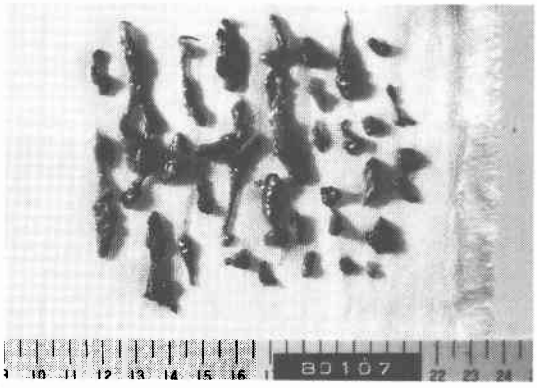

切開を行うと，総胆管から右肝管内にかけて緑茶色の軟らかい索状物を多数みとめたのでこれらを摘出した(図2)．また肝門部リンパ節が2個(各4.4×3.0×2.0 cm，2.0×2.0×2.0cm)腫大していたのでこれらを摘出した．肝は肉眼的には正常であった．総胆管にT字管を挿入し，肝生検を行ったのちに閉腹した．

肝縁からの生検結果は正常肝であったが，摘出した胆管内の索状物とリンパ節の組織学的診断は肝細胞癌であった．Computed tomography scanning(CT)(図3)，^{99m}Tc liver scintigraphy，腹腔動脈・上腸間膜動脈造影(図4)を施行した結果，肝右葉後上区域に8cm大の腫瘤像をみとめた．

このため初回手術より17日後，再手術を施行し，肝右葉後上区域に8×8×8cm大の腫瘤をみとめた．しかし初回手術のとき，肝門部リンパ節転移が陽性だったのであえて肝切除は施行せず化学療法を行うことにし，右および中肝動脈の結紮と術後化学療法のための中肝動脈内挿管を行った．

図3　Enhanced computed tomography．肝右葉に低吸収域をみとめ，中心には石灰化をみとめる．

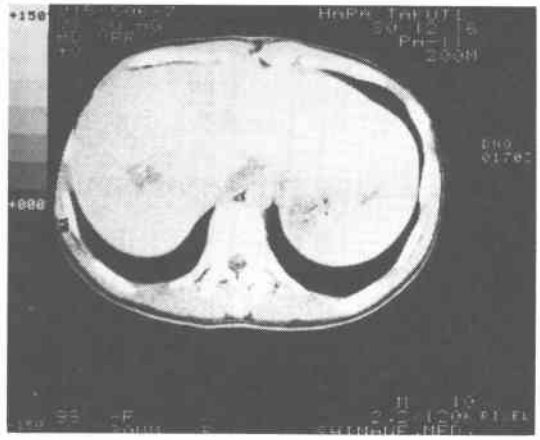

図4　上腸間膜動脈造影．上腸間膜動脈より分枝した右肝動脈によって栄養されているhypervascularな腫瘤をみとめる．

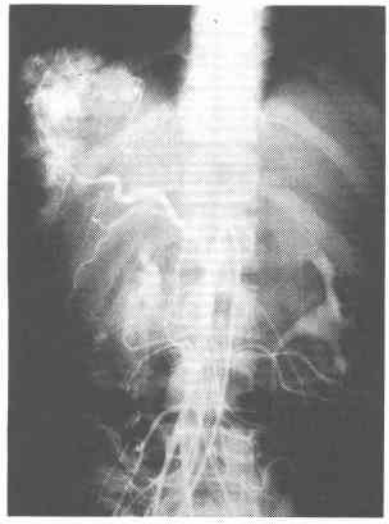

術後3日目より5-FU 250mg/dayの動注化学療法を開始し，7日目にADR 100mgの動注を行った．動注開始後21日目に動注カテーテルの肝管内穿通をきたしたのでカテーテルを抜去した．

画像診断上，2カ月の間は，腫瘍の増大はなかったが，3カ月目より腫瘍の増大をきたし，その後種々の

図5　病理組織所見(HE染色, ×10). 層状に走る間質内に好酸性を有する腫瘍細胞が索状に存在する.

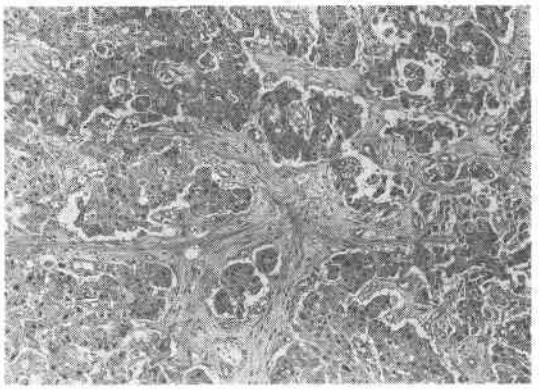

化学療法を試みるも効果なく，昭和58年2月9日，初回手術後2年1カ月で癌死した.

剖検にて腫瘍は肝全体を占め肝十二指腸靱帯，膵頭部までおよんでおり，リンパ節転移は傍大動脈周囲リンパ節までみとめられた. 肺転移，骨転移，腹膜播種などはなかった. 後日の病理組織学的検索にて，本症例はHCCの1亜系であるFLCであることがわかった（図5）.

III. 考　　察

FLCを病理組織学的にみると層状の結合組織の間質を伴う肝細胞癌であり，そのためこの名前がつけられている. 日本語に訳せば“層状線維化肝癌”ということになるであろうか. その他の病理組織学的特徴としては癌細胞の細胞質が好酸性であること，核異型の少ないものが多いことなどがいわれている[1]. 臨床的特徴としては，1）若年者に多いこと[2]，2）男女比がほぼ同じであること[2]，3）肝硬変合併およびHB virus肝炎の既往がまれであること[3]，4）血清vitamin B_{12}結合能が高値を示すこと[6]，5）腹部単純X線，CTにて石灰化像をみることが多いこと[7]，6）血清AFP値が正常であること[3]などの報告がみられる. また，7）予後良好であることがしられており，本症の非切除例の平均生存期間は13カ月[3]であり，治療なしに3年間生存した症例も報告されている[9]. しかし，このような特徴的な臨床像があるにもかかわらず，非常にまれな疾患であるため術前診断が困難なことが多い. 術前診断に吸引細胞診が有用であったとの報告もみられる[8]. 本症例はこれらの病理学的および臨床的特徴を完全に備えていたにもかかわらず患者生存中はFLCの診断はえられていない.

表2　肝のfibrolamellar carcinomaの種族別，地域別分類

地域	種族			
	白人	黒人	黄色人	不明
アメリカ	61	6	1	53
ヨーロッパ	−	−	−	19
アジア	−	−	2	2

文献：1）2）3）4）5）6）7）8）9）13）14）16）

本症例は手術時，8cm大の腫瘍がありリンパ節転移が陽性であったため，切除を施行せず術後に動注化学療法を行い，2年1カ月の生存期間をえた. しかし，いかに化学療法の効果があったとしてもこれほどの進行癌が2年以上生存した経験がないため，再度組織学的検討を行ったところ，はじめてFLCと診断することができた.

治療法としては，転移巣をふくめた外科的切除がもっとも有効であり，切除例の5年生存率は56%と良好である[3]. 本症例は再手術時本症の存在が念頭になかったため，肝門部リンパ節転移陽性ということで肝切除を断念して化学療法を行ったが，肝切除を施行すればより良好な結果が得られたのではないかと反省させられる.

今回，文献的検索にて得られた144例のFLCをまとめ，種族別，地域別に分類すると表2のごとくである. いわゆる黄色人種での発生は本症例を加えて3例のみである. またアジア地域からの報告はHsuらの2例[5]と吉田らの在日韓国人の1例[16]と自験1例の計4例だけである. また，Sumithranら[11]のマレーシアにおける313例のHCC剖検例においても，中島ら[10]のHCC 232例の剖検例の報告においてもFLCはみとめられていなく，わが国を含め東洋諸国にはみられないといわれていた[15].

アジア地域，ないし黄色人種に多いHCCの多くは肝硬変を併存しており，またHB virusと深い関連性がある[12]ことから考えると，FLCの病因と日本を含めたアジア地域に多い通常のHCCの病因とは違ったものではないかということも考えられる. 本症例が後日の検索によってFLCと判明したように，他にも通常の肝癌としてみすごされている可能性もあり，いままでの症例の注意深い見直しが必要ではないかと考えられる.

IV. ま と め

17歳の日本人，男子に発生した肝のfibrolamellar

carcinoma の1例を報告した．本症例は日本人として第1例目と考えられ，日本人にもこの種の肝癌が存在すること，本疾患の認識と過去の肝癌症例の見直しの必要性を強調した．

文　献

1) Craig JR, Peter RL, Edomondson HA et al: Fibrolamellar carcinioma of the liver: A tumor of adolescents and young adults with distinctive clinicopathologic features. Cancer 46: 372—379, 1986
2) Berman MM, Libbey NP, Foster JH et al: Hepatocellular carcinoma: Polygonal cell type with fibrous stroma: An atypical variant with a favorable prognosis. Cancer 46: 1448—1455, 1980
3) Soreide O, Czemiak A, Bradpiece H et al: Characteristics of fibrolamellar hepatocellular carcinoma: A study of nine cases and a review of the literature. Am J Surg 151: 518—523, 1986
4) Vecchio FM, Fabiano A, Ghirlanda G et al: Fibrolamellar carcinoma of the liver: The malignant counter part of focal nodular hyperplasia with oncocytic change. Am J Clin pathol 81: 521—526, 1984
5) Hse H-C, Sheu J-C, Lin Y-H et al: Prognotic histologic feature of resected small hepatocellular carcinoma (HCC) in Taiwan: A comparison with resected large HCC. Cancer 56: 672—680, 1985
6) Paradinas FJ, Melia WM, Wilkinson ML et al: High serum vitamine B binding capacity as a marker of the fibrolamellar variant of hepatocellular carcinioma. Br Med J 285: 840—842, 1982
7) Friedman AC, lichtenstein JE, Goodman Z et al: Fibrolamellar hepatocellular carcinoma. Radiology 157: 583—587, 1985
8) Suen KC, Magee JF, Halparin LS et al: Fine needle aspiration cytology of fibrolamellar hepatocellular carcinoma. Acta Cytol 29: 867—872, 1985
9) Lack EE, Neave C, Vawter GF: Hepatocellular carcinoma: Review of 32 cases in childhood and adolescence. Cancer 52: 1510—1515, 1983
10) Nakashima T, Okuda K, Kojiro M et al: Pathology of hepatocellular carcinoma in Japan: 232 consecutive cases autopsied in ten years. Cancer 51: 863—877, 1983
11) Sumithran E: Fibrolamellar carcinioma of the liver. Am J Clin Pathol82: 633—634, 1984
12) The liver cancer study group of Japan: Primary liver cancer in Japan. Cancer 54: 1747—1755, 1984
13) Wetzel WJ, Costin JL, Petrino RL et al: Fibrolamellar carcinoma: Distinctive clinical and morphologic variant of hepatoma. South Med J 76: 796—798, 1983
14) Fransis IR, Agha FP, Thompson NW et al: Fibrolamellar hepato carcinoma: Clinical, radiologic and pathologic features. Gastrointest Radiol 11: 67—72, 1986
15) 中島敏郎，神代正直：肝細胞癌—病理アトラス，東京，ショプリンガーフェラー東京株式会社，1986, p1—3
16) 古田和彦，小林　進，宮本　栄ほか：肝臓の Fibrolamellar Carcinoma の1例．日外会誌　87: 1485—1489, 1986