日消外会誌　20（11）：2631～2634，1987年

兄妹に発症した先天性総胆管拡張症の治験例

三豊総合病院外科
伊達　学　杉本　誠起　川崎　祐徳
大屋　崇　後藤　有三

FAMILIAL CONGENITAL CYSTIC DILATATION OF COMMON BILE DUCT

Manabu DATE, Seiki SUGIMOTO, Sukenori KAWASAKI, Takashi OHYA and Yuzo GOTO
Department of Surgery, Mitoyo General Hospital

索引用語：先天性総胆管拡張症，膵胆管合流異常

はじめに

先天性総胆管拡張症 congenital cystic dilatation of common bile duct または先天性総胆管嚢胞 congenital choledochal cyst は比較的まれな疾患で1723年 Vater によりより初めて紹介され，1852年 Douglas が独立した疾患として報告した．本邦においては Sakuma[1]が1905年第1例を報告し，以後多数の報告が見られる．

本症の成因についてはいまだ定説はなく興味あるところである．

最近われわれは，拡張形態こそわずかに異なってはいるが，兄妹に発症するという本症を経験し，その成因を考える上でも非常に示唆に富む症例と考えたので，若干の文献的考察を加えて報告する．

症　例

症例1：7歳，兄．

主訴：心窩部痛．

家族歴：特記すべきことなし．

既往歴：特記すべきことなし．

現病歴：昭和52年5月，呕気，腹痛を訴え近医を受診し鎮痛剤の投与を受け軽快したがその後1カ月に1回程度の割りで腹痛を繰返し保存的治療を受けていた．しかし症状が軽快しなかったため昭和55年6月26日当院小児科に受診した．

入院時現症：体格中，栄養普通，脈拍72/分，整，緊張良，血圧100/60mmHg 貧血および黄疸はない．胸部および腹部では理学所見に異常はなく，腫瘤も触れない．

＜1987年6月8日受理＞別刷請求先：伊達　学
〒700　岡山市鹿田町2－5－1　岡山大学医学部第2外科

図1　腹部CT，軽度腫大した胆嚢の後方に拡張した総胆管を認める．

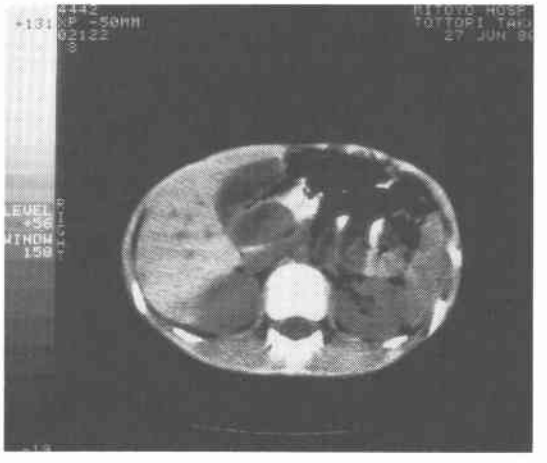

入院時血液検査：GOT 39IU/l，GPT 55IU/l，ALP 7.5U と軽度の肝機能障害および胆道系酵素の上昇を認めた．

腹部 computed tomography（CT）：やや腫大した胆嚢の後方に2.3×3.7cm の拡張した総胆管を認める．肝内胆管の拡張は認めない（図1）．

経静脈性胆管造影：胆嚢および総胆管の造影は比較的良好で，結石陰影はなく嚢胞状に拡張した総胆管を認める．総胆管下部の状態は不明で膵胆管合流異常は指摘できなかった．

以上より Alonso-Lej 分類Ⅰ型の先天性総胆管拡張症と診断し，昭和55年7月28日手術を施行した．

手術時所見：総胆管の大きさは2.0×5.5cm で嚢状

図2　術中胆道造影．胆管と膵管がほぼ直角に合流する膵胆管合流異常を認める（　印）．

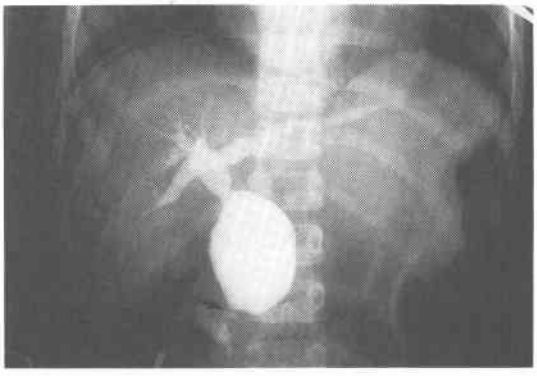

図3　病理組織像．一部粘膜の残存がみられるが筋層は全く欠如しており，腺管様構造もみられない（×100，HE染色）．

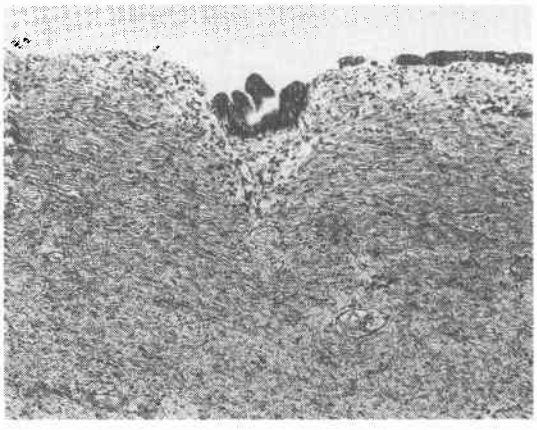

拡張を呈し，術中胆管造影にて左右肝内胆管の拡張はないが，胆管と膵管がほぼ直角に合流する膵胆管合流異常を認めた．胆摘および拡張した総胆管を切除し，総胆管空腸 Roux-Y 吻合を施行した（図2）．

病理組織検査：胆道壁は豊富な膠原繊維を持つ結合組織よりなり，軽度の細胞浸潤を伴う．一部粘膜の残存がみられるが筋層は全く欠如しており，腺管様構造もみられない（図3）．

症例2：10歳，妹．

主訴：心窩部痛．

家族歴：兄が先天性総胆管拡張症．

既往歴：昭和59年春ごろより心窩部痛があったが，自然に軽快していた．昭和60年3月ごろより呕気を伴う腹痛，発熱をきたしたため3月15日精査目的で当院小児科に入院．

図4　腹部CT．拡張した総胆管を認める．

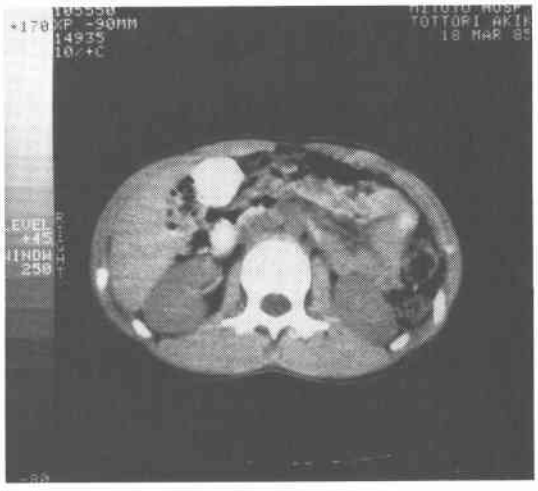

図5　経静脈性胆管造影．紡錘状に拡張した総胆管を認める．

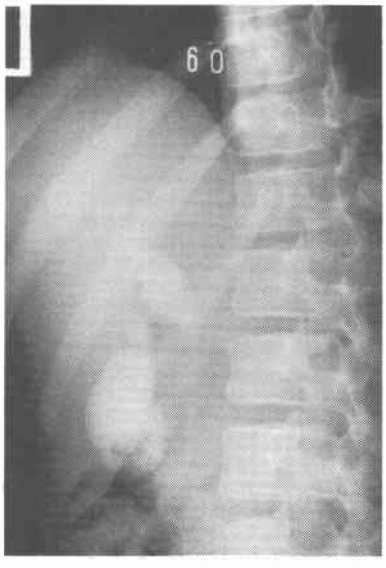

入院時現症：体格中，栄養良，脈拍102/分，整，緊張良，貧血および黄疸なし．胸部では胸骨右縁第3肋間に grade II の収縮期雑音を聴取する他は異常なく，腹部腫瘤も触れない．

入院時血液検査：ALP　11.5U，LAP　228U，amylase 193U と軽度の胆道系酵素と amylase の上昇を認めた．

腹部CT：拡張した総胆管を認めるが，肝内胆管の拡張はなく結石もない（図4）．

図6　病理組織像．内面上皮も比較的よく残存しており，結合組織中に腺管様構造の包埋がみられる（×100，HE染色）．

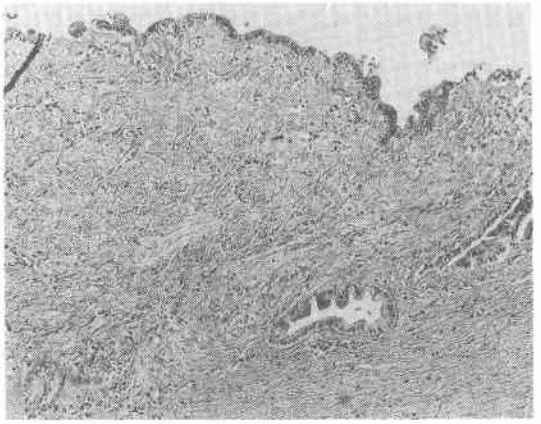

経静脈性胆管造影：胆嚢および総胆管の造影は良好で総胆管は1.9×4.5cmと紡錘状に拡張している（図5）．

以上より症例1と同様Alonso-Lej I型先天性総胆管拡張症と診断し，昭和60年4月3日手術を施行した．

手術時所見：総胆管径は2.0×3.0cmで紡錘型を呈す．胆摘後，胆嚢管部より胆汁を摂取し，同部より術中胆道造影を施行した．総胆管下部の状態は不明で膵胆管合流異常は指摘できなかったが，胆汁中amylaseは79,700Uと高値を示した．拡張した総胆管を切除し総胆管と空腸をRoux-Y吻合した．

病理組織検査：拡張部胆道壁は厚い結合織の層よりなるが，筋層も一部残存し，内面上皮も比較的保たれており，軽度の細胞浸潤を伴う．結合組織中に腺管様構造の包埋がみられ，その上皮にはPAS-Alcian-blue染色でPAS陽性に染まる物質を胞体に有する細胞が散見される（図6）．

考　察

先天性総胆管拡張症の分類に関しては，従来Alonso-Lejら[2]の分類が用いられてきたが，最近，経静脈性胆管造影および経皮経胆管造影などの診断技術の向上にともない，胆管の拡張形態も以前に比べてより複雑であることが判明した．本症例2のごとく円筒状拡張を呈す症例における手術適応の決定について，大川ら[3]は，膵胆管合流異常を証明することが必要であると述べ，小児においても積極的に直接胆道造影を行うことを推奨しているが，技術的にも限界があり，このような症例における手術適応，手術時期，および手術術式の決定は実際困難であるといえる．しかし，症例2における病理学的所見では，胆管壁内に腺管様構造がみられ，その上皮にPAS染色とAlcian-blue染色に異染性を有する物質が存在するということは，胆管上皮が破壊と修復を繰り返す過程の産物であると考えられ，胆道上皮の腸上皮化生を経て，ついには癌化に至る可能性があると推察されるため[4]，たとえ円筒状拡張を呈する症例においても，可及的早期に切除すべきであると考える．

さて，本症の成因については，先天的要因が第一義的に作用したものであることに異論はないようである．その先天的要因についてさまざまな仮説があるが，そのうち最近まで最も広く支持されてきたのが，四柳説[5]である．しかし，最近になり本症の病因論として最も注目されているのは，いわゆる膵胆管合流異常説である．この仮説は木積ら[6]により提唱されたのに始まり，Babbitt[7][8]は自験例7例の直接胆道造影より，膵管と胆管が乳頭部の括約筋機構のおよばないはるかに離れた部で合流する場合には，圧勾配により膵液が胆道内に逆流し，胆管壁のぜい弱性をじゃっ起し，胆管末端部は浮腫と繊維化のため狭窄し，ついには上部胆道の拡張をもたらすと考えた．わが国においても古味らはBabbittの仮説を原則的に支持するとともに，全国アンケート調査により本症における膵胆管合流異常が小児では87.4%，成人では70.9%と高率であったと報告している[9]．われわれの兄妹例においても，症例1では術中胆道造影で，症例2では胆汁中アミラーゼが高値を示すことより膵胆管合流異常があることは明らかである．しかし，合流異常が存在するにもかかわらず胆管の拡張をきたさない例があることや[10][11]，胆管の拡張形態に差異がみられること，さらには膵管と胆管の合流部よりわずかに離れた部位より上方に拡張がみられること[12]などを考え合わせると，本症の成因を膵胆管合流異常説のみで一元的に説明することは困難である．

一方，膵胆管合流異常説とともに重要視されている説に総胆管末端狭窄説がある．Spitzは新生子羊の末梢総胆管を結紮することにより，臨床例に類似した肝外胆管の限局性嚢胞状拡張の作成に成功したと報告し，宮野ら[12]も同様の実験を報告し胎生期あるいは生後早期のまだ総胆管の未熟な時期には通過障害のみにより，膵液の逆流なしに本症が発症する可能性が十分ありうると示唆している．また，安藤[13]は，胆管の拡張時期について発生学的見地より，本症では膵管系の背

側膵原基 dorsal pancreatic duct の領域にはみられないことから，腹側膵原基 ventral pancreatic duct が回転して背側膵原基に癒合する胎生6週以前に膵胆管合流異常をもたらす何らかの異常（大井ら[14]によれば総胆管 hepatic diverticlum 末端の形成不全とそれにともなう腹側膵の発育異常によると推察されている）が生じ，このことが胎生6週ごろから始まる総胆管の再開通を障害して下部胆管に狭窄をもたらし，胎生3～4カ月から始まる胆汁流出を阻害し，胆管壁の弾性繊維が未形成であるぜい弱な胎生期の胆管がわずかな圧力によっても拡張すると推察している．

いずれにせよ本症の成因として，先天的に生じたと考えられる総胆管下部狭窄および膵胆管合流異常が関与し，さらに膵液逆流，胆道の荒廃とこれに続く胆道修復が繰り返されこれらに誘発された感染などの後天的因子が加わって，臨床的にさまざまな形態を呈する本症を作りあげていると推察できる．

本症の家族内発生について従来の報告では Chiba ら[15]による姉妹例，秋山ら[16]による母子例の2家系をみるのみであるが，本症の成因として先天的因子も関与している可能性があり今後，本症に対して遺伝学的なアプローチが必要であると考えられる．

結　語

兄妹に発症した先天性総胆管拡張症の治験例を報告し，若干の文献的考察を加えた．

文　献

1) Sakuma S: Retension choledochal cyst. Okayama Med J 181：49—73, 1905
2) Alonso-Lej FM, Rever WB, Pessagno DJ: Congenital choledochal cyst, with a report of 2, and an analysis of 94 cases. Int Abs Surg 101：1—30, 1959
3) 大川治夫，高橋英世，横山　宏ほか：小児期における円筒状拡張症—診断と手術適応に関する問題点—．日小児外会誌　14：817—825, 1978
4) 古味信彦，宇高英憲，池田正道ほか：膵管胆道合流異常と胆道拡張症の上皮生化と発癌—治療面もり—．胃と腸　16：1177—1183, 1981
5) Yotsuyanagi S: Contribution to the aetiology and pathology of idiopathic cystic dilatetion of the common bile duct with report of three cases: A new aetiological theory based on supposed unequal epithelial proliferation at the stage of the physkological occulusion of the primitive choledochus. Gann 30：601—650, 1936
6) 木積一次，児玉琢四郎：輪胆管嚢様拡張の一例を述べて其成因に及ぶ．東京医誌　30：1413—1422, 1916
7) Babbitt DP: Congenital choledochal cysts: New etiological concept based ion anomalous relationships of the common bile duct and pancreatic bulb. Ann Radiol 12：231—240, 1969
8) Babbitt DP, Starshak RJ, Clemett AR: Choledochal cysts: Concept of etiology. Am J Roet 119：57—62, 1973
9) 古味信彦，宇高英憲：先天性胆道拡張症の小児例と成人例の対策．胆と膵　3：327—332, 1982
10) 安藤久実，伊藤喬廣，杉藤徹志：総胆管嚢腫状拡張を伴わない小児膵膜管合流異常．中沢三郎編．症例による胆道膵疾患の診断と治療．東京，医学図書出版，1983, p33—35
11) 安藤久実，伊藤喬廣，弥政洋太郎ほか：9年の経過後においても胆管の拡張程度に変化を来さなかった小児先天性胆管拡張症の一例．日臨外医会誌　44：145—148, 1985
12) 宮野　武，高橋　章，駿河敬二郎：先天性胆道拡張症の病因としての胆管膵管の合流異常に伴う狭窄について．小児外科　10：539—546, 1978
13) 安藤久実：先天性胆道拡張症における胆管拡張機序の研究．日外会誌　84：1174—1185, 1983
14) 大井　至，大橋正樹：膵胆管合流異常の発生学的考察．胆と膵　3：463—476, 1982
15) Chiba T, Ohsaki E, Uchida T et al: Congenital bile duct dilatation in sibilings. Z Kinderchir 32：188—191, 1981
16) 秋山高儀，永川宅和，前田基一ほか：母子に発生した先天性胆道拡張症．胆と膵　7：905—910, 1986