日消外会誌　20（11）：2635～2638，1987年

閉塞性黄疸を伴った好酸球性胆嚢胆管炎の1例

埼玉医科大学第1外科，同第1病理*
田口　泰　鋤柄　稔　山崎　達雄
古賀　和美　片山　勲*　尾本　良三

A CASE REPORT OF EOSINOPHILIC CHOLANGIOCHOLECYSTITIS WITH OBSTRUCTIVE JAUNDICE

Yasushi TAGUCHI, Minoru SUKIGARA, Tatuo YAMAZAKI, Kazumi KOGA, Isao KATAYAMA* and Ryozo OMOTO
1st Department of Surgery and *1st Department of Pathology, Saitama Medical School

索引用語：好酸球性胆嚢胆管炎，閉塞性黄疸

I. はじめに

末梢血の好酸球増加を伴った好酸球性胆嚢胆管炎 eosinophilic cholangiocholecystitis（以下 ECC）は，きわめてまれな疾患であり，本邦および外国を含めて[1)~4)]，現在までに数例の報告をみるにすぎない．われわれは最近，上腹部痛にて発症し，経過中肝門部胆管の狭窄とそれによる閉塞性黄疸をきたし，開腹手術が施行された ECC の1例を経験したので報告する．

II. 症　例

患者：30歳，男．

主訴：上腹部痛．

家族歴：特記することなし．

既往歴：昭和57年に頸部リンパ節腫脹をきたし，他医にてリンパ節生検施行．好酸球性リンパ節炎と診断されている．

現病歴：昭和59年5月21日，強い上腹部痛出現したため当科外来受診．内視鏡にて胃粘膜の発赤を認め，急性胃炎と診断された．外来にて投薬を受けていたが，症状の改善をみないため5月24日に入院となった．

入院時現症：体格中，栄養良，血圧120/70，眼球強膜黄疸（－），眼瞼結膜貧血（－），頸部リンパ節を含めた表在性のリンパ節触知せず．胸部では特記することなし．腹部では心窩部に強い圧痛を認めた．肝脾は触知しなかった．

入院時検査成績：末梢血では貧血（－）白血球数も8,200/mm³と正常であったが，その分画にて好酸球23%と著明に好酸球増多を認めた．肝機能検査では，ALP の軽度上昇をみた以外特に問題はなかった．また他の血液，尿検査も異常はなかった（**表1**）．

表1　入院時検査成績

WBC		8200	E		23 %
RBC		4.32 ×10⁶	St.		3
Hb	(g/dl)	14.5	Seg.		45
Ht	(%)	41.8	Ly.		24
Plt		15.7 ×10⁴	Mon.		5
TP	(g/dl)	7.1	CREAT	(mg/dl)	1.3
Alb	(g/dl)	4.4	BUN	(〃)	11
A/G		1.6	Na	(mEq/l)	137
LDH	(mU/ml)	146	K	(〃)	4.8
GOT	(〃)	31	Cl	(〃)	101
GPT	(〃)	31	Ca	(mg/dl)	9.4
ALP	(〃)	125	S-Amylase	(IU/l)	105
γGTP	(〃)	45	U- 〃	(〃)	16
T-Bil	(mg/dl)	0.7	AFP	(ng/ml)	3.9
D-Bil	(〃)	0.1	CEA	(〃)	2.1
CHE	⊿pH	0.85	HBsAg		(－)
			HBsAb		(－)
			糞便中虫卵		(－)

入院後経過：入院後，胃粘膜保護剤にて様子をみていたが，入院7日後ごろより血清トランスアミナーゼ（GOT，GPT）が徐々に上昇し始め，入院9日後には300以上となった．トランスアミナーゼの上昇と相前後して，ALP，γ-GTP，さらには総ビリルビンも上昇し始めた．トランスアミナーゼ値は入院後11日ごろをピークに下降し始めたが，総ビリルビンはその後も上昇し，入院23日後の手術直前には15.9mg/dl とピークに達した．このうち直接ビリルビンが14.0mg/dl と大部分をしめ，閉塞性パターンを示していた（**図1**）．また，術前には肝も右肋弓下で約3横指触知するようになった．ビリルビンがピークに達したころの超音波検査では，肝内胆管の末梢での拡張と，その中枢側での

＜1987年6月8日受理＞別刷請求先：田口　泰
〒350-04　埼玉県入間郡毛呂山町毛呂本郷38　埼玉医科大学第1外科

狭窄を認めた．肝門部付近の実質は肝管狭窄部を中心に，低エコー域の部分が認められた．この所見は左葉に関しても同様であった．胆嚢（GB）壁はやや肥厚していたが，胆石や腫瘍陰影はなかった（図2）．入院後第14日の6月7日に左右の肝内胆管に対して，経皮経肝胆管造影（PTC）が施行された（図3）．左右の肝内胆管は中程度に拡張し，肝門部付近で著明な先細り狭窄像を認めた．しかし，中下部胆管には拡張がみられず，それより以下の造影剤の流れはスムースであった．

Computed tomography（CT）では，肝門部から左右の実質にかけてhigh densityでまだら状の陰影を認めた（図4）．一方，腹部血管造影では肝腫大に一致した太い肝動脈を認めたが，明らかな腫瘍血管などの異常はみられなかった．その後，PTCDチューブの自然抜去かつ黄疸の増強をみたため，昭和59年6月15日開腹手術が施行された．

手術所見：肝は肋弓下約5cmまで腫大していたが表面は平滑であった．胆嚢壁はやや白っぽく肥厚し，胆嚢頸部から総胆管さらには肝門部にかけて，胆道と周囲組織が腫瘍様に固く触知された．胆摘後，エコーガイド下に左右の肝内胆管に8Frのチューブを挿入し，外胆汁瘻を形成した．また固くなった総胆管壁の一部と肝の一部，および肝十二指腸間膜内のリンパ節の試切を行った．そして，肝内結節に対してはTru-cut針により生検を施行し，手術を終了した．

切除標本および病理組織所見：胆嚢の割面では，壁の肥厚が著明であった（図5）．組織学的には肥厚部に

図1　入院後経過

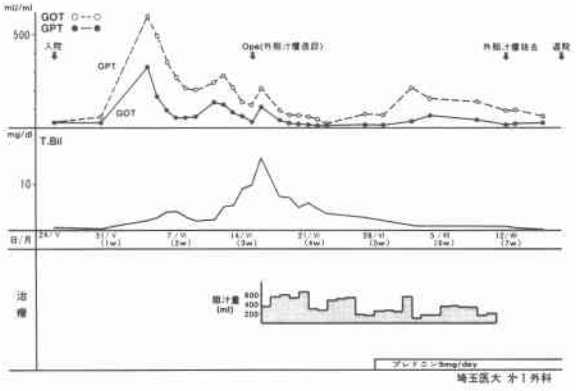

図2　超音波像．肝内胆管の末梢での拡張（⇄と，その中枢側での狭窄（▶）および肝門部を中心に低エコー域（▷）の部分が認められる．

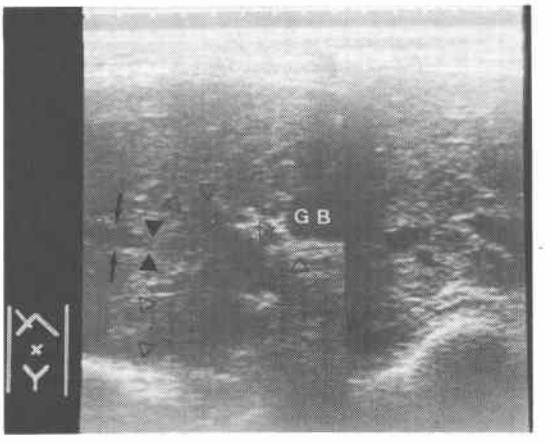

図3　PTC像．左右の肝内胆管は，中等度に拡張し，肝門部付近で著明な先細り狭窄像を認める．

右肝内胆管より造影　　左肝内胆管より造影

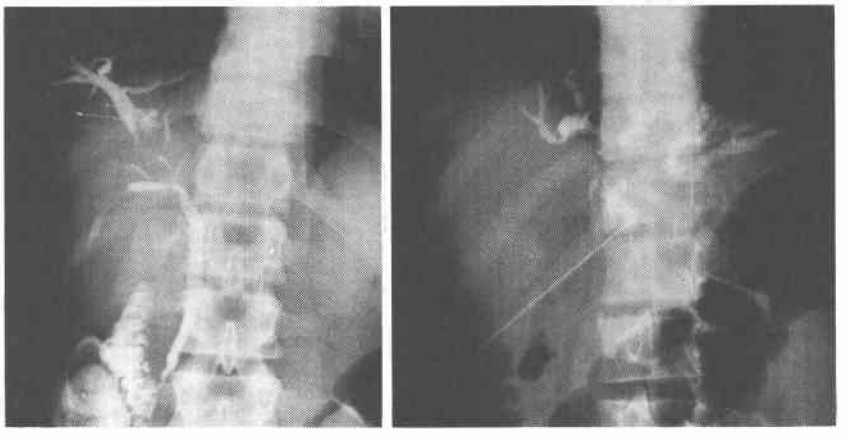

図4　CT 像．肝門部から左右の実質にかけて，high density でまだら状の陰影（▶）が認められる．

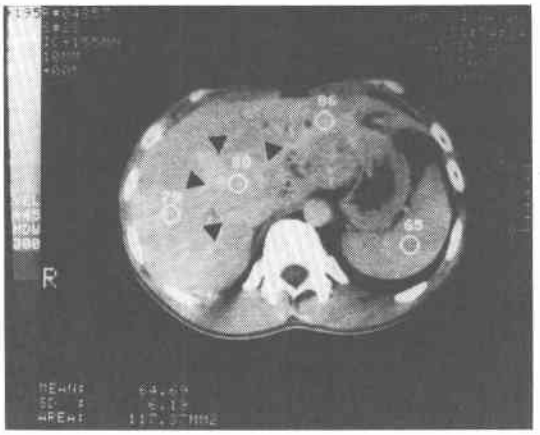

図5　胆嚢割面．著明な壁の肥厚がみられる．

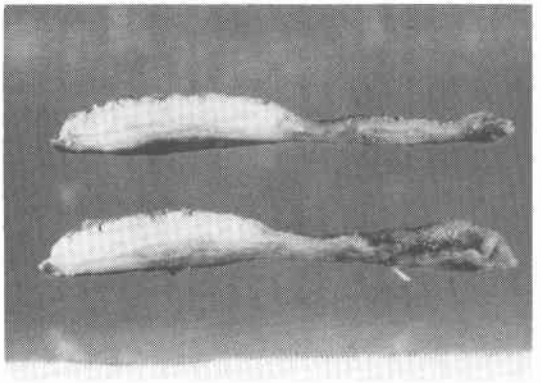

一致して，粘膜下～筋層内に著明な好酸球の増殖を認めた(図6)．総胆管壁や肝実質にも同様に強い好酸球浸潤が認められた．しかし，肉芽腫の診断根拠となる組織球の増殖はなく，ECC と診断された．

術後経過：術直後よりドレナージチューブから胆汁がよく排泄され，術後早期のプレドニン（5mg/日）使用と相まって，総ビリルビンとトランスアミナーゼの速やかな改善をみた(図1)．術後第26病日にドレナージチューブより造影をしてみたが，胆管の狭窄はほぼ消失していた（図7）．術後第27病日にドレナージチューブを抜去し，第50病日に退院となった．

なお，本例は退院から1年半後，ステロイド剤投与を中止していたが，再び腹痛発作がみられたため，その時初めて内視鏡下胃粘膜生検が施行された．しかし，胃粘膜には好酸球の増多は認められなかった．

図6　病理組織像．粘膜下から筋層内に著明な好酸球の浸潤を認める．

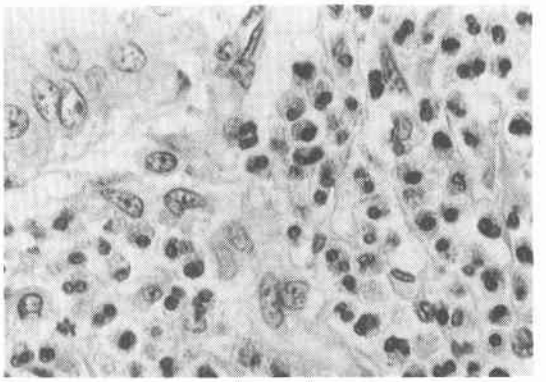

図7　術後第26病日の造影所見．胆管の狭窄はほぼ消失している．

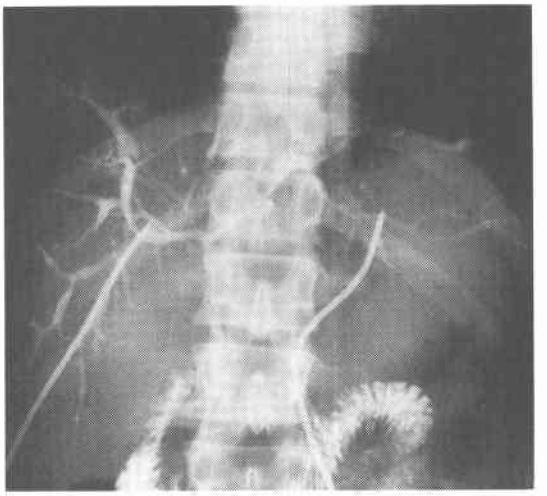

III. 考　察

組織球と好酸球の両者の増殖を伴う，いわゆる好酸球性肉芽腫の報告[5)6)]は決してまれではないが，好酸球のみの増殖を特徴とする ECC の影響は少なく，本邦，欧米を含めて，われわれが調べた限りでは，今回の症例を含めて5例のみである[1)~4)]．

本症と好酸球性肉芽腫との関係については，その一亜型とするものもあるが，はっきりしたことはわかっていない．本症の本態あるいは原因についてはアレルギー説を唱える者もあるが[2)7)]，今のところは不明といわざるをえない．

ここで，ECC の5例をまとめてみた(表2)．5例の年齢は30～60歳（平均41.2歳）と全例30代以上の者で

表2　本邦および外国での報告例

症例 / 報告	性	年令	腹痛	黄疸	好酸球増多（末梢血液）	好酸球増多（組織）			
						胆嚢	総胆管	肝	消化管
Ureles AL 1961 (USA)	♂	31	●	(−)	●	●	／	／	●
Rebhum J 1974 (USA)	♂	60	●	(−)	●	●	／	●	／
Kerstein M.D. 1976 (USA)	♀	42	●	(−)	●	●	／	／	●
渡　辺 1984 (新潟大)	♀	43	●	●	●	●	(−)	●	／
著者ら 1984 (埼玉医大)	♂	30	●	●	●	●	●	●	／

●：有
(−)：無
／：不明

埼玉医大 第一外科

ある．男女比は3：2であった．末梢血の好酸球増多は5例において認められている．おもしろいのは，全例腹痛でもって発症していることである．この腹痛の原因としては，胆嚢炎のほかに胃や小腸への好酸球浸潤が幾分は関与しているものと思われる．われわれの例では，内視鏡で急性胃炎と診断され，粘膜の発赤を特徴とした．本症例では，初回発作時には胃腸管の生検はなされていないが，既報の4例中2例においては，胃あるいは小腸に好酸球の浸潤が認められている．腹痛以外では黄疸がわれわれの例を含め，2例に認められている．総胆管壁の好酸球浸潤が組織学的に確かめられたのは，われわれの例のみであった．また肝においては，われわれの例を含めて3例において，好酸球浸潤が認められた．

全身的な疾患である本症に対する特殊な治療法はなく，ステロイド剤によって症状の改善を得ているのがふつうである[1)6)]．

われわれの症例では，外胆汁瘻造設を余儀なくされたが，早期から本症が念頭にあって，ステロイド剤を投与していればあるいは黄疸の軽減も得られたかもしれない．ただし，ステロイド剤を中止した場合，再燃しやすいといわれている．実際，われわれの呈示した症例においても手術から約1年半後にステロイド剤を中止したところ，腹痛をきたしたためステロイド剤の投与を余儀なくされた．われわれの症例では腹痛発作より2年前にすでに，頸部リンパ節生検で好酸球増多を，また末梢血でも好酸球増多を認めていた．

腹痛を訴える例で末梢血の好酸球増多を伴う場合や，リンパ節腫脹のみられる場合，本症も念頭におくべき疾患の1つと考える．

IV．まとめ

上腹部痛で発症し，経過中好酸球の胆管壁への浸潤増殖により，閉塞性黄疸をきたした1例を報告し若干の文献的考察を行った．

文　献

1) Ureles AL, Alschiaja T, Lodico D et al: Idiopathic eosinophilkc infiltration of the gastrointestinal tract, diffuse and circumscribed. Am J Med 30：899—900, 1961
2) Rebhum J: Systemic eosinophilic infiltrative disease. Ann Allegry 32：86—93, 1974
3) Kerstein MD, Sheahan DG, Gudjonsson B et al: Eosinophilic cholecystitis. Am J Gastroenterol 66：349—352, 1976
4) 渡辺俊明，野本　実，市田文弘ほか：肝・胆道系に好酸球浸潤を伴った閉塞性黄疸の一例．肝臓 25：21, 1984
5) Jones MB, Voet R, Pagani J et al: Multifocal eosinophilic granuloma involving the common bile duct. Histologic and cholangiographic findings. Gastroenterology 80：384—389, 1981
6) Evertt GD, Mitros FA: Eosinophilic gastroenteritis with hepatic eosinophilic granulomas. Am J Gastroenterol 74：519—521, 1980
7) Fox H, Mainwaring AR: Eosinophilic infiltration of the gallbladder. Gastroenterology 63：1049—1052, 1972