日消外会誌　20（11）：2639～2642，1987年

# Kasabach-Merritt 症候群を呈した乳児膵血管腫の1切除例

北海道勤医協中央病院外科
河島　秀昭　池上　淳　石後岡正弘　松毛　真一
高田　稔　山崎　左雪　高田　剛太　杉原　保
池田　由弘　細川誉至雄　清水　泰裕　平尾　雅紀

# A CASE REPORT OF INFANTILE PANCREATIC HEMANGIOMA WITH KASABACH-MERRITT SYNDROME

**Hideaki KAWASHIMA, Sunao IKEUE, Masahiro ISHIGOOKA, Siniti MATUGE, Minoru TAKADA, Sayuki YAMAZAKI, Gouta TAKADA, Tamotu SUGIHARA, Yoshihiro IKEDA, Yosio HOSOKAWA, Yasuhiro SIMIZU and Masanori HIRAO**
Department of Surgery, Hokkaido Kin-ikyo Chuo Hospital

**索引用語**：Kasabach-Merritt 症候群，膵血管腫

## はじめに

膵血管腫は非常にまれな疾患であり，本邦では自験例をふくめ7例の報告があるのみであり，Kasabach-Merritt 症候群（以後，K-M 症候群）を呈した膵血管腫では3例目である．われわれは手術的に膵血管腫を摘除し，K-M 症候群も治癒しえた1例を経験したので，若干の文献的考察を加えて報告する．

## I. 症　例

患児：生後3カ月，女児．

主訴：吐乳，点状出血，黄疸．

家族歴：特記すべきことなし．

現病歴：在胎週数35週，正常産で生下時体重2,520 g．新生児黄疸のため1日のみ光線療法をうけ，母乳栄養にて哺育された．生後第1週より，授乳後しばしば吐乳を認めており生理的呕吐と見なされていたが，生後10週より噴水様呕吐が頻繁となり，次第に黄疸，灰白色便，点状出血が出現し，生後12週で近医に入院した．入院時，血液検査上，軽度の貧血と著明な血小板減少を認め，さらに肝障害とビリルビン値上昇も認められた．肝シンチ，computed tomography（以下 CT）にて腹部腫瘍，肝血管腫を疑われ，生後13週で当院に転院となった．

＜1987年5月13日受理＞別刷請求先：河島　秀昭
〒065　札幌市東区伏古10条2－15－1　北海道勤医協中央病院外科

入院時現症：体重5,730g．皮膚は貧血様で，頸部を中心に体幹，両下肢に点状出血を認めた．眼球強膜は軽度に黄染し，眼瞼結膜は貧血様であった．咽頭に異常なく，表在リンパ節は触知しなかった．胸部理学所見は異常なく胸部X線写真で心胸郭比45%であった．腹部は平担で，肝は右季肋下で2横指触知され，表面平滑で弾性硬．脾は左季肋下で1/2横指触知された．浮腫はなく，神経学的にも異常はなかった．

入院時検査所見：**表1**に示すように軽度の貧血と著明な血小板減少および出血時間延長を認め，肝機能異常も軽度にみられた．骨髄像に異型細胞はなく，凝固系機能は正常であった．血沈は1時間値20mm，尿所見正常で，ウロビリノーゲンも正常範囲であった．

上部消化管造影では，十二指腸係蹄の拡大と下行脚の圧排を認めた（**図1**）．腹部超音波検査では後腹膜に腫瘍を認め（**図2**），肝シンチで占拠病変はなく，CT では膵と一致する位置に肝，腎，脾と区別される手拳大の充実性腫瘍を認めた（**図3**）．

入院後経過：入院後も血小板減少による出血傾向が持続し血小板輸血を施行した．腫瘍による消化管圧迫症状も認めたため，後腹膜悪性リンパ腫，間葉系腫瘍を疑い生後16週で手術を行った．

手術術式：膵体尾部切除および脾合併切除．

手術所見：腫瘍は膵体尾部より発生しており，腹膜炎による癒着が強かった．腫瘍は膵体尾部剝離面に及

表1　入院時検査所見

| Peripheral blood | | Blood chemistry | |
|---|---|---|---|
| RBC (/mm³) | 314×10⁴ | GOT (KU) | 130 |
| Hb (g/dl) | 9.9 | GPT (KU) | 48 |
| Ht (%) | 30.3 | LDH (WU) | 648 |
| WBC (/mm³) | 9600 | ALP (KAU) | 26.0 |
| st. (%) | 3 | t-bil (mg/dl) | 2.1 |
| seg. | 22 | d-bil (mg/dl) | 1.5 |
| eos. | 3 | γ-GTP (U) | 1265 |
| baso. | 1 | T. P (g/dl) | 6.0 |
| lymph. | 68 | Alb. (%) | 69.3 |
| mono. | 3 | $\alpha_1$ | 4.8 |
| PBC (/mm³) | 1.5×10⁴ | $\alpha_2$ | 10.6 |
| ESR (mm) | 20/46 | $\beta$ | 12.4 |
| Bleeding time | 9′30″ | $\gamma$ | 2.7 |
| Coag. time | 10′30″ | A/G | 2.26 |
| P. T (%) | 90 | HBs-Ag | (−) |
| APTT (sec) | 38 | AFP (ng/dl) | 1496 |
| fibrinogen (mg/dl) | 145 | CEA (ng/dl) | 2.5 |
| FDP (μg/dl) | <10 | U-VMA | (−) |

図1　上部消化管造影，十二指腸 loop の拡大を認める．

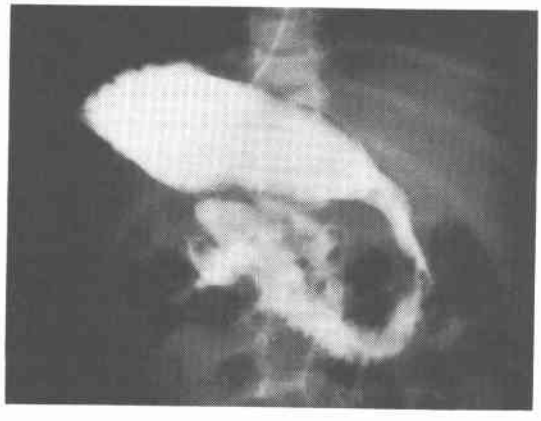

図2　腹部超音波検査．脾臓に接し腎の前方に腫瘍を認める（矢印部）

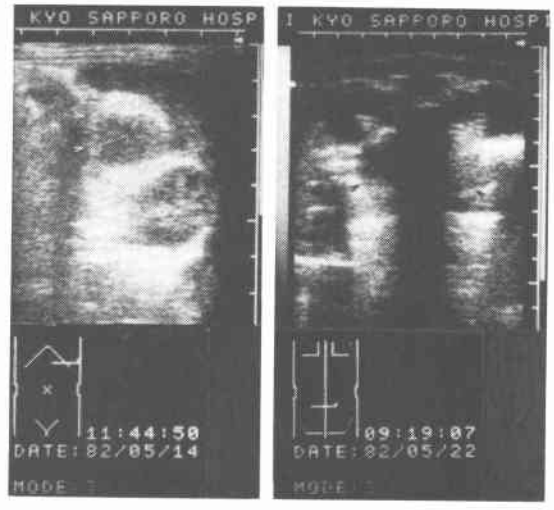


図3　CTscan，膵に一致する部位に腫瘍を認める．（矢印部）

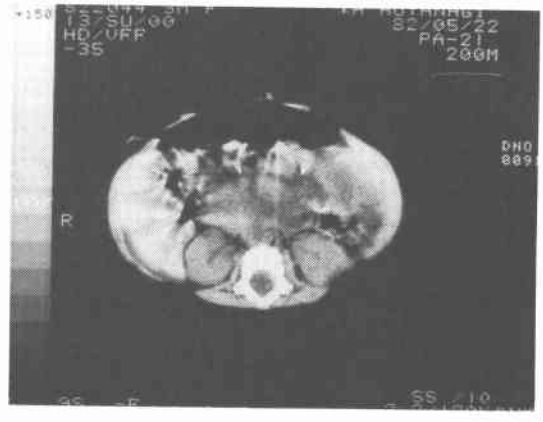


んでおり門脈前面に接していたが，膵頭部を残し，一塊に完全摘出できた．術中の迅速組織診断にて，血管腫の診断で悪性を否定しえたためリンパ節郭清は行っていない．術中の出血量は400cc であった．

病理肉眼所見：腫瘍は膵体部から尾部にかけて，拡張性に増殖しており，表面は膵被膜におおわれ，割を入れると多量の血液が，ゆう出した．脾門部に接する部分には膵実質が残存していた（図4）．

病理組織学的所見：図5，6に見られるように小さな血管網を増生する血管腫で，毛細血管単位の血管の新生増殖が著明であり，異型性は乏しい．膵尾部には正常組織が残存していたが，その間をはうように浸潤しており，capillary hemangioma と診断された．組織学的には血小板減少を裏付けるような血栓形成は見られなかった．

術後経過：手術後経過は順調であり，消化管圧迫症状は消失し，血小板減少による出血傾向も消失，肝機能と正常化した．摘出された腫瘍の病理組織像で，膵体尾部の剝離面に浸潤が及んでいるため，プレドニン2mg/kg を2週間，エンドキサン2mg/kg を1週間投与した．術後4年を経過するが，腫瘍の再発をみていない．

表2　膵血管腫の国内報告例

| | 報告者（発表年） | 年齢 | 性 | 部　位 | 大きさ | 組織診断 |
|---|---|---|---|---|---|---|
| 1 | 田中（1961） | 6カ月 | 男 | 膵頭部 | 4.5cm球形 | 毛細血管型血管腫 |
| 2 | 白壁（1966） | 26歳 | 女 | 膵尾部 | 鶏卵大 | 海綿状血管細胞腫 |
| 3 | 尾崎（1970） | 53歳 | 男 | 膵頭部 | 鶏卵大 | 硬化性血管腫 |
| 4 | 長尾（1981） | 2カ月 | 不明 | 不　明 | 不　明 | 毛細血管型血管腫 |
| 5 | 山田（1982） | 3週 | 不明 | 膵頭部 | 鶏卵大 | 不明 |
| 6 | 竹下（1983） | 66歳 | 女 | 膵頭部 | 手拳大 | 過誤腫性血管腫 |
| 7 | 自験例 | 3カ月 | 女 | 膵体尾部 | 手拳大 | 毛細血管型血管腫 |

図4　ホルマリン固定標本と模式図.

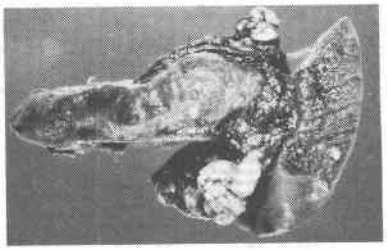

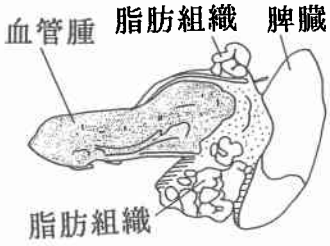


図5　組織標本の光顕像（弱拡大）

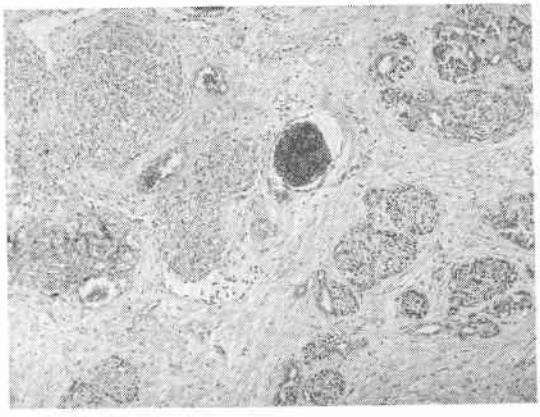

図6　組織標本の光顕像（強拡大）

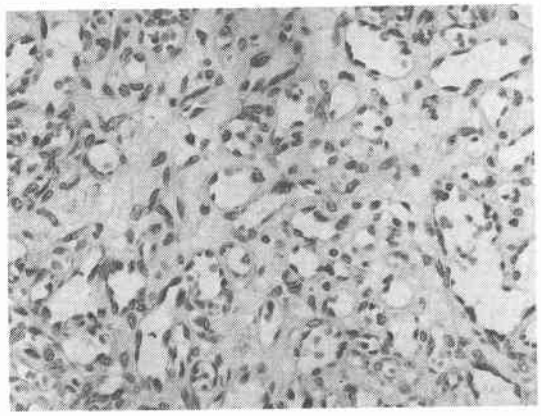

## II. 考　　察

膵血管腫は極めてまれな疾患であり，本邦では自験例を含め，7例の報告[1)~6)]があるのみである（表2）．小児の膵腫瘍のうちnon-functioning tumorは，自験例を含め国内外でわずか16例[7)]しか見られず，うち膵血管腫は，1973年にChappel[8)]の報告した症例を合わせて，自験例は5例目と思われる．

K-M症候群は血管腫，貧血，著明な血小板減少症を合併する症候群であるが，血管腫が内臓にあると，原因不明の貧血，血小板減少症と考えられるためか，その報告は非常に少ない．内臓原発の血管腫について言えば肝が好発部位であるが[9)]，K-M症候群の合併したものは少なく，膵血管腫より発生したK-M症候群は3例めである[5)6)]．

膵血管腫の症状は，成人では他の膵non-functioning tumorと同様，特に症状もなく腫瘤触知で発見されることもあるが，小児では5例中，自験例を含め4例までが黄疸を呈していた（1例は不明）．本症例ではほかに腫瘍による消化管の圧迫症状，著明な血小板減少による出血傾向を呈した．膵血管腫の術前診断はつきにくいが，超音波検査，CTscan，上部消化管造影などが行われ，特に確定診断には血管造影が有効であるが[10)~12)]，出血傾向のあるものでは難しいと思われる．

血管腫の治療法は，放射線療法やステロイド，化学療法などが試みられており[9)13)~16)]，特に放射線療法は皮膚の血管腫に対しては有効の様であるが，内臓発生のものでは診断が難しい上に，組織によっては効果が確実ではなく，膵血管腫で2例に行われているが[5)6)]，治療が長期に及ぶ上，放射線の副作用もあることから，特に小児や，圧迫症状のあるものではあまり有効な治療法とはいえないであろう．むしろ，切除可能であれば，あとえ小児例であっても積極的に手術すべきと考える．膵頭部のものは膵頭十二指腸切除，体尾部のものは部分切除が行われており[4)7)8)]，他の症例と同様，自験例も手術により，劇的に血小板は正常化し，黄疸や消化管症状も改善され，手術治療が極めて有効な治療法と考えられた．なお，本症例では膵体尾部の剝離面に腫瘍の浸潤が及んでいたため，念のためステロイドおよび化学療法を追加したが，4年経過した現在，再発はなく健全である．

## まとめ

K-M症候群を呈した乳児膵血管腫の1切除例を報告した．治療としては小児例であっても切除可能であれば，積極的に手術すべきと考える．

本論文作成にあたり，御指導，御協力下さいました勤医協札幌病院小児科の渡辺一彦先生に深謝いたします．

## 文献

1) 田中　昇，陳　維嘉，栗林宣雄ほか：胆道閉塞を示した乳児膵頭部毛細管型血管腫の1剖検例．医のあゆみ　37：365—366，1961
2) Shirakabe H, Nisizawa M, Higurasi K et al: Haemangioblastoma cavernosum of pancreas. 臨放線　11：405—409，1966
3) 尾崎秀雄，石井兼央，中村耕三ほか：膵頭部に発生せるHistiocyticの1例．日消病会誌　68：296—303，1971
4) 竹下　元，相内　晋，藤田　盂ほか：膵頭部血管腫の1例．画像診断　3：930—933，1983
5) 長尾　大：凝固異常を伴った巨大血管腫（Kasabach-Merritt症候群9．治療　63：849—854，1981
6) 山田兼雄，宮地良和，生駒雅昭ほか：Kasabach-Merritt症候群．小児外科　14：787—793，1982
7) 矢野博道，小林順一，富田哲生ほか：小児膵腫瘍の臨床．小児外科　17：1079—1087，1985
8) Chappel J: Benign hemangioendothelioma of th ehead of the pancreas Teated by pancreaticoduocenectomy. J Pediatr Surg 8：431—432，1973
9) 田村英子，長谷川博，柄川　順ほか：血小板減少を伴った巨大血管腫の2治験例．小児診療　29：65—70，1966
10) Colardyn F, Elewaut A, Velde EV et al: Hemangioma of thepancreas. Tijdschr Gastroenterol 15：260—267，1972
11) Ringoir S, Derom F, Colle R et al: Hemangioma of the pancreas. Gastroenterology 41：43—45，1961
12) Deutsch V, Adar R, Jacob ET et al: Angiographic diagnosis and differential diagnosis of islet-cell tumors. Am J Roentgenol 119：121—132，1973
13) 松山孝治，須田年生，塙　嘉之ほか：凝固異常を伴った新生児肝血管腫の1症例と本邦における小児血管性腫瘍報告例の集計．小児外科・内科　8：79—93，1976
14) 三浦靖徳，小川治夫，高橋泰生ほか：小児血管腫．小児診療　42：79—84，1979
15) 亘理　勉：Kasabach-Merritt症候群21例の症例を中心に．日小児外会誌　12：792—800，1976
16) 水入紘造，菅野茂雄，安部井徹ほか：肝血管腫の5症例，肝血管腫に伴うK-M症候群の本邦報告例の集計．肝臓　24：556—564，1983