日消外会誌　20（11）：2643～2646，1987年

上腸間膜静脈血栓症の4手術例

市立伊勢総合病院外科
山碕　芳生　　稲守　重治　　世古口　務
勝峰　康夫　　岩佐　　真　　中村　菊洋

FOUR OPERATED CASES OF SUPERIOR MESENTERIC VENOUS THROMBOSIS

Yoshio YAMAZAKI, Shigeharu INAMORI, Tsutomu SEKOGUCHI, Yasuo KATSUMINE, Makoto IWASA and Kikuhiro NAKAMURA
Department of Surgery, Ise Municipal General Hospital

索引用語：上腸間膜静脈血栓症，腸管壊死，抗凝固療法

はじめに

上腸間膜静脈血栓症は比較的まれな疾患であり，術前診断が困難で，術後再発率も高いため，その予後は不良とされている[1]．われわれは腹部超音波検査，腹部computed tomography（CT）検査が術前診断に有用であった1例を含め4例の上腸間膜静脈血栓症を経験し，いずれも救命しえたので術式の検討を加え報告する．

症　例

症例1：53歳男性，会社員．

主訴：腹痛，ショック．

家族歴：特記すべきことなし．

既往歴：前立腺癌にて，昭和55年2月26日，当院泌尿器科にて去勢術をうけ，外来にて女性ホルモン（HONVAN）投与中．

現病歴：昭和55年4月22日ころより腹部膨満感あり内科入院．1日数回の腹痛繰り返し，5月6日腹膜刺激症状出現．血圧74/49mmHgとショック状態をきたし外科転科．

現症：苦悶様顔貌，脈拍数140/分，体温38℃，腹部は全体に硬く膨隆し，腹膜刺激症状あり，腸雑音消失していた．

検査成績：白血球数38,900/mm³，Hct 33%，PT 82%，フィブリノーゲン145mg/dl，CPK 250IU/Lであった．

腹部単純X線所見：拡張する小腸ガス像あり，腹膜炎により敗血症性ショックを疑い緊急開腹術を行った．

手術所見：開腹するに血性腹水約1,000mlを認め，Treitz靱帯より150cm肛門側に約100cmにわたる腸管壊死があり，小腸間膜は肥厚し上腸間膜静脈枝に多数の血栓を認め，女性ホルモンによる上腸間膜静脈血栓症と診断120cmの腸切除の後，端々吻合を施行した．術後2日目，強度の腹痛と経鼻胃管より新鮮な血液の流出あり，血圧70/30mmHgとショック状態となったために再開腹するに，Treitz靱帯より40cm dl門側より前回手術吻合部に至る約100cmの腸管壊死あり，小腸110cm切除し端々吻合した．残存する小腸は約70cmとなった．術後直ちに抗凝固療法（ヘパリン1.5万単位/日）開始，1カ月後経口抗凝固剤に切り替え約2カ月投与．

術後経過：術後130日目に退院し，社会復帰していたが術後3年3カ月慢性腎不全にて死亡した．

症例2：53歳男性，漁師．

主訴：上腹部痛，吐血．

家族歴：特記すべきことなし．

既往歴：昭和25年胆嚢結石にて胆嚢摘除術，昭和52年総胆管結石摘出術．

現病歴：昭和55年7月15日ころより腹部膨満あり，20日より上腹部痛出現し当科入院．

現症：体格中等，貧血，黄疸なく，腹部は心窩部に圧痛が見られ，腸雑音は消失しているが腹膜刺激症状はなかった．

検査成績：白血球数5,700/mm³，Hct 44%，血小板数16.3×10⁴/mm³，PT 58%，HPT 60%であった．入

＜1987年5月13日受理＞別刷請求先：山碕　芳生
〒513　鈴鹿市神戸8—28—30　中勢総合病院外科

図1　初回手術術中写真：Treitz 靱帯より20cm 肛門側から70cm にいたる小腸壊死腸間膜肥厚を認めた（上）.
Second Look Operation 術中写真：初回手術吻合部より口側10cm，肛門側90cm にわたり小腸壊死がみられた（下）

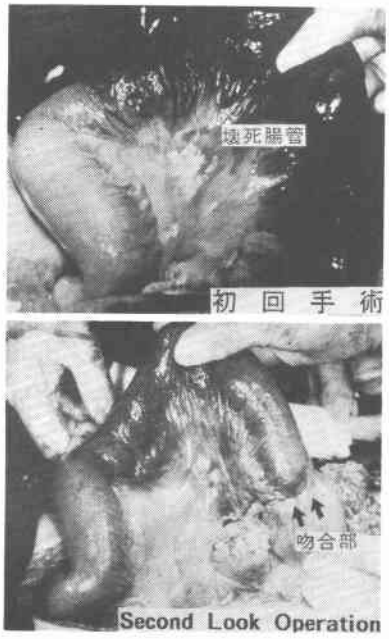

院2日目激烈な上腹部痛と吐血を来し手術施行.

手術所見：開腹するに血性腹水約200ml を認め，Treitz 靱帯より20cm の部分より肛門側へ70cm にわたる小腸壊死あり，小腸間膜は肥厚し静脈内に多発血栓を認め，上腸間膜静脈血栓症と診断，小腸を約100cm 切除し端々吻合した．術後直ちに抗凝固療法（ヘパリン1万単位/日）開始した（図1上）．症例1を考慮し腹部症状は認めなかったが，術後27時間目に second-look operation を施行．吻合部より口側10cm，肛門側90cm にわたり腸管に再発を思わあせる壊死を認め，小腸約120cm 切除した（図1下）.

術後経過：約3ヵ月間抗凝固療法を行い，現在術後6年2ヵ月元気に外来通院中である.

症例3：50歳女性，主婦.

主訴：左下腹部痛.

家族歴：特記すべきことなし.

既往歴：昭和50年6月ころより systemic lupus erythematosus（SLE）にてステロイド治療中.

現病歴：SLE，食道静脈瘤，多発性胃潰瘍にて当院

図2　A．腹部超音波像：0.8cm と小腸壁が肥厚
B．腹部CT 像：腸間膜の腫脹肥厚と小腸壁の肥厚

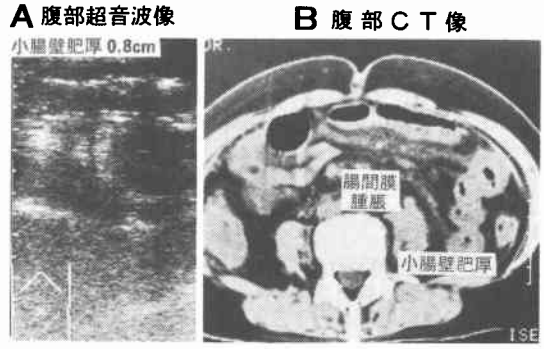

内科入院中，昭和60年1月22日起床時突然左下腹部痛来し，6時間後38.3℃の発熱，下血を生じ，軽度腹膜刺激症状を来した.

検査成績：白血球数900/mm³，赤血球数359×10⁴/mm³，Hct　34%，血小板数6.2×10⁴/mm³と pancytopenia を認めた．CPK 306IU/L，ZTT 17U，PT 55%，HPT 70%，ICG R15 15%，ATIII 20mg/dl であった.

腹部単純X線所見：症状発現2時間後，拡張する小腸ガス像が見られ，さらに16時間後の写真でも同部位に同様な小腸ガス像が認められ，いわゆる rigid loop sign と診断した.

腹部超音波所見：腹水所見はないが，0.8cm と肥厚する小腸壁を認めた（図2A）.

腹部CT 所見：腸間膜の腫脹および小腸壁肥厚を認めた（図2B）．以上より上腸間膜静脈血栓症を疑って発症後約20時間にて開腹した.

手術所見：大網などに門脈系のうっ滞怒脹をみるも，肝表面ははっきりした肝硬変像はなく，Treitz 靱帯より210cm の部位に約40cm の腸管壊死とその口側100cm，肛門側50cm に腸管壁の肥厚と腸間膜の腫脹を認めた．腸間膜根部を検するに，腸間膜動脈は拍動を触れ，静脈幹に多量の血栓を触知したが，門脈本幹の血栓は不明であった．門脈圧亢進症などにより second look　operation は困難と判断し，Treitz 靱帯より40cm 肛門側と，回腸部より40cm 口側を残し，220cm の小腸及び腸間膜を出来うる限り広範囲に切除し端々吻合し，Treitz 靱帯より10cm の部からロングチューブを吻合部まで挿入し術後再発に注意し術中よりヘパリンによる抗凝固療法を開始．術後3日目食道静脈瘤破裂による大量吐，下血を来し，肝不全兆候認めるも，

図3　術後腹腔動脈造影にて動脈相に異常はみられないが，静脈相にて門脈本幹の狭少化と cavernous transformation がみられた．

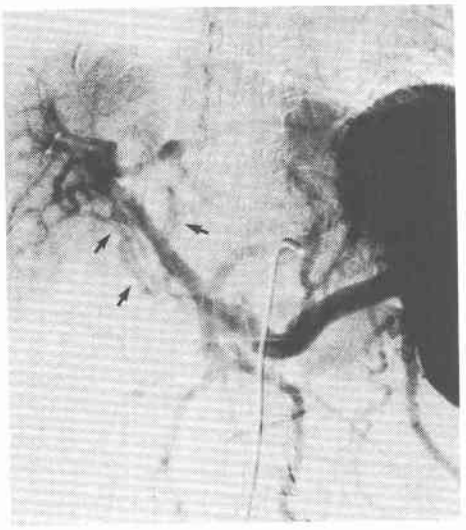

図4　術中エコーにて門脈本幹に血栓が認められた．術中エコー

積極的に内視鏡的硬化療法，肝不全対策を行い救命しえた．術後の腹腔動脈造影静脈相にて，上腸間膜静脈への造影剤の逆流及び遠肝性側副血行路の発達，門脈本幹の狭小化および cavernous transformation[2]がみられた（図3）．

肝生検像でも小葉構造はよく保たれ肝硬変の所見はなく，腸間膜の組織像では，静脈壁周囲に慢性炎症性変化および線維化を伴った静脈血栓を有していた．

術後経過：術後1年8ヵ月外来通院中である．

症例4：30歳男性，会社員．

主訴：上腹部痛．

家族歴，既往歴：特記すべきことなし．

現病歴：昭和60年9月10日ごろより喀痰を伴う咳嗽をきたし，去痰剤，感冒薬の投与を受けていたが，9月23日ころより上腹部痛および背部痛を来し，呕気や呕吐がみられ，9月27日腹痛精査のため内科入院．保存的療法を行うも，左上腹部を中心として腹部全体に広がる激痛が増強し，9月30日，外科転科となった．

理学的所見：体温37.7℃，苦悶様顔貌を呈し，腹部は軽度膨満し左上腹部を中心に全体に広がる腹膜刺激症状を伴う著明な圧痛が見られ，腸雑音は減弱していた．

検査成績：白血球数12,200/mm³，Hct 44%，血小板数12.7×10⁴/mm³，CPK 120IU/L であった．腹部単純X線，上部消化管透視，腹部超音波，腹部CTでも明らかな異常を指摘しえなかったが，臨床所見より急性腹症として緊急手術を施行した．

手術所見：開腹するに，黄色透明な腹水約200ml を認め，Treitz 靱帯より150cm の部より肛門側小腸が約40cm にわたり浮腫状に肥厚，暗紫色に変色し，壊死をおこしており，同部の腸間膜も著明な発赤腫脹を呈していたが，動脈性拍動は微弱ながら認められた．上腸間膜静脈血栓症と診断し，小腸約120cm 切除し端々吻合した．また，肝十二指腸間膜に沿って軽度ながら側副血行路の発達が認められ，術中超音波検査を行うと門脈本幹に血栓が認められた（図4）．上腸間膜静脈末梢よりチューブを挿入して行った門脈造影にても門脈血栓の存在がうかがわれ，cavernous transformation を呈する側副血行路を伴っていた．また，門脈圧は320 mm 水柱と高値を呈した．この上腸間膜静脈末梢より挿入したチューブよりヘパリン3,000単位投与しさらに術中よりウロキナーゼ240,000単位，ヘパリン3,000単位を点滴投与した．ロングチューブを胃体部前面より吻合部を越え10cm のところへ挿入した．

病理所見：小腸は貫壁性に出血壊死を認め，同部の腸間膜の静脈，毛細血管は著明に拡張し，静脈炎を伴う血栓形成が認められた．肝には小葉中心域に軽度の脂肪変性を認めるも線維化や硬変像は認められなかった．

術後経過：抗凝固剤として1日ヘパリン3,000単位，

表1　腸間膜静脈血栓症の4例

症例		1	2	3	4
年・性		53　男	53　男	50　女	30　男
主訴		腹　痛 ショック	上腹部痛 吐　血	左下腹部痛 下　血	上腹部痛
経過		15日間	8日間	20時間	7日間
診断		術　中	術　中	術　中	術　中 術中エコー 術中門脈造影
小腸壊死部位	初回手術	トライツ靱帯より 150cmから 100cm (120cm 切除)	トライツ靱帯より 20cmから 70cm (100cm 切除)	トライツ靱帯より 210cmから 40cm (220cm 切除)	トライツ靱帯より 150cmから 40cm (120cm 切除)
	再手術	トライツ靱帯より 40cmから 100cm (110cm 切除)	吻合部より 100cm (120cm 切除)		
原因		女性ホルモン		門脈圧亢進症	
抗凝固療法		再手術後ヘパリン 1.5万U/日 1カ月 Warfarin 0.5mg 隔日 2カ月	術後ヘパリン 1万U/日 3カ月	術中よりヘパリン 1万U/日 1カ月 Warfarin 1mg/日 3カ月	術中よりヘパリン ウロキナーゼ 術後12日目より Warfarin 3カ月
予後		3年3カ月 慢性腎不全死	6年2カ月 生　存	1年8カ月 生　存	1　年 生　存

ウロキナーゼ240,000単位を投与し再発予防につとめた．ロングチューブよりの出血や下血を認めず，術後抗凝固剤を漸減し，術後12日目から経口投与に切り換え術後3カ月間投与した．術後1年の現在元気に外来通院し経過観察中である（表1）．

考　察

上腸間膜静脈血栓症は1935年 Warren[3]により初めて記載された．その臨床所見は腹部膨満や上腹部痛を主訴として，数日のうちに悪心呕吐，下痢，下血，白血球増多，血清 CPK 高値がみられ腹膜刺激症状を呈して開腹術を受ける場合が多いが，これらの所見は腹部の種々の疾患に共通して見られるものである．最近では腸管壁や腸間膜の肥厚を超音波検査や CT 検査でとらえ，確定診断には超音波検査で拡張した上腸間膜静脈中に血栓像をとらえるか，造影 CT 検査にて central lucency を伴った濃染する上腸間膜静脈壁をとらえることの重要性が指摘されている[4)5)]．

治療は一般的に腸管切除，吻合が行われており，術中から抗凝固療法を施行し[6)]，再発防止に勤めなければならず，少しでも再発の兆候が見られたら，時を失せず再手術が必要である．絶対的な腸管の viability の判定法[7)]がないため second look operation の必要性を強調する報告[8)]もあるが，われわれはロングチューブを経管的に挿入しロングチューブやドレーンからの排液の性状や，腹部症状にて再発予知に務め注意しつつ術後管理を施行し良好に経過しえた．

まとめ

比較的まれな上腸間膜静脈血栓症の4例を経験しロングチューブ使用などにより再発を予知し積極的に治療し救命しえたことを報告した．

なお本論文の要旨は第71回日本消化器病学会，第215回東海外科学会総会にて発表した．

文　献

1) Jonathan S, Joaquin SA: Primary mesenteric venous thrombosis. Surg Gynecol Obstet 154: 205—208, 1982
2) Gibson JB, RIchards RL: Cavernous transformation of the portal vein. J Pathol Bacteriol 70: 81—96, 1955
3) Warren S, Eberhard TP: Mesenteric venous thrombosis. Surg Gynecol Obstet 61: 12—21, 1935
4) Van Gansbeke D, Avni EB, Delcour C et al: Sonographic features of portal vein thriombosis. Am J Roentgenol 144: 749—752, 1985
5) Alan R, Melvy K, paul MS et al: Mesenteric vein thrombosis: CT identification. Am J Roentgenol 143: 83—86, 1984
6) Jona J, CUmmins GM Jr, Head HB et al: Recurrent primary mesenteric venous thrombosis. JAMA 227: 1033—1035, 1974
7) 天野　洋, Hamilton SR, Bulkley GB: フローレッセン蛍光法による虚血腸管の予後判定に関する実験的研究．日外会誌　85: 56—64, 1984
8) Kohdadadi J, Rozenwajg J, Nacash N: Mesenteric vein thrombosis. Arch Surg 115: 315—317, 1980