日消外会誌　20（11）：2647～2650，1987年

^{99m}Tc-Pertechnetate 腹部スキャンにより術前に診断された成人 Meckel 憩室の1例

大阪大学第1外科
道清　勉　中尾　量保　宮田　正彦
橋本　創　津森　孝生　川島　康生

AN ADULT CASE OF MECKEL'S DIVERTICULUM DIAGNOSED BY ABDOMINAL SCANNING WITH ^{99m}TC-PERTECHNETATE

Tsutomu DOUSEI, Kazuyasu NAKAO, Masahiko MIYATA, Tsukuru HASHIMOTO, Takao TSUMORI and Yasunaru KAWASHIMA
The first department of surgery, Osaka University Medical School

索引用語：Meckel 憩室，^{99m}Tc-Pertechnetate，消化管出血

I. はじめに

Meckel 憩室は卵黄腸管遺残による小腸憩室であり，剖検例の0.3～1.7%に認められる[1)~5)]．大多数の症例は無症状に経過するが，合併症を起こして多彩な臨床症状を呈することもまれではない．また，ほとんどの症例は小児期に発症し，成人での発症は少ない．Meckel 憩室の術前診断は，特異的な所見を欠くため，従来，非常に困難とされてきた．われわれは^{99m}Tc-Pertechnetate を用いた腹部スキャン（以下 Tc スキャン）にてようやく術前診断しえた出血性 Meckel 憩室の成人例を経験したので，文献的考察を加えて報告する．

II. 症　例

患者：20歳，男性，大学生．

主訴：下血．

家族歴：特記すべきことなし．

既往歴：2歳4カ月のとき，腸重積症の診断で，開腹による徒手整復術を受けた．

現病歴：昭和52年5月，同年12月，昭和53年4月，同年5月の計4回，大量の鮮血便あるいはタール便，ならびに下痢を認めた．しかし，いずれの時点においても腹痛はなく，特に加療することなく，上記症状は1週間以内に消失した．昭和56年8月9日，5度目の下血ならびに下痢のため，当院第1内科に精査治療の目的で入院した．

入院時現症：身長167cm，体重63kg，栄養良好であるが，眼瞼はやや貧血様であった．体表リンパ節は触知しなかった．腹部は平坦，軟で，肝，脾および腫瘤を触知しなかった．しかし，心窩部から右下腹部に圧痛を認めた．直腸指診では異常は認められなかった．

入院時検査所見：検血で RBC $345\times10^4/mm^3$，Hb 10.9g/dl，Hct 30.5%と軽度の貧血を認めた．止血凝固機能，肝機能，腎機能に異常はなかった．

入院後経過：入院後もタール便，下血が持続し出血部位の確認のため消化管透視，内視鏡検査を施行したが，胃十二指腸ならびに全結腸に病変は認められなかった．上腸間膜動脈造影，下腸間膜動脈造影でも，造血剤の血管外漏出，pooling 像，あるいは異常血管などは認められなかった．H_2受容体拮抗剤，止血剤などによる保存的治療にもかかわらず，依然下血が持続するため，8月14日（入院6日目），Tc スキャンを行った．^{99m}Tc-Pertechnetate を3mCi 静注後6分には，膀胱影の右頭側に放射能の異常集積が認められ，25分後には最も鮮明に描出された（図1）．以上の臨床経過ならびに諸検査により，異所性胃粘膜を有する Meckel 憩室と診断して，昭和56年8月26日開腹術を行った．

手術所見：下腹部正中切開で開腹すると，腹水はなく，回腸末端より口側へ80cm の回腸側壁に，拇指頭大の憩室を認めた．憩室と腹壁との間に索状物はなく，mesodiverticular artery と考えられる小動脈が確認された．憩室を含めて回腸を楔状切除し，手術を終了

＜1987年4月15日受理＞別刷請求先：道清　勉
〒553　大阪市福島区福島1－1－50　大阪大学医学部第1外科

図1　腹部Tcスキャン．^{99m}Tc-Pertechnetate 3mCi静注後25分後に膀胱影の右頭側にアイソトープの異常集積（矢印）が最も鮮明に認められた．

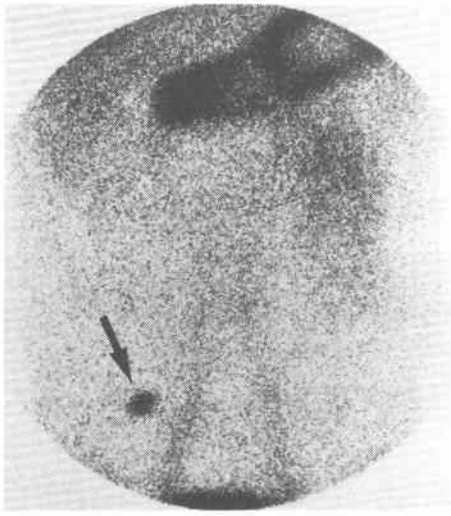

図2　術中所見．回盲部より80cm口側の回腸側壁に10×15mmの憩室と，mesodiverticular artery（矢印）を認めた．

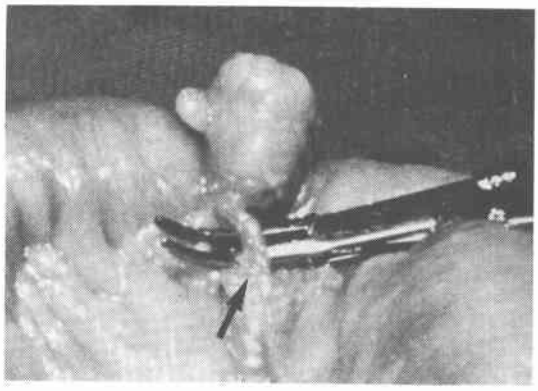

した（図2）．

切除標本の肉眼的所見：憩室粘膜には胃小窩が認められ，胃粘膜様であった．潰瘍は憩室粘膜にも，隣接する回腸粘膜にも認められなかった．

病理組織学的所見：憩室粘膜には，正常回腸粘膜の中に胃底腺類似の腺構造が混在していた．膵組織の迷入は認められなかった（図3）．

術後経過は良好で，術後8日目に退院した．術後4年の現在まで症状の再発ら認めていない．

図3　切除標本の病理組織学的所見（H-E染色，×100）．憩室粘膜は胃底腺類似の腺構造を有する．

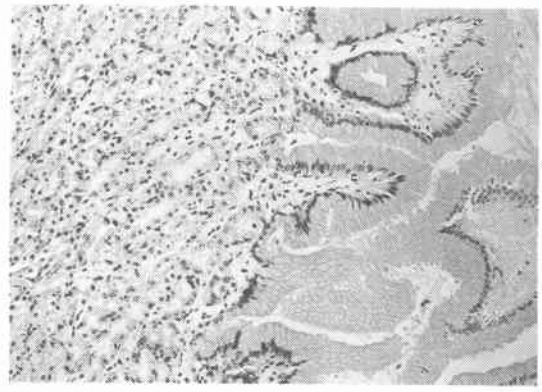

図4　Tcスキャンで術前診断されたメッケル憩室の本邦報告例の性別と年齢分布（1984年12月まで）

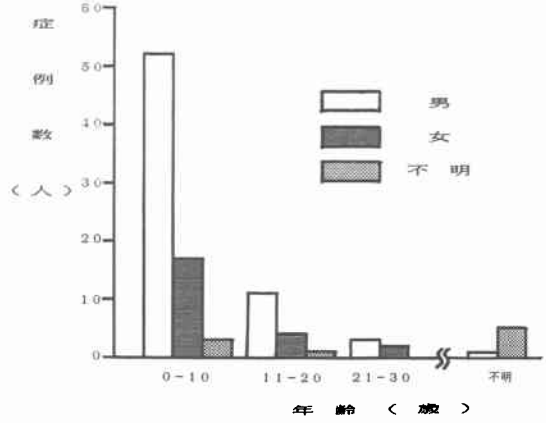

III. 考　察

Meckel憩室の経過中には腸閉塞，腸重積，憩室炎，出血などの合併症を生じることがあり，その多くは外科的治療を必要とする[6]．しかし，いったん合併症が生じても，憩室が小腸下部という従来のX線学的検査で診断の難しい部位に存在するため，術前診断は非常に困難であった．しかし，1970年，Jewettら[7]によって異所性胃粘膜を有するMeckel憩室に，^{99m}Tc-Pertechnetateが集積する事実が報告されて以来，術前診断しえたMeckel憩室の報告例が増加した．Yamaguchiら[6]によれば，1976年までに報告された症候性Meckel憩室583例中，術前にMeckel憩室と正診されたのは34例（5.8%）に過ぎず，このうち，1971年以降の診断例が31例で，診断方法ではTcスキャンが15例と最も多かった．

1984年12月までに本邦においてTcスキャンによって術前診断されたMeckel憩室は99例(自験例を含む)を数える．これらの症例の臨床的特徴，ならびにMeckel憩室の術前診断におけるTcスキャンの有用性について検討を加えた．

図4はその年齢分布を性別に示したものである[8)~11)]．0～10歳77%，11～20歳17%と95%は20齢以下の症例であった．しかし，21歳以上の症例も5例(5%)認めた．また，男女比は約3：1であった．自験例は20歳男性で，Tcスキャンで術前診断された報告例としては高齢に属する1例であった．

臨床症状について検討すると，全例に消化管出血が認められ，腹痛が11例に，下痢，呕吐がおのおの1例ずつに認められた．自験例は下血を主訴とし，下痢を合併していた．

Meckel憩室よりの出血は憩室内異所性胃粘膜による消化性潰瘍に起因する[12)]といわれているが，切除標本の肉眼所見で，潰瘍は記載の明らかな56例中53例(95%)に認められた．さらに潰瘍の認められた53例中25例(47%)では，潰瘍は憩室近傍の腸粘膜に存在し，そのうちの16例では異所性胃粘膜と腸粘膜の境界に潰瘍が存在した．

憩室の組織所見については，記載の明らかな79例全例に異所性胃粘膜を認めた．胃粘膜の種類に関して記載のある23例すべてに胃底腺を認め，5例において胃幽門腺が混在していた．自験例では，切除標本に潰瘍や瘢痕性病変を認めず，出血部位の確認はできなかったが，憩室粘膜が胃底腺類似の腺構造を含んでいること，また，術後に症状の消失したことなどからMeckel憩室の異所性胃粘膜に起因する消化性潰瘍からの出血と推測された．

ところで，TcスキャンでMeckel憩室と診断されるには憩室に異所性胃粘膜が存在することが必要条件となる．異所性胃粘膜は症候性Meckel憩室の30.6～62.0%[13)14)]に，そして出血性Meckel憩室に限れば，77.8～98.0%[12)15)]に認められるという．

しかし，異所性胃粘膜が存在するにもかかわらずTcスキャンで陽性とならない偽陰性例や，異所性胃粘膜がないのにTcスキャンで陽性像を呈する偽陽性例がある．

偽陰性例について，Friesら[16)]は，Meckel憩室12例中3例(25%)が偽陰性で，いずれも憩室粘膜に混在する異所性胃粘膜の量が正診例に比べて有意に少なく，著明な線維化を伴っていたと報告している．またBerguistら[17)]によれば，Tcスキャン施行後手術を行った33例中，偽陰性例は1例のみ(3.0%)であったという．その症例の偽陰性の原因として，著明な瘢痕化のため，憩室に正常の胃組織がほとんどなかったためと推論している．本邦では3例の偽陰性例が報告されているのみで，正診例99例の3.0%に過ぎない．

一方，偽陽性例について，Berquistら[17)]は前述の33例中偽陽性例は1例のみ(3.0%)であったという．そして，この偽陽性の原因は読影の誤りであったと述べている．さらに，文献上偽陽性の原因とされている腸重積，動静脈瘻，水腎症に対してTcスキャンを施行した結果，全例陰性であり，胃組織のないこれらの病変ではTcスキャンで陽性にならなかったと報告している．本邦での偽陽性例は2例[18)]のみで，正診例の2.0%に過ぎない．

以上のように，症候性Meckel憩室において，異所性胃粘膜が高率に存在し，また，偽陰性，偽陽性の症例が少ないことなどから，Meckel憩室の術前診断におけるTcスキャンの有用性は高いと考えられる．今回の99例のTcスキャン診断例の検討では，自験例のごとく他の方法で診断しえなかった症例は，詳細の明らかな53例中41例(77%)にのぼり，Tcスキャンの有用性が裏付けられた．

以上を総括すると，Tcスキャンは症候性Meckel憩室の術前診断に有用であることが確認された．また，Meckel憩室よりの出血例は小児に多い傾向が見られたが，自験例のように成人でも出血を主症状とするMeckel憩室があり，ルーチンの検査で原因不明の成人下血例に対しTcスキャンが有効であることが明らかとなった．

IV．おわりに

消化管透視，内視鏡検査，血管造影によって原因不明であった下血を主訴とする20歳の症例に，Meckel憩室を疑ってTcスキャンを施行し，術前にMeckel憩室と診断しえた．本邦におけるTcスキャンによるMeckel憩室の術前診断例99例を集計して臨床的特徴，Tcスキャンの有用性について検討を加えた．その結果Tcスキャンが小児ならびに成人の出血性Meckel憩室の術前診断上有効な検査であると考えられた．

本論文の要旨は昭和57年2月20日，第342回大阪外科集談会にて発表した．

文　献

1) Christie A: Meckel's diverticulum: A pathological study of 63 cases. Am J Dis Child 42:

544—553, 1931
2) Harkins HH: Intussusception due to invaginated Meckel's diverticulum: Report of two cases with a study of 160 cases collected from the literature. Ann Surg 98: 1070—1095, 1933
3) Hunt HL: Intestinal obstruction by Meckel's diverticulum with a report of six cases. Boston Med Surg J 191: 722—732, 1924
4) Jay GD, Margulis RR, McGraw AR et al: Meckel's diverticulum: A survey of 109 cases. Arch Surg 61: 158—169, 1950
5) Kittle CF, Jenkins HP, Dragstedt LR: Patent omphalomesenteric duct and its relation to the diverticulum of Meckel. Arch Surg 54: 10—36, 1947
6) Yamaguchi M, Takeuchi S, Awazu S: Meckel's diverticulum. Investigation of 600 patients in Japanese literature. Am J Surg 136: 247—249, 1978
7) Jewett TC Jr, Duszynski DO, Allen JE: The visualization of Meckel's diverticulum with 99mTc-pertechnetate. Surgery 68: 567—570, 1970
8) 樋口章夫, 服部泰章, 吉富錠二: ^{99m}TcO4 Abdominal Scanningにより診断されたメッケル憩室の1例. 日外室 51: 1051—1055, 1982
9) 小椋香苗, 沢田 淳, 楠 智一: 小児メッケル憩室11例の臨床的観察. 日小児会誌 86: 2143—2150, 1982
10) 平井信二, 川北 勲, 松本好正: 術前に小腸造影とTcシンチググラムにより確診しえたMeckel憩室の1例. 内科 52: 1147—1150, 1983
11) 重本弘定: メッケル憩室. 小児内科 16: 2057—2064, 1984
12) Rutherford RB, Akers DR: Meckel's diverticulum: A review of 148 pediatric patients, with special reference to the pattern of bleeding and to mesodiverticular vascular bands. Surgery 59: 618—626, 1966
13) Mackey WC, Dineen P: A fifty year experience with Meckel's diverticulum. Surg Gynecol Obstet 156: 56—64, 1983
14) Frederick PL, Johnson ET: Meckel's diverticulum in childhood: A review of 73 cases. Postgrad Med 34: 341—348, 1963
15) Weinstein EC, Cain JCM, ReMine WH: Meckel's diverticulum: 55 years of clinical and surgical experience. JAMA 182: 131—133, 1962
16) Fries M, Mortensson W, Robertson B: Technetium pertechnetate scintigraphy to detect ectopic gastric mucosa in Meckel's diverticulum. Acta Radio Diagn 25: 417—422, 1984
17) Berquist TH, Nolan NG, Stephens DH et al: Specificity of ^{99m}Tc-Pertechnetate in scintigraphic diagnosis of Meckel's Diverticulum: Review of 100 cases. J Nucl Med 17: 465—469, 1976
18) 吉本福市, 塩手章弘, 池田俊行: ^{99m}Tc-Pertechnetateにて術前診断したメッケル憩室の2例. 広島医 31: 1069—1071, 1978