日消外会誌　20（11）：2655～2657，1987年

下血を主訴とした小腸過誤腫の１例

順天堂大学第１外科，*同消化器内科，**同第１病理
佐藤　輝彦　鎌野　俊紀　東　昇　片見　厚夫
田村　順二　内田　敬之　菅野　勉　佐藤　徹也
松川　正明*　富岡　英則**　桑原　紀之**

A CASE OF SMALL INTESTINAL HAMARTOMA WITH MELENA

Teruhiko SATO, Toshiki KAMANO, Noboru AZUMA,
Atsuo KATAMI, Junji TAMURA, Takayuki UCHIDA,
Tsutomu KANNO, Tetsuya SATO, Masaaki MATSUKAWA*,
Hidenori TOMIOKA and Noriyuki KUWABARA****
The First Department of Surgery, Internal Medicine (Gastroenterology*)
and The First Department of Pathology**
Juntendo University, School of Medicine

索引用語：小腸腫瘍，小腸過誤腫

I. はじめに

小腸腫瘍は比較的まれな疾患である．今回われわれは下血を主訴とし，組織学的に興味ある小腸腫瘍を経験したので若干の文献的考察を加えて報告する．

II. 症　例

患者：49歳，男性．

主訴：下血．

既往歴：昭和57年，S状結腸ポリープにてポリペクトミー施行．

家族歴：特記すべきことなし．

現病歴：昭和58年８月，下血に気付き精査目的にて当科受診．

入院時現症：栄養状態良好．眼瞼結膜，眼球強膜に貧血，黄疸を認めず．胸部，腹部理学所見で異常認めず．

入院時検査成績：血液，生化学検査にて異常認めず．

胃・十二指腸X線検査：異常認めず．

注腸X線検査：異常認めず．

小腸二重造影：下部回腸に大きさ2.0×1.0cm大の表面平滑な粘膜下腫瘍を思わせる隆起性病変を認めた（図１）．

＜1987年５月13日受理＞別刷請求先：佐藤　輝彦
〒113　文京区本郷２－１－１　順天堂大学医学部第１外科

図１　小腸二重造影．2.0×1.0cm大の表面平滑な隆起性病変を認める（矢印）．

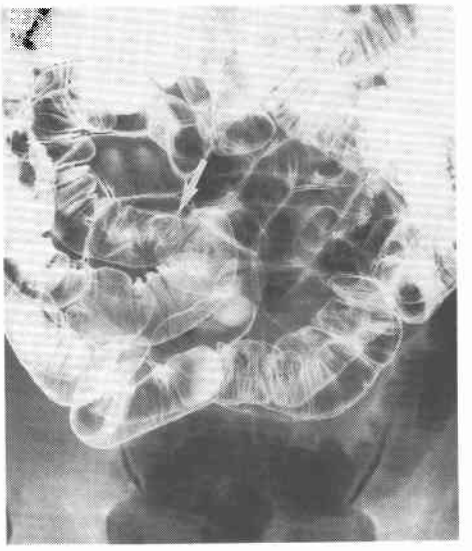

診断：小腸腫瘍．

手術：昭和58年９月13日施行．

手術時所見：回腸末端より約130cm口側，腸間膜対側の漿膜に白色隆起を有する病変を認め，約15cmの小腸部分切除，端々吻合術を施行した．なお腹水，リ

ンパ節腫脹を認めなかった．

切除標本：腫瘤の大きさは1.5×1.0×1.0cmの半球状隆起性病変で，硬さは弾性硬であった．腫瘤は正常粘膜に覆われ，粘膜面にびらん，潰瘍などは認められない（図2）．

病理組織学的所見：腫瘤はいちじるしく増生したheterotopic gland とそれを取り込んでhamartomatous に増生した平滑筋組織よりなっている．heterotopic gland の広がりはcrypt 直下よりほぼ垂直方向で，一部固有筋層を貫き漿膜下に達している．腺管上皮は腸腺窩上皮に類似し，Paneth 細胞，杯細胞を認める．これらの上皮に異型性はみられない．heterotopic gland を取り囲む間質には線維化がみられ固有筋層とは異なる平滑筋組織の増生を認める．以上小腸壁内に異所性に増殖した腺管を取り囲むように平滑筋の増生を伴っている点で，いわゆるmyoepithelial hamartoma に相当する病理組織像を呈している（図3）．

図2　切除標本．1.5×1.0×1.0cm 大の半球状腫瘤は正常粘膜に覆われ，粘膜面にびらん，潰瘍などは認められない．

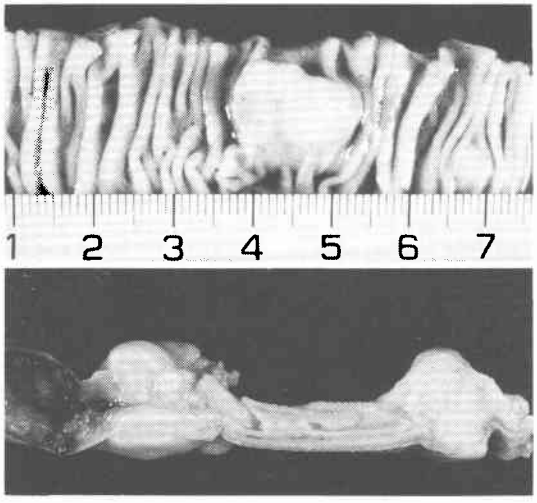

図3　病理組織学的所見．異所性に増殖した腺管を取り囲むように平滑筋組織の増殖を伴う，いわゆるmyoepithelial hamartoma の像を呈している．（H. E. 染色，×20）

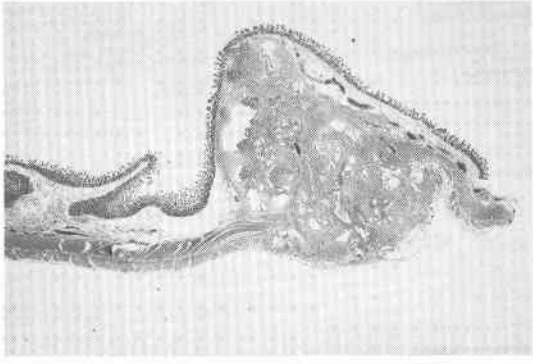

術後経過：良好で術後14日目に退院し，現在外来通院中である．

III. 考　　察

小腸は消化管中もっとも広い面積を占めるにもかかわらず，腫瘍発生の頻度は良性，悪性にかかわらず他の消化管に比べ極めて少ない[1)~3)]．小腸良性腫瘍に限って調べてみると，最近15年間（1970～1984年）に医学中央雑誌からわれわれの調べえた限りでは**表1**に示すごとくである．平滑筋腫が156例（37.4%）でもっとも多く，ついで脂肪腫76例（18.2%），血管腫35例（8.4%），神経系腫瘍26例（6.2%），迷入膵19例（4.6%），好酸球性肉芽腫16例（3.8%），線維腫15例（3.6%），リンパ管腫9例（2.2%），そして過誤腫4例（1.0%），その他・不明61例（14.6%）となっている．欧米でもWilson ら[4)]が小腸良性腫瘍（十二指腸を含む）を集計し，それを八尾らが空腸・回腸良性腫瘍にのみ限って集計し直しているが，それによると本邦とほぼ類似した結果である．

また，小腸腫瘍の症状をみると一般的には腹部膨満，腹痛，腫瘤触知，悪心，嘔吐，下血などを呈するが特

表1　本邦小腸良性腫瘍報告例（1970～1984）

平滑筋腫	156例(37.4%)
脂肪腫	76例(18.2%)
血管腫	35例(8.4%)
神経系腫瘍	26例(6.2%)
迷入膵	19例(4.6%)
好酸球性肉芽腫	16例(3.8%)
線維腫	15例(3.6%)
リンパ管腫	9例(2.2%)
過誤腫	4例(1.0%)
その他・不明	61例(14.6%)
計	417例

表2　本邦小腸過誤腫報告例（1970～1984）

No.	年齢	性別	部位	症状	治療	組織
1[7]	12歳	♀	回腸	腸重積	摘出	hamartomatous polyp
2[7]	13歳	♀	空腸	腸重積	腸切	hamartomatous polyp
3[7]	29歳	♀	回腸	腸重積	腸切	hamartomatous polyp
4[2]	49歳	♀	空腸	無症状	腸切	adenomyoma
5	51歳	♀	回腸	腸重積	腸切	adenomyomatous hamartoma
自験例	49歳	♂	回腸	下血	腸切	myoepithelial hamartoma

徴的な所見に乏しく，しばしば腸重積をきたし，急性腹症として原因不明のまま緊急手術される例も少なくない[1)~3)5)6)]．これからもわかるように小腸腫瘍の術前診断はしばしば困難であり，川井ら[7)]によれば良性腫瘍の術前診断率は約50％にすぎない．しかし，近年，小腸二重造影法[7)~9)]，小腸ファイバースコープ[7)8)10)]などの開発とともに質的診断の向上が認められるようになった．自験例も小腸二重造影法で小腸腫瘍であることを診断しえた．

小腸過誤腫についての報告は最近15年間に自験例を含めて6例をみるのみである(**表2**)．年齢は12～51歳で10歳代に2例，20歳代に1例，40歳代に2例，50歳代に1例となっている．性別では男性1例，女性5例であり，男性は自験例のみできわめてまれなものであるといえる．発生部位別では回腸4例，空腸2例である．臨床症状として腸重積が4例と多いのが注目されるが，自験例は下血を主訴としており，この点でもまれな症例といえる．治療として自験例と同じように腸切除術が4例に施行されている．また病理組織像としては自験例と同じいわゆるmyoepithelial hamartomaに相当するものと思われる．

IV．おわりに

下血を主訴として来院，切除し，病理組織学的にmyoepitherial hamartomaを呈したきわめてまれな小腸腫瘍の1例を経験したので若干の文献的考察を加えて報告した．

本論文の要旨は第26回日本消化器病学会大会（昭和59年10月千葉）において報告した．

文　献

1) 葛西洋一，秦　温信：小腸腫瘍．外科診療　22：657—662，1980
2) 横山育三，内田満國：小腸腫瘍．外科診療　18：639—647，1976
3) 穴沢貞夫，鈴木正弥，斉藤玻瑠夫ほか：小腸腫瘍について．癌の臨　21：19—27，1975
4) Wilson JM,Melvin DB, Gray G et al: Benign small bowel tumor. Ann Surg 181：247—250, 1974
5) 八尾恒良，日吉雄一，田中啓二ほか：最近10年間（1970—1979）の本邦報告例の集計からみた空・回腸腫瘍—II．良性腫瘍．胃と腸　16：1049—1056，1981
6) 高見元敞，木村正治，花田正人ほか：小腸腫瘍の臨床症状と発見へのアプローチー自験24例の分析と文献的考察．胃と腸　16：959—969，1981
7) 川井啓市，馬場忠雄，赤坂裕三ほか：わが国における小腸腫瘍の現況と展望．胃と腸　11：145—155，1976
8) 朝倉　均，渡辺　守，相磯貞和ほか：小腸腫瘍診断のための諸検査法の意義．胃と腸　16：999—1008，1981
9) 小林茂雄，西沢　護：小腸二重造影．胃と腸　11：157—165，1976
10) 川上富邦，白川和夫，中川　隆ほか：小腸疾患の内視鏡的診断．胃と腸　11：167—174，1976
11) 内山昌則，鈴木伸男，斎藤　博ほか：診断が困難であった小腸ポリープの1例．新潟医会誌　88：346，1974