日消外会誌　20（11）：2658～2661，1987年

小腸平滑筋肉腫の3切除例と本邦文献報告例224例の検討

三重大学第1外科
中浜　貴行　　小坂　　篤　　東　　俊策
野口　　孝　　川原田嘉文　　水本　龍二

TREE CACES OF LEIOMYOSARCOMA OF THE SMALL INTESTINE WITH REVIEW ON 224 CACES OF LEIMYOSARCOMA OF THE SMALL INTESTINE IN JAPAN

Takayuki NAKAHAMA, Atsushi KOSAKA, Shunsaku HIGASHI, Takashi NOGUCHI, Yoshifumi KAWARADA and Ryuji MIZUMOTO
1st Department of Surgery, Mic University School of Medicine

索引用語：小腸癌，小腸平滑筋肉腫

はじめに

小腸原発の平滑筋肉腫は比較的まれな疾患であるが，近年，消化管画像検査の進歩に伴いその報告例も増加している．最近10年2カ月間に教室では小腸（十二指腸を除く）平滑筋肉腫3例を経験しいずれも切除しているので報告するとともに，最近15年間の本邦文献から小腸平滑筋肉腫224例と小腸癌275例を集計し，両者の臨床的特徴を比較検討して報告する．

症　例

症例1：62歳，女性．

主訴：腹痛と腹部腫瘤．

家族歴，既往歴：特記すべきことなし．

現病歴：1981年6月ごろより腹痛が出現し，腹部腫瘤を触知したため本院婦人科に入院．

婦人科入院時理学的所見：貧血，黄疸なく，腹部では臍左側下方に弾性硬で可動性を有する手拳大の腫瘤を触知した．

検査成績：血液および生化学的検査成績はいずれも正常で，腹部単純撮影でも異常なかったが，超音波検査やCTは施行されなかった．入院2日後に突然腹痛が増強し，卵巣嚢腫茎捻転の疑いで婦人科で手術が施行された．

手術所見：卵巣には異常はなかったが，Treitz靱帯より30cm肛門側空腸に壁外性に発育した手拳大の腫瘍を認めたため当科が引きつぎ手術を施行．所属リンパ節を含めて腫瘍より口側並びに肛門側それぞれ10cmの部位で空腸を切離し，端々吻合にて再建した．

図1　症例1．62歳，女性：空腸腫瘍の切除標本．

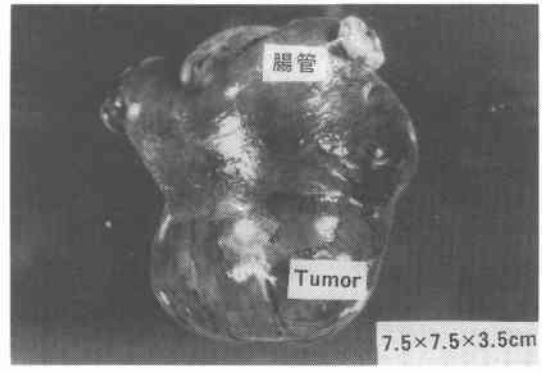

切除標本：腫瘍は空腸壁より腸間膜側へ壁外性に発育し，大きさ7.5×7.5×3.5cmで，割面では中心壊死を伴っていた（図1）．

組織学的所見：腫瘍は核異型の強い大型の核を持つ紡錘形細胞からなり，一部に核分裂像（10視野に7個）を認め平滑筋肉腫と診断された．リンパ節転移は認められなかった．

術後経過は良好で，術後14日目よりEndoxan　100mg/日の経口投与を行い，5年5カ月の現在再発の兆候なく健在である．

症例2：73歳，男性．

主訴：下腹部膨満感．

既往歴：心筋梗塞（入院7年前）．

＜1987年6月8日受理＞別刷請求先：中浜　貴行
〒514　津市江戸橋2－174　三重大学医学部第1外科

現病歴：1984年12月ごろより下腹部膨満感あり某医を受診．下腹部に小児頭大の腫瘤を指摘され1985年3月14日当科に入院．

入院時理学的所見：貧血，黄疸なく，腹部は下腹部が膨満し，臍下に弾性硬で小児頭大の表面凸凹不整でわずかに可動性を有する腫瘤を触知した．

検査成績：血液および生化学的検査に異常なく，腫瘍マーカーも正常であったが，心拍出量3.4l/min，心係数2.4l/min/m^{2}と心機能の低下が認められた．腹部画像検査についてみると，USおよびCTでは内部に中心壊死を伴った巨大な腫瘍を認め，上腸間膜動脈造影にて回結腸動脈末梢に腫瘍血管を認めたが，膀胱および尿管は圧排所見のみであった(図2)．以上より回腸原発の悪性腫瘍と診断し手術を施行した．

手術所見：回盲弁より50cm口側回腸より壁外性に発育した小児頭大の腫瘍を認めたが，肝転移や周囲との癒着はなく，所属リンパ節を含めて腫瘍より口側，肛門側それぞれに10cmの部で回腸を切離し，端々吻合にて再建した．

切除標本：腫瘍は回腸壁より腸間膜対側へ壁外性に発育し，大きさ16.5×10×7cmで，割面では中心壊死を伴っていた（図3）．

組織学的所見：腫瘍は異型の強い核を持つ紡錘形細胞が密に不規則に交錯し，核分裂も10視野に15個認められ平滑筋肉腫と診断された．リンパ節転移は認められなかった．

術後経過は良好で，Adriamycin 10mg，8回計80mg静注し，1年8カ月の現在再発の兆はない．

症例3：61歳，男性．

図2　症例2．72歳，男性：下腹部腫瘤のCT像．小児頭大の巨大な腫瘤を認め中心壊死を伴っている．

主訴：吐下血．

家族歴，既往歴：特記すべきことなし．

現病歴：入院2日前より突然吐下血をきたしショック状態となり某病院に入院．胃内視鏡検査にて出血点が確認されず，精査の目的で当科へ入院した．

入院時理学的所見：貧血著明で血圧は80/50mmHgと低下し，腹部は軽度膨満するも腫瘤を触知しなかった．

検査成績：血液検査で赤血球数244×10^{4}mm^3，Hct 22.1%と著明な貧血を認め，BUN 49mg/dl，creatinine 1.5mg/dlと上昇していたが，肝機能および腫瘍マーカーには異常は認めなかった．一方，腹部画像検査についてみると，腹部血管撮影で，空腸動脈第1枝末梢に3×3cm大の腫瘍濃染像と内部血管の不

図3　症例2の切除標本

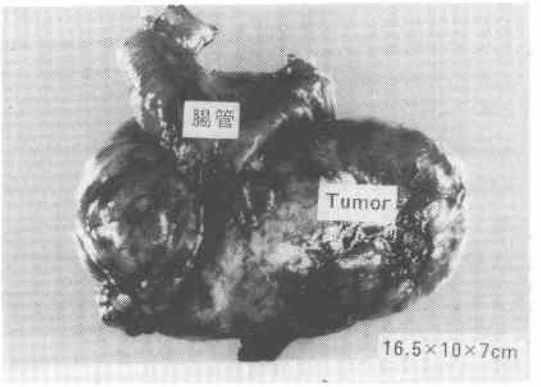

図4　症例3．61歳，男性：消化管出血，上腸間膜動脈造影．著明な腫瘍濃染像を認める．

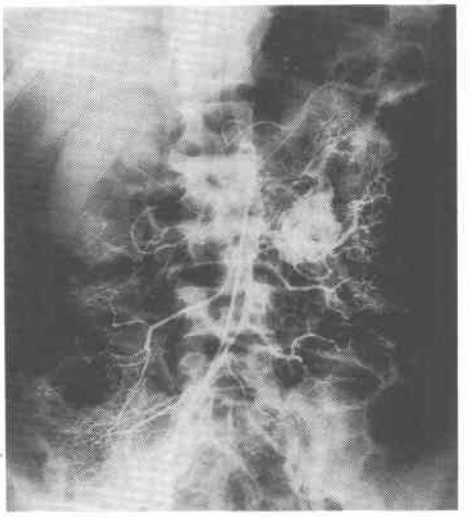

図5　症例3の切除標本．粘膜面にUl-IVの潰瘍を認める（矢印）．

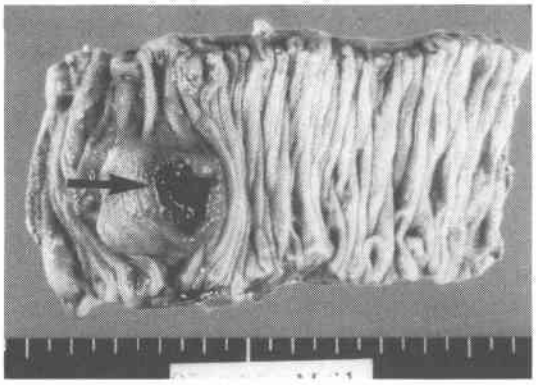

整が認められた(図4)．以上より小腸腫瘍からの出血と診断し緊急手術施行．

手術所見：Treitz靱帯より20cm肛門側空腸に壁外性に発育した鶏卵大，弾性硬の腫瘍を認め，所属リンパ節を含めて口側，肛門側それぞれに5cm，10cmの部で空腸を切離し，端々吻合にて再建した．

切除標本：腫瘍は，空腸壁より腸間膜対側へ壁外性に発育し，大きさ3×3×2cm，空腸粘膜面にはUl-IVの潰瘍を形成していた（図5）．

組織学的所見：腫瘍は，核の大小不同と異型性のある紡錘形細胞からなり，核分裂像は10視野に8個であり平滑筋肉腫と診断された．

術後経過は良好で，術後14日目よりEndoxan 10 mg/日の経口投与を行い，1年4カ月の現在健在である．

考　察

1．原発性小腸平滑筋肉腫の頻度：小腸平滑筋肉腫の頻度は全消化管悪性腫瘍中0.11～3.1%[1)2)]と言われているが，教室で最近10年2カ月間(1976．9～1986．11)に経験した消化管悪性腫瘍606例中，小腸平滑筋肉腫は3例(0.5%)であった．また食道や胃，大腸では圧倒的に癌腫が多かったのに対し，小腸では悪性腫瘍5例中癌腫2例（40%）平滑筋肉腫3例（60%）と平滑筋肉腫が多かった．

八尾ら[3)]の集計した本邦における小腸悪性腫瘍482例中，癌腫が178例，平滑筋肉腫は64例，その他240例と癌腫が多く，Jamesら[4)]が過去40年間の欧米文献から集計した小腸悪性腫瘍2,144例中でも癌腫1,002例，平滑筋肉腫421例，その他721例と癌腫が多かった．

2．原発性小腸平滑筋肉腫本邦文献報告例の検討，特に小腸癌との対比：われわれは1971年～1985年末までの15年間に本邦で報告された小腸平滑筋肉腫224例と同期間に報告された小腸癌275例とを対比し，それぞれの臨床的特徴について検討した．

図6　小腸癌と小腸平滑筋肉腫の年齢と男女比―本邦文献報告例の比較検討―(1971～1985)

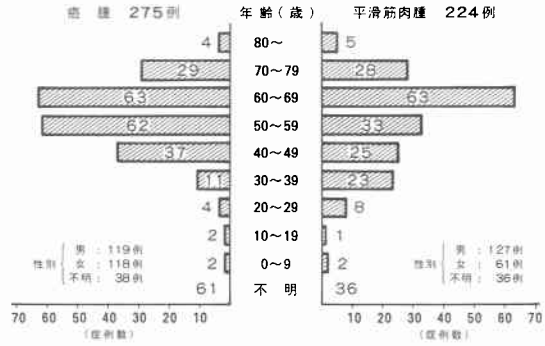

図7　小腸癌と小腸平滑筋肉腫の主症状―本邦文献報告例の比較検討―(1971～1985)

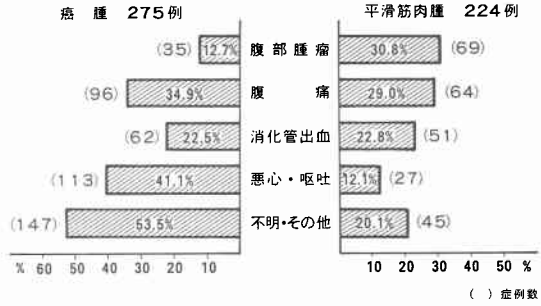

1）年齢，性差：小腸平滑筋肉腫の年齢は60歳台に最も多く，性別では男性127例，女性61例と男性が多かった．一方，小腸癌は50歳台および60歳台が最も多く，男性119例，女性118例であり性差を認めなかった（図6）．

2）主症状：小腸平滑筋肉腫では腹部腫瘤が69例（30.8%）と最も多く，ついで腹痛64例（29.0%），消化管出血51例（22.8%），悪心呕吐が27例（12.1%）であったのに対し，小腸癌では腹部腫瘤は35例(12.7%)と少なく，悪心呕吐が113例（41.1%）と最も多く，腹痛は96例（34.9%）と平滑筋肉腫よりやや高率であったが，消化管出血は62例（22.5%）で平滑筋肉腫と大差なかった．これらの主症状は，平滑筋肉腫では腫瘍増大による症状が主体をなしており，小腸癌では閉塞や狭窄による症状が特徴的と考えられた（図7）．

図8　小腸癌と小腸平滑筋肉腫の発生部位―本邦文献報告例の比較検討―(記載の明らかな症例のみ)(1971～1985)

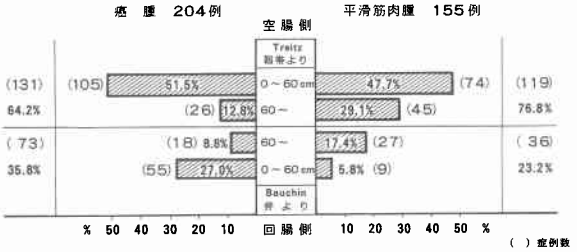

3）腫瘍発生部位：小腸平滑筋肉腫では，空腸側119例（76.8%），回腸側36例（23.2%）．小腸癌では，空腸側131例（64.2%），回腸側73例（35.8%）とともに空腸側に多かった．さらに，これらを空腸はTreitz靱帯，回腸ではBauhin弁からの距離で比較してみると，平滑筋肉腫ではTreitz靱帯より60cm以内に74例（47.7%）とその半数近くが口側空腸にみられ以後肛門側に向うに従って減少しBauhin弁より60cm以内の回腸が9例（5.8%）と最も少なかった．一方，小腸癌では，Treitz靱帯より60cm以内に105例（51.5%）と半数以上が口側空腸に認められたのは平滑筋肉腫と同様であったが，ついで平滑筋肉腫では最も少なかったBauhin弁より60cm以内が55例（27.0%）と多く，それより口側回腸が最も少なく小腸平滑筋肉腫と比較して特徴的と考えられた（図8）．

4）予後：小腸における平滑筋肉腫および癌腫の5年生存率は諸家によりそれぞれ30%，25%[5]或は44%，19%[6]などと報告されており平滑筋肉腫の方がやや良好である．Patrickら[7]は小腸平滑筋肉腫では，①病悩期間が1年以上，②リンパ節或は遠隔転移のないもの，③腫瘍径が9cm以下のものでは明らかに予後は良好で，これらすべてを満たした症例では5年生存率が89%ときわめて良好であると報告している．さらに組織学的に核分裂像の頻度も予後と関係が深く，10視野（400倍）に10個以上認めるものは予後不良といわれている[8]．またAwrichら[9]は小腸の平滑筋肉腫および癌腫の5年生存率はそれぞれ37.5%，26%であるが，リンパ節郭清などを含めた根治術を施行することによりそれぞれ50%の5年生存率を得ることができ，さらにAdriamycinやEndoxanなどの化学療法を併施すれば予後は一層向上すると述べており，われわれも症例1，3にEndoxan，症例2にはAdriamycinを投与し良好な結果を得ている．したがって小腸平滑筋肉腫に対しては，早期に発見し，積極的に切除するだけでなく，術後化学療法を併施することにより予後の改善が期待できるものと考えられた．

結　語

最近10年2カ月間にわれわれは3例の小腸平滑筋肉腫を経験したので報告した．いずれも所属リンパ節を含めて切除した後，化学療法を併施して術後1年4カ月～5年5カ月の現在健在である．さらに最近15年間に本邦で報告された小腸平滑筋肉腫224例および小腸癌275例を集計し，両者の臨床像や治療法ならびに予後などについて比較検討し，あわせて報告した．

文　献

1）川井啓市，馬場忠雄，赤坂裕三ほか：わが国における小腸疾患の現況と展望．胃と腸　11：145―155，1976
2）中神一人，二村雄二，弥政洋太郎：小腸悪性腫瘍の臨床像．消外　6：25―32，1983
3）八尾恒良，日吉雄一，田中啓二ほか：最近10年間（1970―1979）の本邦報告例の集計からみた空回腸腫瘍．胃と腸　16：935―941，1981
4）James MW, David BM, George FG et al: Primary malignancies of the small bowel. Ann Surg 180：175―179，1974
5）Terry AT, Raleigh RW: Primary tumors of the small bowel. Am J Surg 130：749―755，1981
6）沢田俊夫，武藤徹一郎，草間　悟：原発性小腸腫瘍．消外　4：499―505，1981
7）Patrick JP, Victor WF: Prognostic factors of 28 leiomyosarcomas of the small intestine. Surg Gynecol Obstet 155：197―202，1982
8）高木国夫，山本英昭：胃腸管平滑筋肉腫―50例の臨床的特徴について―．消外　5：1507―1513，1981
9）Awrich AE, Irish CE, Vetto RM et al: A twenty-ve year experience with primary malignant tumors of the small intestine. Surg Gynecol Obstet 151：9―14，1980