日消外会誌　20（11）：2662～2665，1987年

成人におけるHirschsprung病の5例
—Swenson変法とその術後成績—

天理よろづ相談所病院腹部外科
松末　智　柏原　貞夫　倉本　信二
武田　博士　田中　英夫　中村　義徳

HIRSCHSPRUNG'S DISEASE IN ADULTS: ITS CLINICAL PROBLEMS AND RESULTS OF SWENSON'S OPERATION

Satoru MATSUSUE, Sadao KASHIHARA, Shinji KURAMATO, Hiroshi TAKEDA, Hideo TANAKA and Yoshinori NAKAMURA
Abdominal Surgery, Tenri Hospital

索引用語：成人Hirschsprung病，Swenson手術

はじめに

小児期においては，Hirschsprung病は外科診断上確立されたプログラムを有す疾患[1)2)]の一つであり，治療成績も極めて安定したものになっている．しかしまれではあるが，高度の便秘を呈す成人の中にHirschsprung病（以下本症）と診断され外科的処置を受けた例が散見されるようになった[3)~8)]．したがって，高度の便秘を呈す成人患者の中には本症の存在も否定できず，臨床医は，本症の存在の認識とそれに続く正しい治療法を選択しなければならない場合がある．ところが，成人の本症の報告は散発的であり，確立された外科的疾患になっているとはいいがたい．

本院では5例の成人の本症を経験した．成人の本症に対する外科治療とその問題点について報告する．

補助診断法と手術術式

注腸透視：バルーン・カテーテルなどカテーテル類を使用せず，浣腸器で直接肛門より造影剤を注入して，巨大結腸，"narrow segment"の描出を行った．

直腸肛門反射試験：Double balloon catheterを用いて直腸内balloonの加圧による肛門括約筋の弛緩の有無を見た．

直腸生検：サドル・ブロック下に直腸壁の固有筋層までを採取した．標本はHematoxylin-Eosin染色により，Meissner神経節細胞の有無を検討した．

＜1987年6月8日受理＞別刷請求先：松末　智
〒632　天理市三島200　天理よろづ相談所病院腹部外科

図1　Swenson変法による成人のHirschsprung病に対する根治術．1：結腸，直腸の剝離は外膜に接して行う．矢印は剝離層を示す．2：手術完成図．

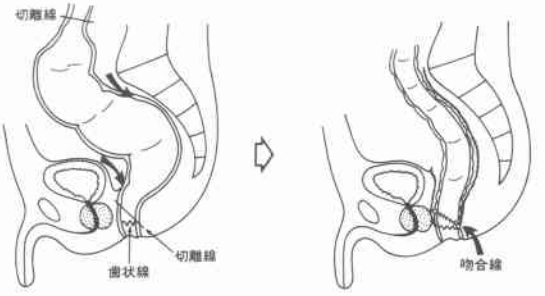

手術方法（Swenson変法[9)]）

先ず，拡張した腸管の口側より，結腸，直腸の剝離を開始する．この剝離は，骨盤内直腸周囲においては特に注意深く行い，結合織内の神経繊維のたとえ1本でも損傷しないという心構えが必要である．図1のごとく前壁は歯状線より約3cm，後壁は歯状線において吻合できるレベルまで剝離を行う．拡張腸管の切除後，口側腸管をpull-throughして肛門管と二層に縫合して吻合する．人工肛門を造設するか，否かは，拡張腸管のpreparationが十分可能かどうかにより決定する．

図2　症例2の来院時単純X線写真．1：胸腹部前後面写真．2：胸部側面写真．

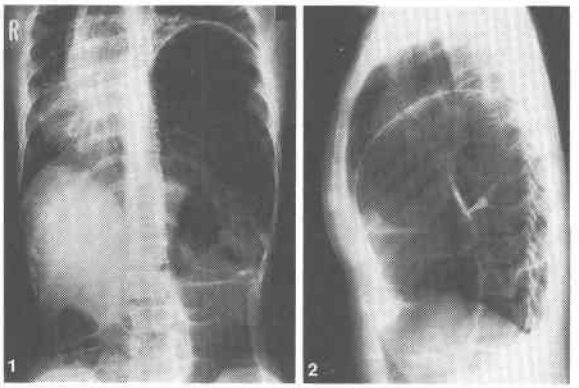

図3　症例5の注腸透視所見．矢印部で著明なcaliber changeを認める．1：後一前像，2：側面像．

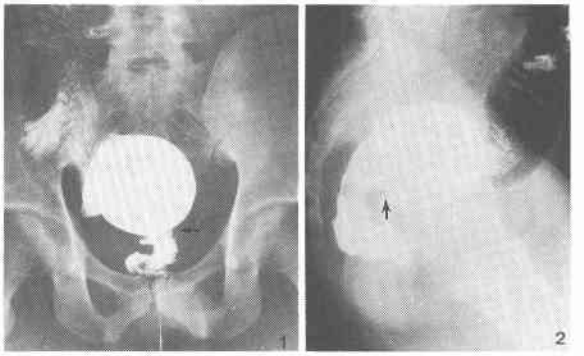

症　例

症例1：27歳の女性で，腹部膨満，腹痛，呕吐を訴えて来院した．日頃から高度の便秘状態（3～5日に1行）であった．19歳時，巨大結腸の軸捻転にてS状結腸切除術，20歳時括約筋切開術，25歳時，再度の巨大結腸軸捻転のため，横行結腸切除術と3度の手術を受けた既往がある．注腸透視にて巨大結腸が描出され，直腸生検で，aganglionosisを指摘された．Swenson変法により，上行結腸pull-through手術を受けた．aganglionic segmentは5cmであった．術後合併症なく，術後8年の経過後，排便回数は1日3行で，自然排便となっている．

症例2：48歳の女性で，呼吸困難，動悸，背部痛にて入院した．日頃から，慢性の便秘があった．腹部膨満は著明でなかったが，胸部，腹部X線写真にて，拡張結腸のために左横隔膜の挙上と縦隔の右側偏位が認められた(図2)．経肛門的に抜気をおこなえば，呼吸困難は劇的に改善した．注腸透視にて巨大結腸，narrow segmentを認めた．Swenson手術を受けた．aganglionic segmentは7cmであった．術後，縫合不全による一過性の瘻孔を認めた．手術後5年の経過後排便回数は1日2行で，呼吸困難の発生は全くなくなった．

症例3：22歳の女性で，乳幼児期より排便困難のために，入退院を繰り返し，“巨大結腸症”として保存的に治療されていた．2週間以上の便秘は普通であった．注腸透視にて著明な巨大結腸，narrow segmentをみとめた．先ず，横行結腸人工肛門造設術を受け，2カ月後Swenson手術を受けた．aganglionic segmentは7cmであった．さらに，3カ月後人工肛門の閉鎖術を受けた．術後合併症はなく，4年の経過後1日1行の自然排便があり，健康である．

表1　成人のHischsprung病―病歴・症状―

症例番号	年齢・性	出生	病歴 乳児期	病歴 幼児期	病歴 学童・学生期	来院時症状 腹部膨満	来院時症状 腹痛	来院時症状 嘔吐	来院時症状 その他
1	27・F	未熟児	?	腹部膨満	3-4日に一行の排便	+	+	+	
2	48・F	満期安産	?	?	4-6日に一行の排便	−	−	−	動悸・呼吸困難 背部痛
3	22・F	満期安産	生後一週で腹満 頻回の浣腸	浣腸，下剤を多用	排便困難，腹満 入退院を繰り返す	+	−	−	
4	17・F	満期安産	便秘(3-4日に一行) 浣腸多用	腹部膨満 高度便秘	排便困難	−	+	+	
5	27・M	満期安産	生下時より排便困難 ブジー・浣腸多用	頻回の浣腸	一週に一回下剤で排便	−	+	+	発熱

症例4：17歳の女性で腹痛，呕吐にて来院．幼児期より高度便秘，腹部膨満を来していた．注腸透視でnarrow segmentを伴う巨大結腸を呈し，内圧検査では肛門括約筋反射を認めなかった．Hirschsprung病と診断され，Swenson手術兼横行結腸人工肛門造設術を受けた．aganglionic segmentは5cmであった．術後合併症なく，1カ月後人工肛門閉鎖術を受けた．3年経過後，自然排便が2日に1回であり，時に緩下剤を使用している以外，良好な状況である．

症例5：27歳の男性．発熱，腹痛，呕吐にて来院した．生下時より排便困難であり，1週間に1回下剤により排便を計っていた．腸炎様症状は抗生物質の投与，浣腸により改善した．注腸透視にてnarrow segmentをともなった巨大結腸が認められた(図3)．内圧検査にて，肛門括約筋反射が認められず，Hirschsprung病として，Swenson手術を受けた．術後，急性胃出血を併発したが，Cimetidineの投与にて，直ちに改善した．aganglionic segmentは10cmであった．2年経過後，1日1行の自然排便があり，時に緩下剤を使用している状態である．なお，性機能を含めた，その他の障害

は皆無である．

表1は各症例の病歴および，症状をまとめたものである．

考　察

本来，小児の疾患とされる Hirschsprung 病の患者が，なんとか成人して，成人期になって初めて治療を受けた経緯から，その発症時期をうんぬんする際には，小児期からの高度便秘が重要である．本院例では乳児期の状態の不明な1例を除き，いずれも乳幼児期から高度の便秘が続いており，その発症時期は厳密には小児期，特に生下時からであるとするのがよいかも知れない．文献的にも，長期保存的治療が行われた症例も多いとされている[10]．これは，aganglionic segment が比較的短いためであるといわれており[8)11)]，本院例でも全例直腸までの short segment aganglionosis であった．

来院のきっかけとなった症状は，腸閉塞症状がほとんどであった．症例5は発熱を伴う，激しい腸炎症状を示した．症例2は，動悸，呼吸困難を訴えたが，これは，巨大結腸が左横隔膜を慢性的に挙上した結果，起こったことであり，Hamdy and Scobie も同様の症例の報告を行っている[12]．全例に共通して奇妙なのは，高度便秘があるのにも関わらず症状として，患者側から最初に訴えることは全く無いと言うことである．問いただしてみると，便が1週間以上（極端な例は1カ月）なくても平気で，“こんなものだ”と思って日常生活を送っているわけで，毎日排便がなければならないとは思ってもみないようである．

成人の本症に対する診断面での問題点は，hypoganglionosis やその他の巨大結腸をきたす疾患との鑑別である[13]．特に特発性巨大結腸症との鑑別が大切である．これは，心因的要因が強い場合が多く，その鑑別点も十分に確立されている[2)14)]．次いで，いわゆる“Pseudo-Hirschsprung”病なる名称を冠した疾患群の存在もいろいろな議論があるところであるが，本態究明が遅れており，不明な点が多い．しかし，本症とは症状（特にその発症時期），検査成績など，明らかに一線を画するもののようである[2]．

本症は病歴（特に，生下時よりの高度の便秘），注腸透視，内圧検査，直腸生検，直腸粘膜吸引生検（Acetylthiocholinesterase 染色活性による神経繊維増生の有無[6)15)16)]）により的確に診断がつくことが多い．しかし，ultrasort segment aganglionosis の場合は，これらの補助診断法にも false negative が案外あり，困難であるといわれる[2]．成人の報告例のうち11%は ultrashort segment 例であるとの報告[4]もあり，診断には注意が必要である．そこで，小児期よりの高度便秘があり，上記検査の一つでも陽性所見がある場合，本症の可能性が高いとして根治術を行う方向に持ってゆく方がよいと思われる．早晩，腸閉塞症状や腸炎，さらに穿孔[10]などの合併症を引き起こす可能性が高いためである．

本症の成人例に対する手術術式についても，報告例では Swenson 法[17)18)]，Duhamel 法[3)~5)8)]，Soave 法[19]などが行われ，それぞれおおむね良好な成績を示している．しかし，その長期経過例に就いての報告は皆無であり，おのおのの報告とも“排便は良好となった”との一言で片付けられているのが現状である．まとまった報告では，McCready and Beart の50例によるもの[17]があり，おのおのの術式の評価を行っている．その内，Duhamel 法が，合併症も少なく良好な成績を示したと述べている．しかし，prospective study ではなく，それぞれの術式の例数にバラ付きが大きく，最適の術式の確定は得られたとはいいがたい．

筆者は排便習慣がいまだ学習されていない乳児期例には，手術時間が短くて済む Duhamel 法（最近では GIA anastomotic instrument を使用している）を行っている．しかし，年長児の場合，腸内圧がロスなく直線的に肛門管に伝わるほうが良好な排便機能をもたらすものと考え Swenson 法を適用してきた．そこで成人例にも Swenson 法を行ってきた．Swenson 法を成人に適応した場合，直腸の剝離範囲が相当広くなり，骨盤操作がやりづらく，さらに，排尿機能，性機能に重要な周囲の神経繊維を十分に温存する注意深い剝離操作が要求される．現在まで，合併症として minor leakage 1例を見る以外，重大な問題はなかった．2～8年の術後長期経過観察ではいずれも自然排便を見るようになった．

こういった成人の本症患者は“排便”という事柄を，普通1日1行の排便のある健康人とは少し異なった感覚で補えているようである．通常，小児期よりの学習で得られるはずの“排便の習慣”というものがこれらの患者には欠如しているか，または，異質なものになっていると思われる．すなわち，排便が1週間以上（ひどいときには1カ月も）無くても全く平気であり，腹部が張って苦しいと言う感覚さえ乏しいのが，この5例に共通した特徴である．したがって．手術後毎日排便があるのが不思義との感想を述べており，ある患者

からは，毎日排便があるのはかえって面倒臭くて嫌だという不満さえ出る始末である．そこで，術後も十分な排便に関しての教育―すなわち，普通の健康人は1日1行以上の排便があるもので，便秘は体によくないとの認識を得させること―を十分に行う必要がある．

おわりに

天理よろづ相談所病院にて経験した5例の成人のHirschsprung病の病歴，症状，補助診断法について検討した．高度の便秘を呈す患者の中には，本症の存在も十分あり得ることの認識が重要である．根治手術はSwenson変法を全例に行いそれぞれ，満足できる結果であった．成人の本症の外科診療の確立には，さらなる症例の積み重ねと，術後成績のきめ細かな検討が必要である．

本論文の要旨は第28回日本消化器外科学会総会（1986年7月　青森）で発表した．

文　献

1) Siber WK: Hirschsprung's disease. Edited by Ravitch MM: Pediatric surgery vol. 2 3rd ed. Chicago, Year Book Medical Publishers, 1979, p1035—1054
2) 植田　隆：植田小児外科．東京，科学評論社，1976, p136—195
3) Metzger PP, Alvear DT, Arnold GC et al: Hirschsprung's disease in adults: Report of a case and review of the literature. Dis Colon Rectum 21：113—117, 1977
4) 関　正道，宗像敬明，森田　建ほか：成人Hirschspurng病の1例―特に統計的検討を中心に―．日本大腸肛門病会誌　35：606—616, 1982
5) Dodi G, Pedrazzoli S, Marchetti G et al: Megabowel in the adult. Report of a case. Am J Proct Gastroenterol Col Rec Surg 34：13—15, 1983
6) Goto S, Ikeda K, Nagasaki A et al: Hirschsprung's disease in an adult. Dis Colon Rectum 28：319—320, 1984
7) 金光敬一郎，大熊利忠，大塚憲雄ほか：成人Hirschsprung病の1例．日消外会誌　19：1001—1004, 1986
8) 嵩原裕夫，藤田博茂，喜多良孝ほか：成人にみられたHirschsprung病の1例．外科診療　28：1123—1126, 1986
9) Swenson O: Partial internal sphnicterectomy in the treatment of Hirschsprung's disease. Ann Surg 160：540—550, 1964
10) Anuras S, Hade JE, Soffer E et al: Natural history of adult Hirschsprung's disease. J Clin Gastroenterol 6：205—210, 1984
11) 松山四郎，鈴木則夫，倉繁徹昭ほか：成人のHirschsprung病症例について．日消外会誌　12：111—111, 1979
12) Hamdy MH, Scobie WG: Anorectal myectomy in adult Hirschsprung's disease: A report of six cases. Br J Surg 71：611—613, 1984
13) Barnes PHR: Megacolon in adults. Br J Surg 72(Suppl)：10—12, 1985
14) Goligher JC: Surgery of the anus rectum and colon. 3rd ed. London Bailliere Tindall, 1975, p366—408
15) Hamoudi AB, Reiner CB, Boles ET et al: Acetylthiocholinesterase staining activity of rectal mucosa. Arch Pathol Lab Med 106：670—672, 1982
16) Ikawa H, Kim SH, Hendren WH et al: Acethylcholinesterase and manometry in the diagnosis of the consitipated child. Arch Surg 121：435—438, 1986
17) McCready RA, Beart RW: Adult Hirschsprung's disease: Results of surgical treatment at Mayo Clinic. Dis Colon Rectum 23：401—407, 1980
18) 高浪　巌，大西英胤，宇都宮利善ほか：成人になって根治手術を行った先天性巨大結腸症の1治験例．医療　30：67—71, 1976
19) 高橋俊雄，添野武彦：成人型Hirschsprung病に対するSoave―伝田変法．外科診療　25：1675—1679, 1982