日消外会誌　20（11）：2666～2668，1987年

リンパ節転移を伴った大腸sm癌の1例
—Flow cytometryによるDNA histogramを中心に—

三重大学第2外科
増田　亨　松本　好市　杉平　宣仁　竹内　謙二
小池　宏　森山　茂　入山　圭二　鈴木　宏志
同中央検査部
高橋　勝美

A CASE REPORT OF COLON CANCER WITH SUBMUCOSAL INVASION AND LYMPHNODE METASTASIS WITH SPECIAL REFERENCE TO FLOW CYTOMETRIC DNA ANALYSIS

Tohru MASUDA, Kohichi MATSUMOTO, Nobuhito SUGIHIRA, Kenji TAKEUCHI, Hiroshi KOIKE, Sigeru MORIYAMA, Keiji IRIYAMA, Hiroshi SUZUKI and Katsumi TAKAHASHI
The Second Department of Surgery and Department of Clinical Laboratory*
Mic University, School of Medicine*

索引用語：大腸sm癌，Flow cytometry

はじめに

大腸早期癌のうち，m癌はリンパ節転移がないものと考えて治療を進めることができるが，sm癌ではリンパ節転移を伴う可能性があり，局所切除にとどめるか[1]，リンパ節郭清をあわせて行うか[2]など治療方針の決定に問題が生じる．最近，われわれはリンパ節転移を伴う大腸sm癌の1例を経験し，リンパ節転移あるいは予後との関連で近年注目されている細胞核DNA量を測定して興味ある結果を得たので報告する．

症　例

患者：58歳，男性．

主訴：下血．

家族歴：父親が直腸癌で死亡．

既往歴：29歳時に虫垂切除術を受けている．

現病歴：昭和56年12月下旬，排便時に鮮紅色の下血をみたが放置していた．以後2回下血を繰り返したため，昭和57年1月19日に当院第2内科受診し，直腸鏡検査の結果直腸に隆起性病変を指摘され，当院に転科となった．

＜1987年6月8日受理＞別刷請求先：増田　亨
〒514　津市江戸橋2—174　三重大学医学部第2外科

表1　入院時検査所見

RBC	$422\times10^4/mm^3$	TP	5.9g/dl
WBC	$6600/mm^3$	Alb	3.8g/dl
Hb	12.9g/dl	T-Bl	0.7mg/dl
Ht	33.9%	GOT	19IU/l
PLT	$27.6\times10^4/mm^3$	GPT	22IU/l
CEA	1.4ng/ml	LDH	182WU
CRP	(−)	BUN	14mg/dl
便潜血	(＋)	Cr	1.2mg/dl

入院時現症：体格は中等度，栄養状態良好で，眼瞼結膜に貧血を認めず，胸腹部の理学所見に異常を認めなかった．

入院時検査成績：貧血なく，carcinocmbryonic antigen（CEA）も正常範囲にあり，便潜血反応陽性以外は異常を認めなかった（**表1**）．

注腸透視所見：大腸癌取扱い規約（以下規約）[3]でいうRs部に1.5×2.0cm大の，中心陥凹のない，亜有茎性の隆起性病変を認めた（**図1**）．

大腸内視鏡所見：肛門縁より約10cmの直腸後壁に，径約2cmで亜有茎性，表面に凹凸のある易出血性の隆起性病変を認めた．

大きさが2cm以上で，亜有茎性であることと，表面

図 1

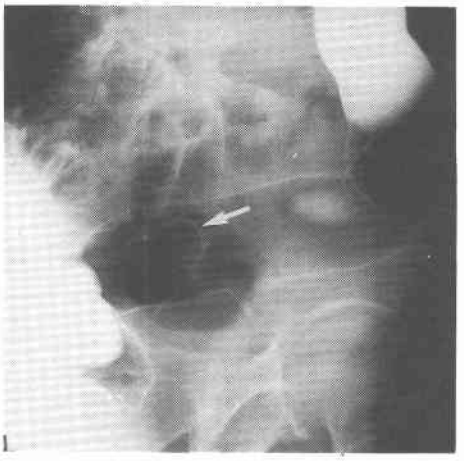

図 2

の状態からsm癌と診断したが，pm癌も否定できず内視鏡下摘除は行わずに生検のみ施行し，高分化型腺癌の診断を得て手術を行った．

手術所見：腹膜，肝に異常なく，腫瘍は腹膜翻転部上2cmの直腸間膜側に小指頭大の硬結を触れた．この部の漿膜面に異常なく，所属リンパ節の腫脹も認められなかった．以上より，規約による病期分類ではH_0，P_0，N_0，S_0，Stage Iの直腸癌と診断して低位前方切除術を施行し，吻合はEEA器械吻合で行った．

切除標本所見：腫瘍は，1.3×1.3×0.5cm大で，腸間膜側にあり，Is型で，表面にびらんを認めた(図2)．

病理組織学的所見：高分化型腺癌で，深達度はsm，脈管侵襲はly_1，v_0であった．径0.4cm大のNo. 251リンパ節1個に転移を認めた（図3，4）．

術後経過は良好で，4年経過した現在再発を認めていない．

図 3

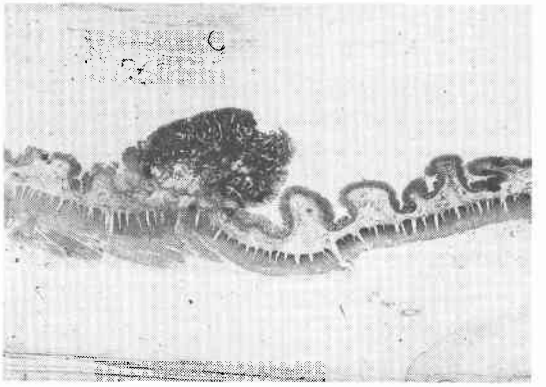

図 4

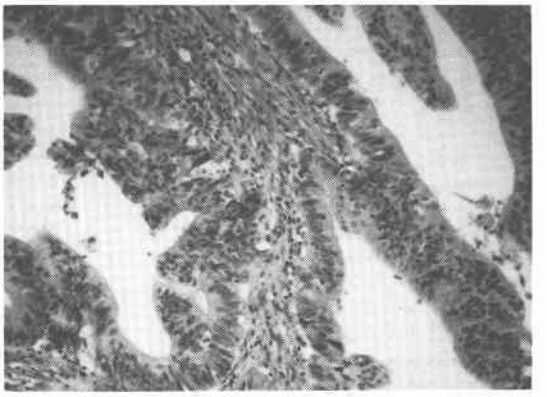

図 5

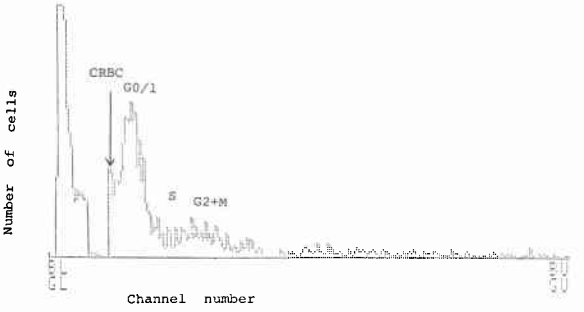

細胞核DNA量の検討：パラフィン包埋ブロックをHedley[4]の方法で処理し，propidium iodideで染色後Coulter社製EPICS-V型cell sorterを用い，同標本に含まれる正常大腸粘膜細胞核DNA量を2Cとして腫瘍細胞核DNA histogramを図5に示す．DNA indexは1.03でdiploidyと判定され，S+G2•M期細胞比率は[5]33.7%と増加していた．

考　察

昭和54年より昭和61年の8年間に私共が経験した大

腸sm癌は，18例，19病変あるが，リンパ節転移を認めたのは，ここに報告した1例のみである．大腸の早期癌のうち，m癌にはリンパ節転移が認められないとされるが，sm癌では約7％[6]にリンパ節転移の可能性があるため，われわれはsm癌に対してリンパ節郭清を伴う腸管切除を行うことを原則としてきた．しかし，最近は大腸sm癌の切除例とpolypectomyのみの例との間の再発率に有意差がないという武藤ら[6]あるいは他の研究者[7)8)]の報告が多くなっており，分化型腺癌で脈管侵襲なく，粘膜下層での癌浸潤が比較的限局しているものではpolypectomyのみで十分なのではないかとも考えている．しかし，大腸の高分化型腺癌の中には長期にわたって局所に留まるものがある一方，比較的早期に転移が形成するものもあり，その生物学的悪性度は病理組織所見のみからでは予想しがたい．近年，大腸癌の細胞核DNA含量とリンパ節転移あるいは予後との関係が注目され，多くの報告がある．[9)10)]．われわれの教室でも松嶋[11]あるいはSuzuki[12]は，腫瘍細胞核にみられる異常な増加とリンパ節転移との間には密接な関係があると報告しており，また，flow cytometryによる大腸癌細胞核DNA histogramの解析から，細胞周期すなわちS+G2•M期細胞の比率が腫瘍細胞全体の30％以上を占めているものでは，異数多倍体細胞の有無，すなわちploidyに関係なく，例外なしにリンパ管侵襲がみられることを明らかにした[13]．ここに報告したリンパ節転移を伴うsm癌例でも細胞核DNA量histogramでは腫瘍細胞のG0/1 peakが単一でDNA indexは1.03とdiploidyを示しながら，S+G2•M期細胞は33.7％と高率であった．大腸のsm癌のうち，結腸癌はリンパ節郭清を伴う腸管切除を行って根治性を満足させても患者の生活に不利益を生じることは少ない．しかし，直腸，特に規約[3]でいうRbの癌のうち肛門側断端の距離が十分にとれないものでは根治性を得るために腹会陰式直腸切断術を行わざるをえず，患者にとって人工肛門という不利益が生ずる．したがって直腸癌特にRbのsm癌に対して根治的切除をするべきか，内視鏡的切除を含めた局所切除で治療終了としてよいかについては，十分に慎重な態度でのぞむべきであるが，他の臨床病理学的事項とあわせて，flow cytometryによる腫瘍細胞核DNA量の解析結果が治療方針の決定にあたっての有力な指標となることが期待される．今後も症例を重ね，細胞核DNA含量測定の結果も加味した大腸sm癌の治療方針の確立につとめたいと考えている．

まとめ

58歳男性にみられた，リンパ節転移を伴う大腸sm癌の1例を報告した．本症例の細胞核DNA含量測定の結果から，大腸癌のリンパ節転移形成能と腫瘍細胞増殖能の間には密接な関係のあることが疑われ，大腸sm癌の多数例についての検討を重ねることにより，細胞核DNA量解析の結果を加味した．拡大手術と縮小手術の適応決定方針の確立が期待される．

文献

1) Morson BC, Bussey HJR, Samoorian S: Polycy of local resection for early cancer of the colorectum. Gut 18：1045—1050, 1977
2) Golacchio TA, Forde KA, Scantlebury VP: Endoscopic polypetomh, inadequate treatment for invasive colorectal carcinoma. Ann Surg 194：704—707, 1981
3) 大腸癌研究会編：臨床・病理．大腸癌取扱い規約．改訂4版，東京，金原出版，1985
4) Hedley DW, Friedlanlander ML, Taylor IW et al: Method for analysis of cellular DNA content of paraffinembedded pathological meterial using flow cytometry. J Histochem Cytochem 31：1333—1335, 1983
5) Dean PN, Jett JH: Mathematical analysis of DNA distributions derived from flow microfluorometry. J Cell Biol 60：523—527, 1974
6) 武藤徹一郎：大腸sm癌．主題症例をみて．アンケート集計結果報告とその考察．胃と腸　18：851—855, 1983
7) 古沢元之助：内視鏡的ポリペクトミーが行われた大腸sm癌患者の予後．胃と腸　20：1087—1094, 1985
8) 大木繁男，大見良裕，土屋周二：早期癌の治療方針．西　満正監修，大腸癌の臨床，東京，へるす出版，1984, p325—337
9) Wolley RC, Schreiber K, Koss LG et al: DNA distribution in human colon carcinomas and its relationship to clinical behavior. JNCI 69：15—22, 1982
10) Banner BF, Thomas JE, Rosenman DL et al: Should flow cytometric DNA analysis precede defintive surgery for colon carcinoma?. Ann Surg 202：740—744, 1985
11) 松嶋一晃：大腸癌の進展度と癌細胞核DNA量に関する臨床病理学的研究．日本大腸肛門病会誌 38：798—808, 1985
12) Suzuki H, Matsushima K, Matsumoto K et al: Cellular DNA content and nodal metastasis in adenocarcinoma of the colon and rectum. Cancer J 1：62—64, 1986
13) Masuda T, Koike H, Takeuchi K et al: Flow cytometric analysis of DNA polidy and proliferative activity of colorectal carcinoma. Mie Med J 36：131—135, 1986