日消外会誌　20（11）：2669～2672，1987年

回盲部による膀胱形成術を加えた膀胱浸潤S状結腸癌の1例

呉共済病院外科
中光　篤志　　中井　隼雄　　三好　信和
平田　敏明　　水流　重樹

RECONSTRUCTION OF URINARY BLADDER WITH ILEOCECOCYSTPLASTY IN A CASE OF SIGMOID CARCINOMA WITH URINARY BLADDER INVASION

Atsusi NAKAMITSU, Hayao NAKAI, Nobukazu MIYOSI, Tosiaki HIRATA and Shigeki TSURU
Department of Surgery, Kure Mutual Aid hospital

索引用語：S状結腸癌，膀胱浸潤，回盲部による膀胱再建

はじめに

直腸およびS状結腸の近行癌は周辺臓器への浸潤を見ることが多く，こうした症例に対して積極的に拡大合併切除が行われている．しかし骨盤内臓全摘術をはじめとする拡大合併切除術式は根治性に優れるものの機能温存の立場から見れば満足のできるものではなく，その適応に関しては十分に慎重でなければならない．また部分切除を行う場合にも合切臓器の機能温存に留意した術式の選択が必要である．今回われわれは膀胱浸潤を伴ったS状結腸癌に対し膀胱底部，左膀胱三角部および左尿管を合併切除し回盲部を利用した膀胱形成術を加え，術後膀胱機能を良好に温存しえた症例を経験したので若干の文献的考察を加えて報告する．

症　例

患者：55歳，男性．

主訴：発熱．

現病歴：昭和59年9月突然の発熱と共に尿混濁を認めたが特に加療せず放置していた．昭和60年1月5日同様の症状が出現したため当院泌尿器科を受診し，膀胱腫瘍を疑われ入院精査したところS状結腸癌による膀胱浸潤と診断され当科転科となった．

転科時現症：体格栄養とも中等度，貧血黄疸なく表在リンパ節を触知しなかった．胸部では心肺に異常所見を認めなかった．腹部では左下腹部に圧痛のある手拳大の腫瘤を触知した．

写真1　注腸造影．S状結腸中央部にApple core signを認める．

入院時検査所見：血沈，CRPの亢進を認めるも白血球増多，貧血は認めなかった．肝腎機能はいずれも正常でありα-fetopotein（AFP），carcinoembryonic antigen（CEA）も正常範囲にあった．しかし便潜血は陽性で尿細胞診では腺癌を認めた．

注腸造影：S状結腸中央部に7cmにわたるapple core lesionを認めた（**写真1**）．腹部computed tomography（CT）：注腸で認められた腫瘤に一致して腸管壁の著明な肥厚を認めた．さらに下方のスライスでは

＜1987年4月15日受理＞別刷請求先：中光　篤志
〒737　呉市西中央2－3－28　呉共済病院外科

写真2　腹部CT．腸管壁の肥厚（上段）とこれより連続して膀胱内に突出する腫瘤を認める（下段）．

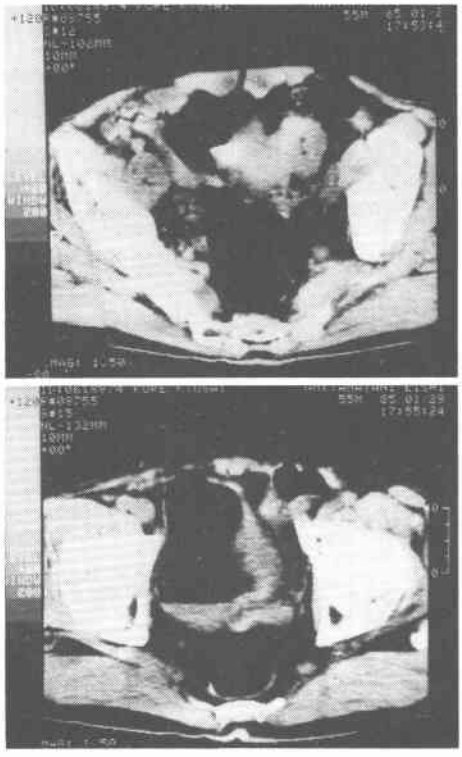

図1　A：切除範囲　，腫瘍
B：再建略図

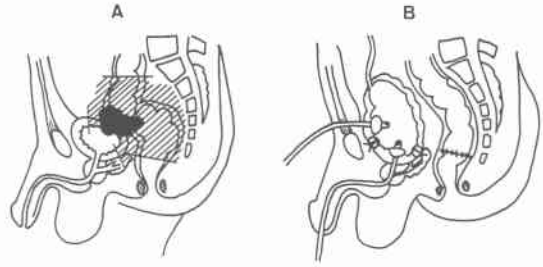

図2　膀胱再建術式

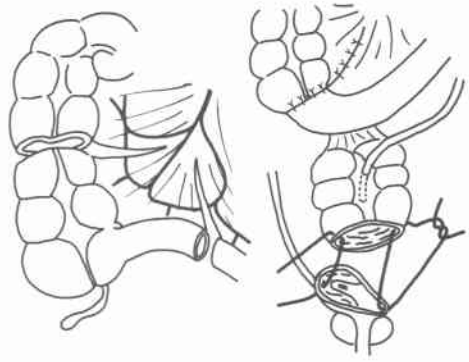

これと連続して膀胱内へ突出する腫瘍を認めた（**写真2**）．また膀胱鏡でも左後壁に易出血性の腫瘍を認め，周囲粘膜は浮腫状であったが膀胱三角部および左尿管入口部の粘膜は正常であった．S状結腸および膀胱部の生検診断はいずれも腺癌でありS状結腸癌膀胱浸潤と診断し同年4月12日手術施行した．

手術所見：剣状突起下約10cmより恥骨丘にわたる正中切開にて開放した．肝転移および腹膜播種なく大動脈周囲リンパ節腫も認めなかった．腫瘍はS状結腸下部に存在し膀胱底部より左側後壁にかけて膀胱に浸潤し手拳大の腫瘤を形成していた．まず大動脈周囲よりリンパ節郭清をはじめ左結腸動脈の分岐部より末梢にて下腸間膜静脈を結紮切離し，口側結腸を切離し肛門側に向け郭清を進めた．特に左側では膀胱浸潤部より側壁にかけて腹膜の肥厚を認め癌浸潤が疑われた同部を広く切除した．また左尿管も膀胱入口部で腫瘍に捲き込まれていたため総腸骨動脈を越えるところで切離し左精嚢腺まで切込み郭清を行った．浸潤は膀胱左側に限局しておりリンパ節転移も陰性であったため膀胱浸潤部より約2cm離して膀胱部分切除を加え，直腸を切離し腫瘍をen blocに切除した．さらに膀胱を追加切除しew（－）を確認した（**図1**）．

膀胱再建法：膀胱は底部および左三角部にわたり切除され欠損が広範囲であったため回盲部を利用した膀胱形成術を行った．まず回結腸動脈を血管茎とする有茎腸管を作成，虫垂および残存回腸を切除内腔を温生食にて十分に洗浄し口側断端を縫合閉鎖したのち，この有茎腸管を反転し残存膀胱と3-0デキソンによる一層結節縫合により吻合を行った．さらに左尿管吻合を結腸ヒモに置き20Fバルーンカテーテルにより膀胱瘻を作成した（**図2**）．

摘出病理標本：摘出されたS状結腸には7.0×5.0cmのBorrmann III型様の腫瘍を認め膀胱壁に強く癒着していた（**写真3**）．膀胱粘膜面では内腔に突出する3.0×1.5cmの暗赤色の腫瘍を認めた（**写真4**）．病理組織診断は大腸癌取扱い規約[1]によるとwell differenciated adenocarcinoma，si，$n_{(0)}$，$ly_{(1)}$，$v_{(1)}$，$ow_{(-)}$，$aw_{(-)}$，$ew_{(-)}$であり膀胱壁全層にわたり腫瘍細胞の浸潤を認めたが，リンパ節転移は陰性で，左精嚢腺および尿管には強い炎症反応があるものの腫瘍細胞

写真3　切除標本．S状結腸にBorrmann 3型様の腫瘍を認める．

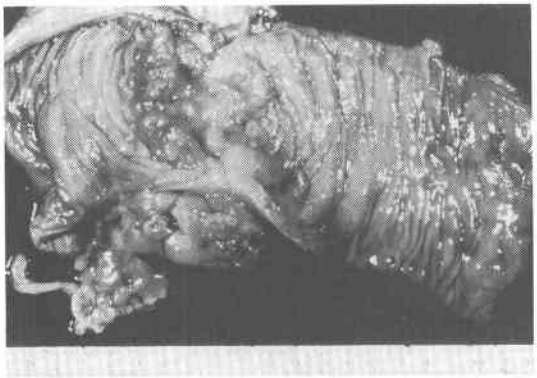

写真4　切除標本．膀胱面には3.0×1.5cm大の腫瘍が頭を出している．

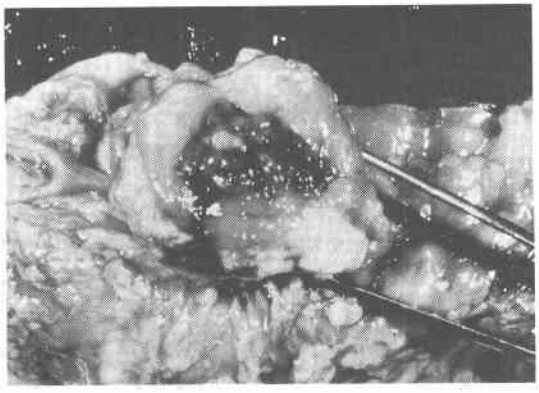

写真5　術後DIP．膀胱容積も十分にあり尿管拡張もない．

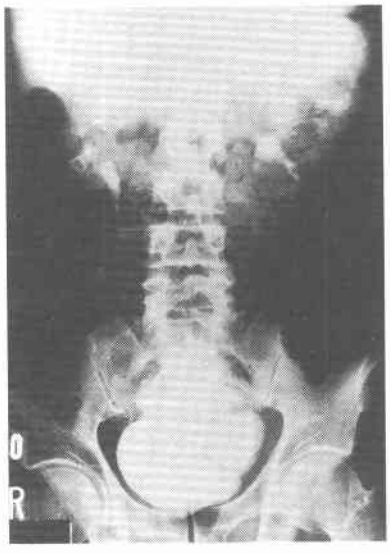

は認めなかった．また術後のDIPでは膀胱の容量も十分にあり尿管の拡張も認めなかった(**写真5**)．日常生活においても自尿は1日7～8回，1回尿量150～200 mlあり，夜尿，尿失禁なく排尿機能は良好に保たれていた．またsexial potencyも保たれていた．患者は術後74日に退院し現在再発徴候なく元気に外来通院中である．

考　察

結腸癌の多くは高分化型腺癌であり生物学的悪性度は低く局所に限局して発育することが多い．このため骨盤内に発生するS状結腸および直腸の進行癌は隣接する周辺臓器に進展し直接浸潤をきたすことが少なくない．逆に言えば他臓器浸潤例といえども病変は局所にとどまることが多く浸潤臓器を含めた一括合併切除術により根治術が可能であり，局所再発を抑える意味からも積極的に拡大合併切除を行うことが一般的である[2)3)]．しかし本例のごとく合切臓器が膀胱である場合は尿路変更を必要とする頻度が高く，特に全摘された場合は患者の生活は著しく制限されることとなり，切除範囲および再建術式の選択には十分な注意が必要である．北條ら[4)]によれば，S状結腸癌において浸潤部は膀胱底部から左側に限局することが多く外科的切離面において浸潤がなければ部分切除でも根治性は保たれるとしている．また間島ら[5)]は内尿道口および膀胱三角部を2/3以上残せる場合は浸潤部より2～3cm離して部分切除可能としている．さらに小山[6)]は膀胱への癒着を認める場合，癒着剝離することなく積極的に合併切除し浸潤範囲が広い場合や膀胱頸部付近の癒着例では膀胱全摘が行われると述べている．すなわちリンパ節転移の問題を除けば外科的切離面において癌の遺残が無いことが根治術につながると考えられており，側方転移の少ないS状結腸癌および上部直腸癌では部分切除により根治術が可能とされている．

本例はS状結腸原発であり，浸潤は膀胱左側に限局し浸潤部より十分な距離をもって部分切除可能と判断した．さらに術中迅速標本により外科的切離面に癌遺残のないことより根治性ありと判定した．

しかし結腸癌では周囲に高度の炎症を伴うことが多く，特に周辺臓器との間に癒着による二次性炎症が存在する場合は癌の壁深達度の把握は困難であるとされている[7)8)]．吉川ら[9)]が骨盤内臓全摘術におけるrelative contraindicationとして報告しているように壁深達度が過大に評価された結果膀胱全摘となった症例もあり，病理診断以外に有用な検査法のない現状では癌

遺残を怖れるあまり拡大切除の傾向にあることは否定できず適切な切除範囲の設定には大きな問題が残されていると思われる．

また近年外科治療の進歩により結腸癌の手術においても機能温存を考慮した術式が注目され，特に早期癌では縮小手術の傾向にある．またS状結腸や上部直腸の進行癌に対しても括約筋を残すとともに，その他の骨盤内臓機能を温存しようとする努力がなされており，膀胱部分切除により根治術可能であった場合も機能温存に留意した再建法が考えられるべきである．本例では膀胱欠損部が広範であり従来の単純縫合閉鎖＋尿管膀胱吻合あるいは膀胱弁を用いた形成術など[10]による再建は不可能であり，術後十分な膀胱容量を保つために回盲部を用いた膀胱形成術を応用した．本法は萎縮膀胱に対する膀胱拡張術として泌尿器科領域では汎用されている術式であり[11]回盲部を利用することにより十分な膀胱容量の増加を期待できるとされている．また残存回腸に吻合すれば広範な尿管切除にも対応可能で，回盲弁を逆流防止弁として活用できるなど多くの利点を備えており，本例においても満足のいく結果がえられた．

本邦では結腸癌術後の膀胱形成に他臓器を利用した報告は柴田ら[12]の小腸による再建が1例あるのみで本法による報告はないが，膀胱機能温存の立場からみれば有用な術式と考えられた．

結　語

膀胱浸潤S状結腸癌に対し広範な膀胱合併部分切除を加えた根治術を行い，回盲部を利用した膀胱形成術により術後膀胱機能を良好に温存しえた．十分な根治性が期待されれば試みるに値する術式と考え報告した．

文　献

1) 大腸癌研究会編：臨床・病理大腸癌取扱い規約．政訂第3版，東京，銭原出版，1983
2) 北條慶一：直腸・結腸癌の外科．他臓器合併切除術．外科 Mook　6：166—175，1976
3) 小山靖夫：進行直腸癌に対する定型手術と拡大手術の術式．消外　6：669—674，1983
4) 北條慶一，平尾雅紀，小山靖夫：直腸およびS状結腸癌の膀胱浸潤とその外科的治療．外科治療 32：247—251，1975
5) 間島　進，西岡文三：大腸癌における他臓器合併切除．消外　3：1831—1838，1980
6) 小山靖夫：直腸癌における拡大根治術．外科 36：41—47，1977
7) 富田　隆，田矢功司，島村栄員：大腸癌他臓器合併切除例の検討．日消外会誌　17：1574—1578，1984
8) 大野大乗，上田哲生，山中克塞：結腸快他臓器浸潤例における合併切除—病理組織学的検索．中心に一．日本大腸肛門病会誌　35：10—14，1982
9) 吉川宣輝：骨盤内臓全摘術—特に直腸癌に対する本術式の relative cintoraindicatiojn について—．日消外会誌　17：2044—2050，1984
10) 小山靖夫：合併切除術．現代外科手術学大系13B．直腸門の手術，東京，中山書院，1980，p213—235
11) Gittes RF; Bladder augmenteition procedures. John A. libertino, Lenard Zinuman: Pediatric and Adult Reconstractive Urologic Surgery. Baltimore, The Willaims and Wilkins Ciompany, 1977, p216—226
12) 柴田信博，野口貞夫，坂口　剛：S状結腸癌に伴うS状結腸腸膀胱瘻の一手術経験—Goodwin Cup Patch Technique を用いた膀胱合併切除．手術 39：805—808，1985