日消外会誌　20（11）：2673～2676，1987年

直腸限局型Crohn病の1手術例

厚生連高岡病院外科
斉藤　裕　道伝　研司　酒徳　光明
平野　誠　橋川　弘勝　龍沢　俊彦
北陸中央病院外科
岩瀬　孝明
金沢大学第2病理
斉藤　勝彦

LOCALIZED RECTAL CROHN'S DISEASE REPORT OF A CASE WITH SURGICAL TREATMENT

Hiroshi SAITO, Kenji DODEN, Mitsuaki SAKATOKU, Makoto HIRANO, Hirokatsu KIKKAWA and Toshihiko TATSUZAWA
Department of Surgery, Koseiren Takaoka Hospital
Takaaki IWASE
Department of Surgery, Hokuriku Central Hospital
Katsuhiko SAITO
Department of Pathology (II), Kanazawa University School of Medicine

索引用語：Crohn病，直腸限局型Crohn病

はじめに

Crohn病は全消化管に発生するといわれ，直腸のみに限局することはまれである．われわれは狭窄のために手術を行った直腸限局型Crohn病を経験したので，本型の特異性について文献的考察を加えて報告する．

症　例

患者：55歳，男性．

主訴：便秘，血便．

家族歴：特記すべきことなし．

既往歴：53歳に虫垂切除，54歳に痔瘻手術．

現病歴：昭和58年より便秘気味となり，昭和59年6月からは時々血便を認めるようになった．昭和59年12月に人間ドッグに入ったところ，直腸狭窄を指摘されて紹介入院となった．

入院時現症：体格中等，栄養良．発熱，貧血，黄疸なく，胸部に異常を認めなかった．腹部は虫垂切除創瘢痕を認める以外，平坦軟で，肝脾腎および腫瘤は触知せず，圧痛も認めなかった．全身表在リンパ節は触知しなかった．直腸指診で痔瘻手術瘢痕以外異常は認めなかった．

入院時検査所見：尿および血液一般検査には異常を認めなかった．入院時には血便なく，便潜血反応も陰性であった．

図1　内視鏡所見：cobblestone appearanceとアフタ様潰瘍（中央下方）を伴う全周性狭窄を認める．

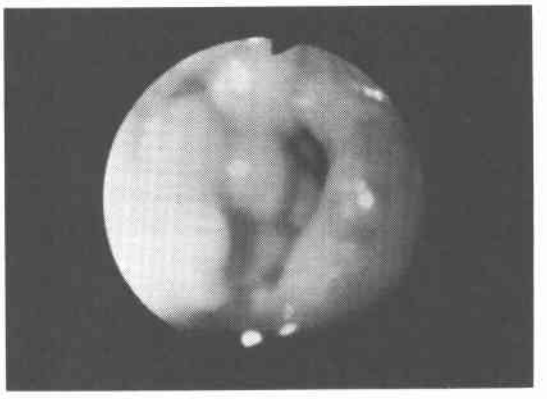

＜1987年6月8日受理＞別刷請求先：斉藤　裕
〒933　高岡市永楽町5－10　厚生連高岡病院外科

直腸内視鏡所見：肛門輪より18cmの部位に発赤を伴った多数の小球状隆起とアフタ様潰瘍を認め，全周性狭窄を呈していた(図1)．生検では粘膜固有層に中等度のリンパ球浸潤をみる非特異的炎症の診断のみで，悪性像は認めなかった．

注腸透視所見：大腸癌取扱い規約[1]によるRs領域に3.5cmにわたり辺縁不整な全周性狭窄を有し，粘膜面には小隆起が多発していた．その口側には縦走潰瘍がみられ，foldの集中を認めた(図2)．他の大腸には異常を認めなかった．

食道胃内視鏡所見：異常を認めなかった．

図2　注腸透視：cobblestone appearanceおよび縦走潰瘍を伴う限局性全周性狭窄を認める．

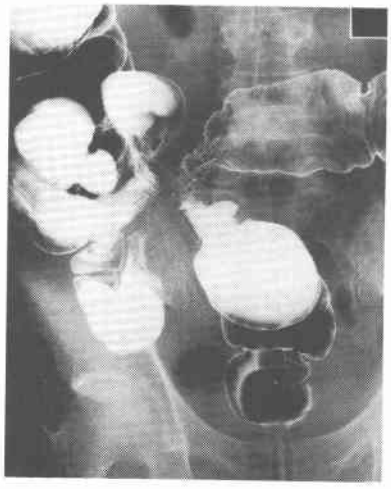

図3　切除標本固定所見：狭窄部にはcobblestone appearanceと出血を伴う小潰瘍をみ，その口側に縦走潰瘍を認める．

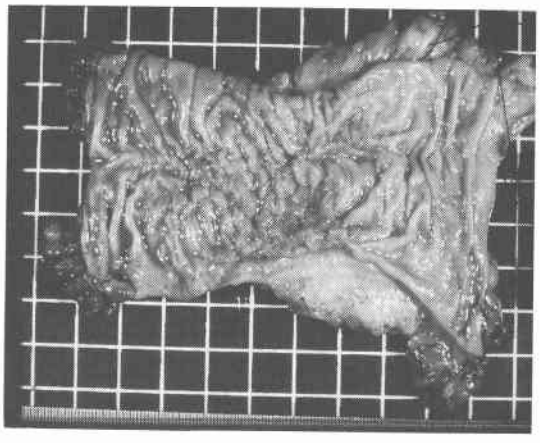

小腸二重造影所見：特記すべき所見は認めなかった．

以上より日本消化器病学会のCrohn病診断基準[2]を6項目満たすCrohn病と確診した．狭窄の程度は強くなかったが，限局型のため切除による根治を期待して手術を行った．

手術所見：下腹部正中切開にて開腹すると病変は腹膜翻転部より約9cmの部位から約3cmにわたって全周性に狭窄を形成していた．同部に小腸間膜が癒着し，膿瘍形成を認めた．膿瘍も含め狭窄部から口側，肛門側にそれぞれ5cmまでの直腸を切除し，端々吻合した．領域リンパ節腫大は認めず，リンパ節郭清は行わ

図4-a　組織所見：線維性肥厚の中に炎症細胞浸潤と非乾酪性肉芽腫を認める．HE染色，×40

図4-b　組織所見：裂溝形成部．HE染色，×20

なかった．

切除標本所見：狭窄部は固く浮腫状で，いわゆるcobblestone appearance様の小球状隆起を多数有し，その間にわずかな出血を伴う不規則な小潰瘍を認めた．狭窄部口側にはfold集中を伴う縦走潰瘍を認めた(図3)．

組織学的所見：狭窄部では粘膜下の線維性肥厚，リンパ球浸潤とともに，非乾酪性肉芽腫を認め，全層性炎症の像を呈していた(図4-a)．抗酸菌染色では抗酸菌を認めなかった．また筋層を貫く裂溝がみられ，リンパ球，好中球の集簇をみる活動性炎症も伴っていた(図4-b)．これら炎症は全層性であったが狭窄部とその近傍にとどまり，切除断端には炎症を認めなかった．組織学的にも直腸限局型Crohn病と診断された．

術後経過：術後経過は良好で，26病日に退院し，特別な治療を行うことなく経過をみている．術後2年を経過したが，無症状で注腸透視検査にても異常なく，健在である．

考　察

自験例は1976年日本消化器病学会Crohn病検討委員会の診断基準[2]のうち，区域性病変，cobblestone appearance，全層性炎症性狭窄，ザルコイド様非乾酪性肉芽腫，裂溝，縦走潰瘍，痔瘻の既往を有し，鑑別すべき諸疾患の所見を有さない点からCrohn病と確診した．さらに諸検査から直腸以外に病変が存在しないことを確認し，直腸限局型と判定した．

Greensteinら[3]はCrohn病で肛門直腸狭窄を来す割合は7.5%で，その狭窄症状の発現にはCrohn病としての発病から約14年経過しており，しばしば直腸病変で初発する潰瘍性大腸炎と様相が異なると述べている．一方，Farmerら[4]は直腸肛門部のみに病変を有するCrohn病は全体のわずか3.4%だが，潰瘍性大腸炎との鑑別困難な点からこれを敢えてanorectal pattern として他と区別している．Williamsら[5]も同様の観点からisolated anorectal involvementという表現を用いている．このような病型のものは本邦で8例の報告[6)~8)]がなされている(表1)．このうち手術的にCrohn病と確診がついたのは6例で，うち3例は診断基準作成以前のものである．また厳密な意味で直腸以外に病変のないことを確認してあるのは4例のみである．

通常のCrohn病に対する直腸型の特徴は，Williamsら[5]によると，高齢にて直腸出血，下痢で発症することが多く，肛門疾患や直腸狭窄を合併しやすいことといわれる．本邦報告例では特に，全例狭窄を伴っていたことが際立っていた．

診断基準の手引によれば，全層性炎症はX線や内視鏡的に狭窄，腫瘤所見として捕えうることになっているが，確定的には切除標本によらねばならない．また生検における肉芽腫の証明は困難で，本邦直腸型Crohn病の多くは自験例同様，非特異的炎症所見であった．このため多くの症例で潰瘍性大腸炎，結核性大腸炎のみならず癌を否定しきれないため手術に至っている．したがってCrohn病は「臨床および病理所見を総合して」[2]診断される疾患でありながら，限局型では結果的に切除標本における病理学的検策に多くを依存しているのが現状である．

Crohn病の外科的治療は一般に薬物療法に抵抗性のもの，狭窄，癌化，出血，瘻孔形成などの点から考慮されている[9]．病変が限局している場合，前述のごとく診断が困難である反面，切除することで根治の可能性があり，癌の手術と同様に切除断端に炎症を残さぬようかつリンパ節郭清を施行される場合もある[7)9)]．しかし，本疾患がいまだ原因不明の消化管病であることを考慮すれば，いたずらにリンパ節郭清をすることには異論があり，Glassら[10]は所属リンパ節に病変が認

表1　直腸型Crohn病の本邦報告例

No.	報告者	年度	年齢・性	主　訴	狭窄	肛門病変	手　術	確診	予　後
1	杉	1968	28　女	排便時疼痛	+	+	切　断	術　後	良
2	古味	1970	65　女	排便障害	+	−	切　断	術　後	良
3	松岡	1971	46　男	便　秘	+	−	切　断	術　後	良，4ヵ月
4	谷村	1979	32　女	下　痢	+	−	切　断	術　後	良，2年
5	坂本	1983	35　男	便　秘	+	−	−	治療前	良
6	上田	1983	37　男	便　秘	+	−	貫通切除	術　前	良，1年9ヵ月
7	加納	1986	37　男	排便困難	+	不明	切除，人工肛門	術　後	良
8	〃	〃	28　男	排便困難	+	不明	貫通切除	術　後	良
9	著者	1987	55　男	便　秘	+	+	前方切除	術　前	良，2年

められても何ら再発に影響しなかっと述べている．また完全に切除しえたと考えられる場合，後療法としてのステロイド，サラゾピリンなどの投与が再発に対し有効であるのかどうか結論はまだ出ていない．このようなことから，われわれは自験例において病変部の切除のみ行い経過をみているが，術後2年間再発を認めていない．

以上述べたごとく，直腸限局型 Crohn 病は確かに特異な病型であり，特に手術的根治性を有している点でも今後検討を重ねてゆく必要があろう．

結　語

直腸限局型 Crohn 病に対する外科治療経験を報告し，その診断，治療上の問題点について述べた．

文　献

1) 大腸癌研究会編：臨床病理大腸癌取扱い規約．改訂第3版．東京，金原出版，1983
2) 日本消化器病学会クローン病検討委員会編：クローン病診断基準（案）．日消病会誌　73：1467—1478，1976
3) Greenstein AJ, Sachar DB, Kark AE: Stricture of the anorectum in Crohn's disease involving the colon. Ann Surg 181：207—212，1975
4) Farmer RG, Hawk WA, Turnbull RB Jr: Clinical patterns in Crohn's disease: A statstical study of 615 cases. Gastroenterology 68：627—635，1975
5) Williams NS, MacFie J, Celestin LR: Anorectal Crohn's disease. Br J Surg 66：743—748，1979
6) 坂本清人，田中靖邦，豊島里志：直腸型 Crohn 病の1例．胃と腸　18：1297—1302，1983
7) 上田　博，磨伊正義，今堀　努ほか：びまん浸潤型癌と鑑別困難であった大腸 Crohn 病の1例．胃と腸　18：891—896，1983
8) 加納宜康，宇治正二，林　勝知ほか：直腸型クローン病の2例．日消外会誌　19：580，1986
9) 村上哲之，久保園善堂，渡部修一ほか：Crohn 病とその辺縁疾患．経過からみた治療の選択—外科の立場から—．臨外　34：1127—1133，1979
10) Glass RE, Bakerw NW: Role of the granuloma in recurrent Crohn's disease. Gut 17：75—77，1976