日消外会誌　20（11）：2677～2680，1987年

直腸癌を併存した潰瘍性大腸炎の１例

豊橋市民病院外科，*同病院内科

平井　孝　鈴木　一男　熊谷　太郎　千木良晴ひこ
向山　博夫　森浦　滋明　生田　宏次　柴田　佳久
山本　宏明　小林　憲夫*

A CASE REPORT OF ULCERATIVE COLITIS COMPLICATED WITH RECTAL CANCER

Takashi HIRAI, Kazuo SUZUKI, Taro KUMAGAI, Haruhiko CHIGIRA, Hiroo MUKAIYAMA, Shigeaki MORIURA, Koji IKUTA, Yoshihisa SHIBATA, Hiroaki YAMAMOTO and Norio KOBAYASHI*

Department of Surgery and Department of Internal Medicine, Toyohashi Municipal Hospital

索引用語：潰瘍性大腸炎，直腸癌，Campylobacter colitis

はじめに

潰瘍性大腸炎（以下本症）は，今日では珍しい疾患ではなくなり，第一線の医療機関で接する機会も多い．一方，本症は，欧米では大腸癌を合併しやすいとされているが，本邦ではこのような報告は少ない．今回，われわれは高齢発症の潰瘍性大腸炎に直腸癌を併存した症例を経験したので，若干の文献的考察を加えて報告する．

症　例

症例：75歳，男性．

主訴：下痢．

家族歴，既往歴：特記すべきことなし．

現病歴：1980年，１カ月間粘液性下痢が続いたが，近医で保存療法を受けて軽快した．1983年３月から再び粘液性下痢が始まった．発熱，腹痛はなかった．同年６月当院内科を受診し，注腸造影および大腸内視鏡検査にて直腸癌を併存した潰瘍性大腸炎と診断され，６月16日精査および治療のため内科へ入院した．

入院時現症：体格やせ型，軽度脱水状態，体温37.2℃，脈拍78/分で整，血圧102/60mmHg，結膜には黄疸，貧血を認めなかった．腹部は平担で圧痛なく，腫瘤も触知しなかった．肝，腎，脾も触知しなかった．直腸指診にて肛門縁より5～6cm，左後中心1/4周に隆起性病変を触れたが，可動性は良好であった．

臨床検査成績：白血球数12,400，赤血球数430×10^4，ヘモグロビン12.4g/dl，血小板数35.3×10^4，血清総蛋白5.2g/dl と白血球増多，低蛋白血症を認めた．

注腸造影所見：直腸より横行結腸まで Haustra が消失し，壁の伸展不良がみられた．下行結腸には spicula も認められた（図１）．

大腸内視鏡所見：直腸からＳ状結腸まで地図状潰瘍を認め，活動性潰瘍性大腸炎の所見であった．下行

図１　注腸造影：肝曲から下行結腸にかけて Haustra が消失し，壁の伸展が不良である．Spicula（矢印）もみられる．

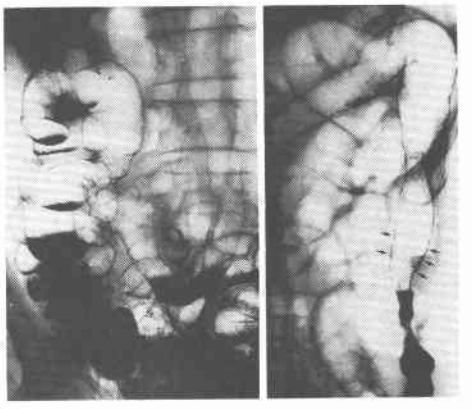

＜1987年６月８日受理＞別刷請求先：平井　孝
〒464　名古屋市千種区鹿子殿１－１　愛知県がんセンター外科

結腸から横行結腸までは粘膜は易出血性であったが，潰瘍は瘢痕化の傾向にあった．上行結腸は正常であった．また，肛門縁より4cmの部位に左壁を中心として中央に浅い隆凹を伴う隆起性病変を認めた．生検では，直腸腫瘍は高分化腺癌，他の部位は潰瘍性大腸炎と診断された（図2）．

入院後経過：入院後も1日10行の下痢が続くため経口栄養は流動食とし，高カロリー輸液を併用した．Predonin 30mg/日，Salazopyrin 3g/日を術前まで内服させた．7月5日外科転科．転科後も微熱と下痢が改善しないため絶食とした．また，糞便培養でCampylobacterが検出されたためFosmisin 3g/日の内服を5日間行った．術前には解熱し，便通も1日2～4行と減少した．糞便培養でもCampylobacter陰性となった．

図2　大腸内視鏡所見．浅い地図状潰瘍が多発し，易出血性である．

図3　切除標本肉眼所見．直腸に2型腫瘍を認める．周囲粘膜には浅い地図状潰瘍が多発している．

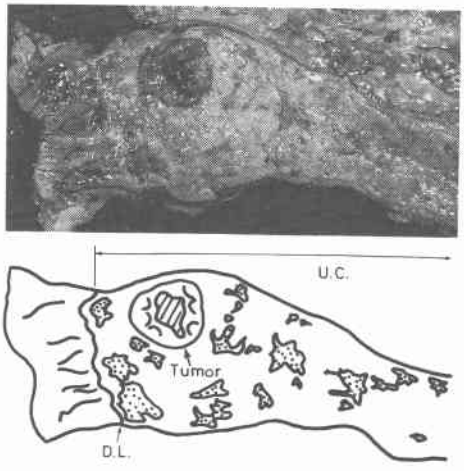

U.C.: ulcerative colitis　D.L.: dentate line

手術所見：8月1日，手術施行．大腸癌取扱い規約[1]によれば腫瘍の占居部位はRbで，$P_0H_0N_0A_2$の所見であった．潰瘍性大腸炎に関してはS状結腸に若干の狭窄と硬化を認めたが，他の結腸の漿膜面には異常を認めなかった．術式は腹会陰式直腸切断術および結腸亜全摘を行い，上行結腸人工肛門を造設した．絶対治癒切除術であった．

切除標本肉眼所見：歯状線より1.5cm口側に大きさ34×30mmの2型の腫瘍が存在し，他の大腸粘膜面では，腫瘍周囲を含めて腫瘍の肛門側の直腸からS状結腸にかけて，不整形の浅い地図状潰瘍が多発しており，腫瘍は大腸炎と併存していた．下行結腸では潰瘍は瘢痕化し，壁硬化と管腔の狭小化がみられた．横行結腸では，まだところどころに不整形潰瘍がみられたが，上行結腸には異常を認めなかった（図3）．

病理組織学的所見：直腸腫瘍は，高分化腺癌で，浸潤は筋層を越えて外膜に達し，a_2，ly_1，v_0，n(－)であった(図4)．また，結腸，直腸の全域で腸管上皮が，ところどころ剝離消失し，杯細胞が減少し，Paneth細

図4　直腸腫瘍部組織像．高分化腺癌の像である．(×40，H.E.)

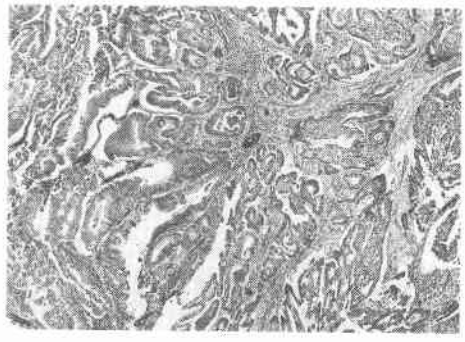

図5　S状結腸組織像．上皮が剝離し粘膜固有層内の著しい細胞浸潤，腺管数の減少，杯細胞の減少がみられる．(×100，H.E.)

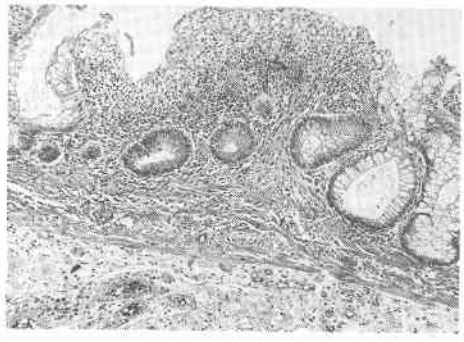

胞化生もみられた．細胞浸潤も著明であるが，比較的粘膜固有層に限局しており，潰瘍性大腸炎の所見であった．異型腺管はみられなかった（図5）．

術後経過：経過良好にて第40病日に退院．術後3年3カ月の現在，再発の徴候なく健在である．

考　察

1925年 Crohn and Rosenburg が初めて潰瘍性大腸炎に合併した大腸癌を報告して以来，欧米では多くの報告があり，詳しい臨床的検討も行われている．大腸癌は潰瘍性大腸炎症例の約3～5％に発生している．また癌を合併しやすい症例は全大腸炎型で，10年以上経過した例に多い[2)3)]．

本邦でも最近では，潰瘍性大腸炎は日常診療上まれな疾患ではなく，昭和60年度厚生省特定疾患吸収障害調査研究班によれば，人口10万対0.5の発症率である．しかし，本邦の癌合併例の報告は1986年までに自験例

表1　大腸癌を合併した潰瘍性大腸炎症例（本邦報告例）

No.	報告者	報告年	年　齢	性	経　過	癌占居部位	組　織　型	Dysplasia
1	近　藤	1941	23	男	5Y	下行結腸	?	?
2	森　本	1962	45	女	18Y	直　腸	低分化腺癌	?
3	名　尾	1963	28	男	1Y	S状結腸	?	?
4	同　上	1963	50	女	1Y	?	?	あり
5	島	1966	55	女	10Y	S状結腸	?	あり
6	会　沢	1966	50	男	?	?	?	?
7	徐	1967	70	男	5M	S状結腸	腺　癌	なし
8	井　出	1971	47	女	3Y	横行結腸	粘液癌	?
9	野　崎	1972	45	男	10M	横行結腸	高分化腺癌	?
10	伊　藤	1973	56	男	9M	横行結腸	高分化腺癌	?
11	古　川	1975	62	女	10Y	横行結腸	粘液癌	?
12	田　中[9)]	1976	62	女	35Y	直　腸	高分化腺癌	あり
13	織　田	1978	53	男	53Y	S状結腸	粘液癌	?
14	坂　本	1978	49	女	14Y	直　腸	低分化腺癌	あり
15	藤　盛[5)]	1980	48	男	14Y	盲腸，上行	中分化×2	あり
16	松　本	1980	40	男	10Y	直　腸	中分化腺癌	?
17	辻　仲[6)]	1982	29	女	5Y	多　発	高～低，粘	あり
18	松　川[7)]	1982	53	女	36Y	S状結腸	高分化腺癌	?
19	関　根	1982	55	男	25Y	S状，直腸	未分化癌	?
20	高　野	1982	36	男	2Y	横行，S状	s　m　癌	あり
21	工　藤	1982	63	男	3M	直　腸	印環細胞癌	あり
22	勝　又	1982	40	女	21Y	直　腸	中分化腺癌	あり
23	坂　本[8)]	1983	27	男	16Y	直　腸	粘液癌	あり
24	今　野[10)]	1983	53	女	7Y	上行結腸	中～高分化	あり
25	久保田	1983	68	男	25Y	直　腸	高分化腺癌	あり
26	島　田	1983	58	男	18Y	直　腸	m　癌	あり
27	山　高	1984	43	女	11Y	直　腸	腺　癌×2	?
28	大　友[13)]	1984	31	女	11Y	直　腸	中分化腺癌	なし
29	浅　川	1984	26	女	6Y	直　腸	?	?
30	塚　越	1986	29	女	12Y	直　腸	粘液癌	あり
31	田　中	1986	35	男	17Y	下行結腸	中分化腺癌	あり
32	藤　原	1986	31	男	16Y	多　発	高分化腺癌	あり
33	杉　田	1986	64	男	18Y	S状，下行	粘・高分化	あり
34	杉　田	1986	71	女	8Y	直　腸	高分化腺癌	なし
35	児　玉	1986	22	男	13Y	直　腸	高分化腺癌	あり
36	児　玉	1986	44	男	12Y	S状，直腸	分化型腺癌	あり
37	阪　本	1986	78	男	28Y	横行，S状	中・高分化	あり
38	今　村	1986	25	女	12Y	横行・下行	高分化腺癌	あり
39	今　村	1986	42	男	20Y	直　腸	高分化腺癌	あり
40	今　村	1986	56	男	14Y	直　腸	粘液癌	なし
41	自験例	1986	75	男	3Y	直　腸	高分化腺癌	なし

を含め41例を数えるにすぎない(表1)．ただし，明らかに癌口側にのみ潰瘍性病変の存在するobstructive colitisと思われる症例は除いてある．

これらによれば，年齢は23～75歳で平均47歳，性別では男性23例女性18例であった．潰瘍性大腸炎の罹病期間は3カ月から35年にわたり，平均13.3年であった．癌の多発例が9例あるが，直腸，S状結腸に多くみられた．組織型は31例に記載されており，粘液癌7例，高分化腺癌13例，中分化腺癌7例，低分化腺癌2例，未分化癌1例，印環細胞癌1例とさまざまであった．Goldgraberら[4]によれば，高分化または中分化腺癌が多く，粘液結節癌，印環細胞癌もみられ，本邦と同様の傾向である．

最近の報告例では前癌性変化からの癌発生の問題が指摘され，記載のある16例中13例に異型をみとめている[5)~10)]．Morson and Pang[11]によってdysplasiaがあれば，癌合併例が多いことが指摘されており，Riddelら[12]によれば，癌合併例の97～91%に直腸のprecancerous changeを認めるため，定期的な直腸生検が必要であると述べられている．しかし，本症例のように3年前の下痢が潰瘍性大腸炎の発症としても経過が比較的短かく，dysplasiaの合併もなく，癌が発生する場合もあり[13]，発症後10年以内のlow risk群でも一般人対象の集団検診の基準で大腸検査を行う必要がある．

本邦報告症例では大腸癌手術後の長期予後についてはほとんど述べられていない．Buttら[14]によれば，根治切除術後の5年生存率は63.4%であり，潰瘍性大腸炎非合併大腸癌と差はみられない．

また，この症例の問題点として，手術前の糞便培養にてCampylobacterが検出されている．潰瘍性大腸炎の鑑別診断上，Campylobacter colitisが問題となる[15)18)19)]．最近の報告によれば，肉眼所見，組織所見では鑑別ができないとされている．しかし，本症例では発症が緩徐であること，手術前に糞便培養陰性となっていたが，初回診断時と病変の変化がないこと，切除標本にて潰瘍性大腸炎の病変が直腸よりびまん性，連続性に続いていることなどより潰瘍性大腸炎と診断した．発熱・下痢が増悪した時Campylobacterが検出されており，Newmanら[17]の報告にもあるように潰瘍性大腸炎にCampylobacter colitisがさらに合併したと考えられた．

まとめ

高齢発症で，比較的経過の短かい潰瘍性大腸炎に併存した直腸癌の1切除例を報告した．本症例はCampylobacter colitisをも合併しており，大腸炎の鑑別上でも興味ある1例と考える．

最後に御校閲を頂いた名古屋大学第1外科二村雄次助教授に感謝致します．

本症例は共著者の小林により昭和58年11月，日本消化器内視鏡学会第26回東海地方会にて発表された．

文　献

1) 大腸癌研究会編：大腸癌取扱い規約．改訂第4版．東京，金原出版，1986
2) 吉井隆博：潰瘍性大腸炎及びCrohn病と大腸癌．大腸癌の全て．東京，南江堂，1978，p101—113
3) 武藤徹一郎，小西文雄，上谷潤二郎：潰瘍性大腸炎，Crohn病の癌化の問題．日臨　39：2067—2074，1981
4) Goldgraber MB, Kirsner JB: Carcinoma of the colon in ulcerative colitis. Cancer 17：657—665，1964
5) 藤盛孝博，三浦妙太，隣谷義人ほか：大腸癌及び前癌病変の多発をみた潰瘍性大腸炎の一剖検例．胃と腸　15：323—330，1980
6) 辻仲康伸，竹村　浩，松田好男ほか：多発大腸癌を合併した潰瘍性大腸炎の一例．胃と腸　17：1015—1020，1982
7) 松川正明，山田　聡，粱承　茂ほか：潰瘍性大腸炎とその癌化．臨科学　19：139—145，1983
8) 坂本孝作，中村卓次，中野眼一ほか：潰瘍性大腸炎に合併した直腸癌の一例．日本大腸肛門病会誌　36：206—212，1983
9) 田中乙雄，鰐淵　勉，川口正樹ほか：潰瘍性大腸炎に合併した直腸癌の一例．胃と腸　11；499—502，1976
10) 今野保敏，樋渡信夫，小林和人ほか：潰瘍性大腸炎を母地として発生した上行結腸癌の一例．Gastroenterol Endosc 25：1091—1096，1983
11) Morson BC, Pang LCS: Rectal biopst as an aid to cancer control in ulcerative colitis. Gut 8：423—434，1967
12) Riddel RH, Morson BS: Value of sigmoidoscopy and biopst in detection of carcinoma and premalignant change in ulcerative colitis. Gut 20：575—580，1979
13) 大友　晋，大木一郎，町田守也ほか：潰瘍性大腸炎に合併した直腸癌の一例．Prog Dig Endosc 25：329—332，1984
14) Butt JH, Lennard-Jones JE, Ritchie JK: A practical approach to the risk of cancer in inflammatory bowel disease. Med Clin North Am 64：1203—1220，1980
15) Lambert ME, Schofield PF, Ironside AG et al: Campylobacter colitis. Br Med J 31：857—859，1979
16) Blaser MJ, Reller LB: Campylobacter enteritis. N Engl J Med 305：1444—1451，1981
17) Newmann A, Lambert JR: A campylobacter jejuni causing flare up of inflammatory bowel disease. Lancet 25：919，1980
18) 渡辺英伸，堀向文憲，岩淵三哉ほか：急性感染性腸炎の病理．胃と腸　18；333—342，1983
19) 喜田　剛，田島　勉：感染性腸炎と潰瘍性大腸炎の鑑別．胃と腸　18：343—352，1983