日消外会誌　20（11）：2681～2684，1987年

直腸癌術後に発生した肺の癌性リンパ管症の1症例

国立神戸病院外科
生田　肇　多淵　芳樹　今西　築
高本　幸夫　河　良明　光野　孝雄

A CASE OF LYMPHANGITIS CARCINOMATOSA OF THE LUNG FOLLOWING THE RESECTION OF RECTAL CANCER

Hajime IKUTA, Yoshiki TABUCHI, Kizuku IMANISHI
Yukio KOHMOTO, Yoshiaki KAWA and Takao MITSUNO
Department of Surgery, Kobe National Hospital

索引用語：直腸癌，肺の癌性リンパ管症

はじめに

直腸癌の肺転移は孤立性ないしは散在性結節性転移が多く，緩慢な経過で推移していくのが通例である．最近，著者らは直腸癌術後び漫性肺転移（癌性リンパ管症）を来たし急速に呼吸困難が進行し不幸な転帰をとった症例を経験したので，若干の文献的考察を加えて報告する．

症　例

症例：40歳，男性，会社員．

主訴：両側鼡径部腫瘤．

家族歴・既往歴：特記することなし．

現病歴：昭和60年11月1日に便秘と便柱の狭小化を主訴として来院し，諸検査の結果Ra-Rbの直腸癌と判明し，同月18日腹会陰式直腸切断術を施行した．術後補助免疫化学療法としてMitomycin計40mg・PSK 3.0g/day・UFT 400mg/dayを投与され，同年12月24日軽快退院した．その後外来でPSK 3.0g/day・UFT 400mg/dayによる免疫化学療法を受けていたが，昭和61年5月21日両鼡径部リンパ節再発のため再入院した．

初回手術所見：占居部位Ra-Rb径6.0×5.5cmの3型癌（図1）で，腹会陰式直腸切断術を施行した．手術所見は大腸癌取扱い規約上[1]S_2・A_2・P_0・H_0・N_1・M_0・OW（－）・AW（－）・EW（－）で，リンパ郭清はN_1は完全郭清したがN_{2-3}の上直腸・S状結腸・中直腸動脈根リンパ節ならびに下腸間膜リンパ節は郭清したが不完全で規約上[1]R_1手術となったが肉眼的には相対治癒手術であった．割面は図1の通り，筋層外脂肪織浸潤が長軸方向に12cm深さ2.0cmと高度であった．組織学的にはmod.・s・a_2・n_3・ly_3・v_3・ow（－）・aw（－）・ew（－）で郭清したすべてのリンパ節に転移（12/12）が認められ，組織学的には相対非治癒切除であった．特に脈管侵襲は高度で筋層外静脈やリンパ管侵襲が高度であった（図2）．

検査所見：初回入院時の腫瘍マーカーは術前carcinoembryonic antigen（以下CEA）3.8ng/ml，carbohydrate antigen 19-9（以下CA19-9）29U/ml，術後はそれぞれ0.5ng/ml，29U/mlとなっていたが昭和61年3月17日にCEA 13.6ng/mlに上昇し，さらに再入院時の5月21日にはCEA 183.1ng/ml，5月29日にはCEA 223.8ng/ml，CA19-9 45U/ml，tissue polypeptide antigen（TPA）1,891.2U/lと急上昇していた．一般血液検査ならびに血液生化学検査上lactate dehydrogenase（LDH）以外全経過を通じて異常は認められなかった．LDHは初回入院時には異常を認めなかったが昭和61年3月14日512IU/l，5月22日1,212IU/l，6月2日1,277IU/l，6月18日1,820IU/lと次第に上昇した．しかし，腹部computed tomography（CT）とultrasonography（US）で上腹腔内臓器に明らかな転移は認められなかった．

鼡径部リンパ節転移の経過並びに手術所見：昭和61年3月28日（術後4月2週）左鼡径部に径1.0cmのリンパ節，右鼡径部に2～3mmのリンパ節を触知し，同4月25日には左鼡径リンパ節は1.3cm，5月9日に1.8cm，更に5月24日には2.5cmに増大し，右鼡径リンパ

＜1987年6月8日受理＞別刷請求先：生田　肇
〒654　神戸市須磨区西落合3－1－1　国立神戸病院外科

図1　切除標本（上）：Ra-Rbを占居した6.0×5.5cmの3型癌，同割面像(下)：筋層外脂肪織浸潤が長軸方向に12cm・深さ2.0cmに認められる．

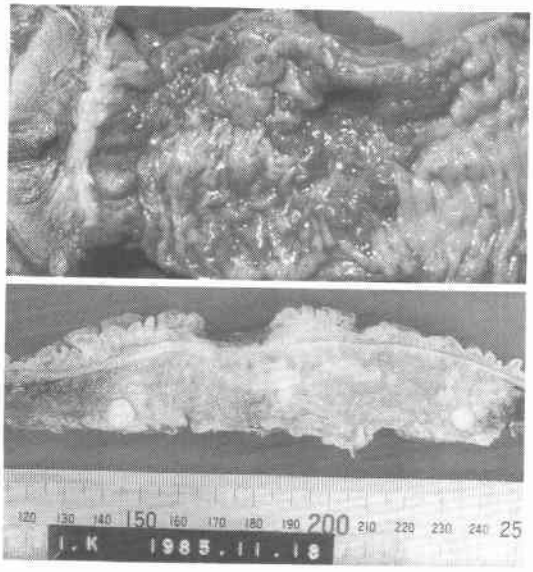

図2　原発病巣の組織所見：中分化型腺癌の筋層外静脈侵襲（→）とリンパ管侵襲（↑）が認められる．Weigert-HE染色，×80．

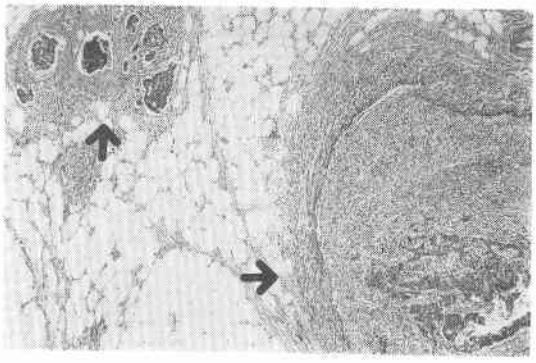

節も5個の0.5cm大のリンパ節を触知したため直腸癌術後の両鼡径リンパ節再発と診断して昭和61年5月26日（初回手術後6月1週）両側鼡径部リンパ節郭清術を行った．右鼡径部リンパ節は一塊となった腫瘤を形成し，その大きさは5.0×5.0cm，左鼡径部には3.0×3.0cmのリンパ節1個，2.0×2.0cmのリンパ節2個存在し，これを郭清した．組織学的には，原発巣より若干低分化傾向のある腺癌で，周辺の脂肪組織のリンパ管内にも腺癌細胞の浮遊像が認められた（図3）．

術後経過：術後しだいに労作時呼吸困難及び咳嗽が

図3　郭清鼡径リンパ節周囲脂肪組織所見：転移リンパ節周辺の脂肪組織中のリンパ節内に腺癌細胞塊の浮遊が認められる．HE，×80．

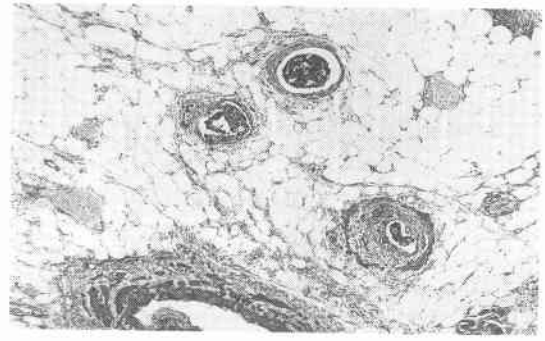

図4　胸部単純写真：肺門影の増強および，末梢へ向かう線状ないし顆粒状陰影が認められる．

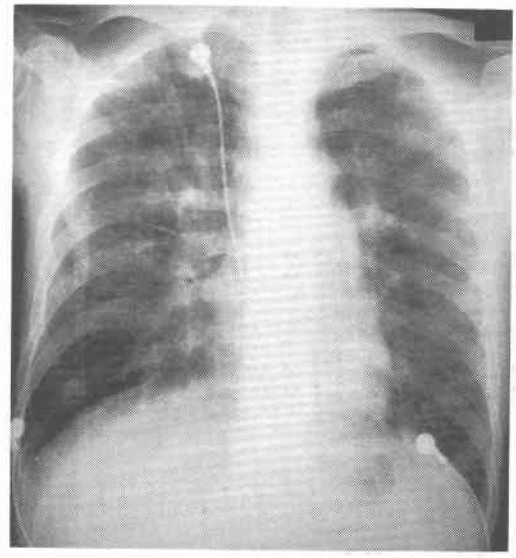

出現し，聴診上両肺野特に下肺野を中心にラ音が聴取され，胸部単純写真上肺門陰影の増強と肺門より肺野末梢へひろがる線状・顆粒状陰影，末梢肺野には雲状影が認められ，さらに，Kerley B lineが認められた(図4)．同年5月30日（再手術後4日）の血液ガス分析では，room airでpH 7.46，pco_2 32.9mmHg，po_2 66.6 mmHgと低酸素状態であった．以上の臨床経過および検査所見から肺の癌性リンパ管症と診断し，制癌療法Adriacin 50mg/week（3回計150mg）とUFT 600mg/day経口投与と同時に酸素吸入とステロイド療法を試みた．しかし，呼吸困難が急速に進行し，再入院後40日（直腸切断術後7月2週）に呼吸不全（窒息状態）

図5　肺生検組織所見：腺癌細胞のリンパ管・血管・肺胞内への浸潤が認められる．HE, ×80.

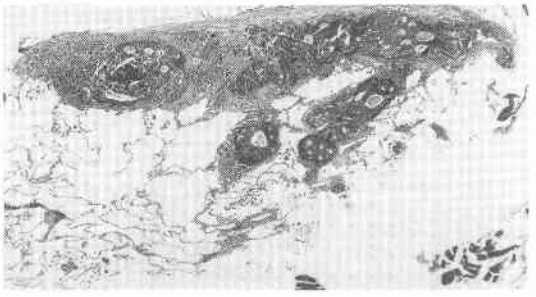

にて死亡した．肺野末梢の針生検（図5）にて，癌細胞のリンパ管・血管・肺胞内への浸潤が認められ，直腸切断術後のび漫性肺転移（肺の癌性リンパ管症）による呼吸不全死であることが確認された．

考　察

肺の癌性リンパ管症は転移性肺腫瘍の特殊型で，転移性肺腫瘍の10%程度[3]を占め，原発臓器として胃と肺が多く両者合わせて約70%[2)4)]を占めるといわれている．Yangら[2]は275例の肺の癌性リンパ管症の原発臓器を検索し，胃122例（44.4%）・肺62例（22.5%）・乳腺25例（9.1%）の順に多く，大腸は10例（3.6%）であったと報告している．また，本邦の金上ら[5]は転移性肺腫瘍322例を検討し，癌性リンパ管症は胃癌が最も多く36例中17例(47.2%)，直腸癌の肺転移17例では癌性リンパ管症はなかったと報告している．このように直腸癌による肺の癌性リンパ管症はまれで，著者らの最近10年間の文献検索においてもその本邦報告例は見当らなかった．

肺の癌性リンパ管症の発生機序として，肺門部転移リンパ節から癌細胞がリンパ行性に逆流して発生するとするリンパ逆行説[2)5)6)]と血行性転移説[7)~11)]に大別される．前者を支持する研究者[2)5)6)]は本症では一般に肺内リンパ管内に高度なリンパ管侵襲が認められ通常肺門リンパ節転移が認められることを挙げ，また後者を肯定する研究者[7)~11)]は肺内リンパ管以外小血管に癌侵襲が認められ，肺門リンパ節転移がない症例があることを挙げている．自験例では，原発巣の静脈ならびにリンパ管侵襲が極めて高度であったこと，胸部単純写真で肺門陰影の増強と肺内ではリンパ管のみならず小血管更に肺胞内に癌細胞が確認されたことから，両説のどちらかを肯定することも否定することもできないと思われる．

肺の癌性リンパ管症の自覚症状は呼吸困難40%・咳嗽31%・喀痰20%などが主とした症状[5]で，自験例の初発症状は労作時呼吸困難と喀痰を伴わない咳嗽で，それが進行性に増強した．本症は胸部単純写真上間質性肺炎像をとり，肺野の線状ないし網状陰影が特徴とされている．この陰影と肺門影ならびに腫瘍影の状態からYangら[2]は肺の癌性リンパ管症を4型に分類している．すなわちI型：肺門影の増強はなく両肺野全体に線状・網状影を呈するもの．II型：肺門影の増強を認め，肺門より線状影が両側にひろがるもの．III型：肺門より1方向に線状影がみられ，実質像を認めずしだいに両肺野にひろがるもの．IV型：最初に充実性の腫瘤がみられ，その後に肺門影が増強し肺門よりの線状影をみとめるものの4型に分類している．自験例では，肺門陰影の増強と肺門から肺野末梢へ広がった線状・顆粒状陰影が認められ，肺野に充実性陰影が認められなかったことより，YangらのII型肺癌性リンパ管症に相当すると考えられる．

本症の臨床診断は比較的容易であると思われる．すなわち，癌腫の既往または癌腫を有する患者で，進行性の呼吸困難・咳嗽と胸部単純写真で上述の通り間質性肺炎所見をとれば本症を疑って精査する必要があろう．自験例では明らかな腹腔内転移がないのにかかわらず鼡径部リンパ節郭清後もCEAが223.8ng/mlと高値を示していたことも本症の補助診断に有用であった．確定診断は肺生検によらなければならないが，その生検で自験例のようなリンパ管・毛細管ないし小血管内にび漫性の癌細胞浸潤が認められれば診断は確定する．治療は極めて困難で，その予後は不良とされている[4]．金上ら[4]は本症発見後死亡までの期間は1カ月以内が70.6%・2カ月以内88.6%と報告している．自験例ではUFT 600mg/day・PSK 3.0g/day・Adriacin 50mg/week（計150mg）の制癌療法と共にステロイド投与などを試みたが軽快することなく，呼吸困難が急速に進行し，発症40日後に呼吸不全（窒息状態）で死亡した．現在のところ肺の癌性リンパ管症に有効であったという治療法は見当らず，早急な治療法の確立が望まれる．

結　語

直腸癌の転移形式としてはまれな肺の癌性リンパ管症の1例を経験したので，その詳細を報告するとともに，その発生機序・臨床像・治療法ならびに予後に関して若干の文献的考察を加えて報告した．

文　献

1) 大腸癌研究会編：臨床・病理大腸癌取扱い規約．東京，金原出版，1983
2) Yang S, Lin C: Lymphangitis carcinomatosis of the lungs. Chest 62：179—187, 1972
3) Minor GR: A clinical and radiologic study of metastatic pulmonary neoplasms. J Thorac Cardiovasc Surg 20：34—42, 1950
4) Harold JT: Lymphangitic carcinomatosa of the lungs. Quart J Med 21：353—360, 1952
5) 金上晴夫，桂　敏樹，仁井谷久暢ほか：胃癌の肺転移．日胸外会誌　25：485—491, 1966
6) Wu TT: Generalized lymphatic carcinomatosis ("lymphangitis carcinomatosa") of the lungs. J Pathol Bact 43：61—76, 1936
7) Morgan AD: The pathology of subacute cor pulmonale in diffuse carcinomatosis of lungs. J Pathol Bact 61：75—84, 1949
8) 中村　隆：栗粒癌症と癌性リンパ症．診断と治療 52：1940—1952, 1964
9) Janower ML, Blennerhasset JB: Lymphangitic spread of metastatic tumor to the lung. Radiology 101：267—273, 1971
10) 河端美則，宍戸真司，岩井和郎：癌性リンパ管症の病理—進展様式を中心に．肺癌　22：27—34, 1982
11) 松本寿之介：転移性肺腫瘍のX線学的並びに病理学的研究．肺癌　16：111—126, 1976