日消外会誌　20（11）：2685～2688，1987年

成人鎖肛の総排泄腔部に発生した腺癌の1例

久留米大学医学部第1外科
藤吉　学　白水　和雄　佐々木孝之
島　一郎　中川喜一朗　龍　嘉昭
小野　真一　磯本　浩晴　掛川　暉夫

A CASE OF ADENOCARCINOMA OCCURRING FROM CLOACA OF IMPERFORATE ANUS IN ADULT PATIENT

Manabu FUJIYOSHI, Kazuo SHIROUZU, Takayuki SASAKI, Itirou SHIMA, Kiitirou NAKAGAWA, Yoshiaki RYU, Shiniti ONO, Hiroharu ISOMOTO and Teruo KAKEGAWA
1st Depertment of Surgery, Kurume University School of Medicine

索引用語：成人鎖肛，直腸総排泄腔瘻，尿管S状結腸吻合

I. はじめに

先天性直腸肛門奇形の総称としての鎖肛は，一般には新生児期に発見され治療を受ける疾患である．著者らは，成人になるまで放置され経過した高位鎖肛（recto-cloacal fistula）の総排泄腔部に腺癌が発生し，腸閉塞症状を呈してはじめて発見され，手術がなされた極めてまれな1症例を経験したので報告する．

II. 症　例

患者：42歳，女性．

主訴：腹部膨満，右上腹部痛．

家族歴，既往歴：特記すべきことなし．

現病歴：1983年3月始めごろより時々呕気呕吐あり，4月4日腹部膨満と右上腹部痛を訴え近医受診し，症状改善しないままに当外科紹介され入院となる．

入院時現症：身長147cm，体重40kg，体格中等度，眼瞼結膜に軽度貧血を認めるが，眼球強膜に黄疸は認めなかった．頸部，胸部に変形などはなく，胸部聴診でも異常を認めなかった．腹部は膨満が強く右上腹部に圧痛を認め，左上腹部に小児頭大の腫瘤を触知した．四肢には，奇形，変形などは認めなかった．

局所所見：会陰部には，本来あるべき位置に肛門，外尿道口を認めず，腔様の外口のみを認め（図1），指診にて外口部皮膚縁より約4cmの部位に約2/3周性の弾性硬の腫瘤を触知し，また圧痛が著明であった．

図1　会陰部局所所見．本来あるべき位置に肛門外尿道口を認めず腔様の外口のみを認める．

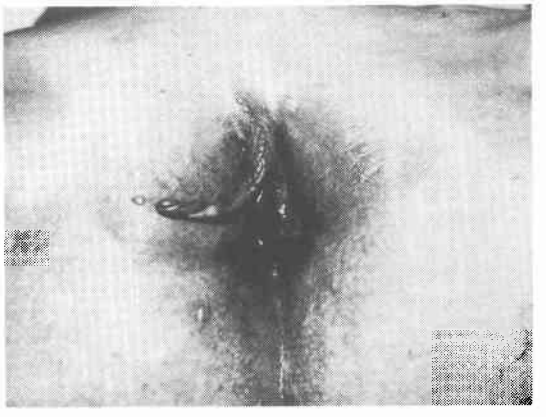

検査所見：血液生化学的検査では，白血球12,400/mm³，CRP（6＋）と急性炎症所見がみられ，赤血球376×10⁴/mm³，Hb 9.9g/dl，Ht 33.2％と軽度貧血も認められた．また血中電解質値はNa 142mEq/l，K 3.7mEq/l，Cl 102mEq/lと正常範囲内であったが，血中BUNは29mg/dl，クレアチニンは2.9mg/dlと上昇を示した．CEAは1.3ng/mlと正常範囲内であった（**表1**）．腹部単純X線写真では，拡張した小腸および大腸ガスが腹部全体に認められた．

逆行性腸造影所見：外口が1カ所で手技的に困難で

＜1987年6月8日受理＞別刷請求先：藤吉　学
〒830　久留米市旭町67　久留米大学医学部第1外科

あったが，正常の大腸の走行が認められず，外口の直上部に壁不整のほぼ全周性の狭窄が認められた．

排泄性腎盂造影所見：右の腎臓は描出されず，左の腎盂腎杯の拡張と尿管の拡張および蛇行が認められた．

入院後経過：腹部膨満および腹痛は禁飲食と輸液などの保存的治療にて改善した．その間に諸種検査を施行し上記の検査で得られたような所見を認め，さらに左鼡径部リンパ節の腫大に対し生検の結果腺癌が判明し転移と考えられ，原発巣は狭窄部腸管由来が最も考えられた．以上の結果をふまえて原発巣の切除および左水腎症の改善を目的として手術を施行した．なお鼡径部リンパ節は生検時に転移陽性と判定されたのでその時点で郭清が施行された．

手術所見：正中切開にて開腹すると，腹水などは認めずまた肝転移，腹膜播種の所見も認められなかった．大腸はきわめて短かく，虫垂の存在を認める右側結腸のみで横行および左側結腸は認められなかった．また右の腎臓および尿管は萎縮し，左の腫大した腎臓と引続き尿管の拡張も認められた．卵巣と子宮は左右に一対ずつ認め，直腸末端に相当する部において硬い腫瘤が一塊として触知され，尿管閉塞と腸閉塞をもたらしたものと考えられた．手術は原発巣切除と尿路再建，排便経路の確保の目的で骨盤内臓全摘術を施行した．なお左腹壁に尿管皮膚瘻，右腹壁に結腸を用いて人工肛門を造設した．

表1　検査所見

末梢血		LDH	226U/dl
WBC	12,400/mm³	γ-GTP	10U/dl
RBC	376×10⁴/mm³	ch-E	0.48pH
Hb	9.9g/dl	BUN	29mg/dl
Ht	33.2%	Cr	2.9mg/dl
Pl	50×10⁴/mm³	Na	142mEq/l
血液生化学		K	3.7mEq/l
TB	0.6mg/dl	Cl	102mEq/l
DB	0.2mg/dl	CRP	6(+)
GOT	17U/dl	d-Feto	3.7ng/ml
GPT	10U/dl	CEA	1.3ng/ml

図2　摘出標本所見．ゾンデは左右の子宮と尿管内に挿入されその走行を示している．

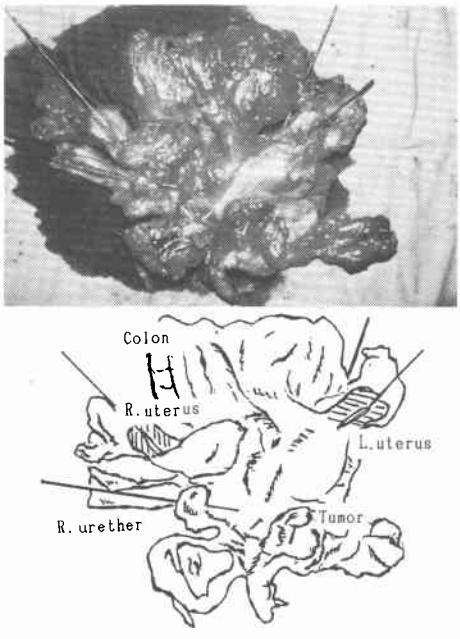

図3　組織所見．腫瘍は円柱上皮と扁平上皮が混在した移行帯に認められる．

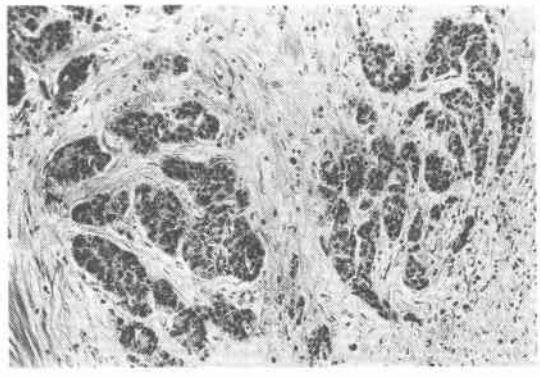

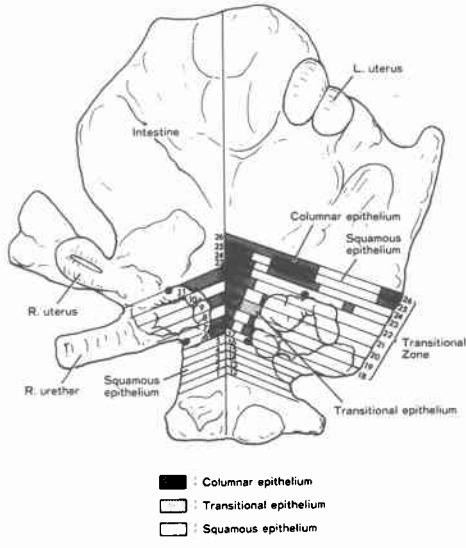

摘出標本所見：図2のごとく子宮は左右に一対とした双角子宮であり，左右の子宮および尿管の走行は消化管と思われる腔に集合し，それぞれ開口していた．腫瘤は約4×3.5cmの大きさで境界明瞭で壁不整の周堤をもつBorrmann 2型で左右尿管の開口部付近の消化管末端部に存在した．

組織学的所見：癌腫発生部位の周辺粘膜は，図3に示すごとく円柱上皮および扁平上皮が混在し，一部に移行上皮も認められた．腫瘍細胞は，管状あるいは索状配列が主体であるが，一部ビマン性な発育を呈し脈管侵襲も著明で，中分化腺癌と診断した．

術後経過：術後は経過良好で約2カ月後に退院したが，術後約1年3カ月で会陰部局所再発と鼠径リンパ節転移再発により再入院し，加療のかいなく術後約1年5カ月にて死亡した．

III. 考　察

鎖肛の多くは，新生児期に外科的治療を要するものが圧倒的に多いが，例外的に放置され経過している場合がある[1)~3)]．本症例は42歳になるまで治療がなされず，イレウス症状を呈してはじめて来院し鎖肛の診断を受け，さらにそのイレウス症状の原因が，総排泄腔部に発生した腺癌によるものであったという極めてまれな症例であった．本症例は摘出標本の所見より，消化管末端部と尿路系末端部と腟が1つの腔となっており，鎖肛の分類としては直腸総排泄腔瘻と考えられ[4)]，その最終診断は手術所見，摘出標本所見および組織学的所見により，はじめて全体像を把握することができた．著者らが検索した限りにおいては，かかる高年者で鎖肛に癌が合併した症例はほかに報告をみない．

成人の直腸肛門奇形に関しては，藤田ら[3)]が42歳の女性の肛門腟前庭瘻と22歳男性の直腸尿道瘻を有する中間位鎖肛の2症例を経験し，Katzら[5)]は15歳から68歳までの29症例を報告している．その中で本症例のような高年者になるまで放置された例は女性に多く，しかも大半が治療前にはすでに異常に気づいているとしている．また鎖肛と癌の合併に関しては，Polkら[6)]が18歳時に直腸尿道瘻にてpull-through手術を施行され，45年目にS状結腸に腺癌を合併した症例を報告しているが，癌発生上の点においては自験例とはいささか異なる．本症例において興味深い問題点の1つとしては，癌が消化管末端部で円柱上皮と扁平上皮が混在した総排泄腔部に発生した腺癌であったという組織学的な発生の点と，加えて癌発生に尿の関与が考えられることである．後者に関してHarfordら[7)8)]は，尿管および膀胱の先天奇形に対し尿管S状結腸吻合が施行されその平均約26年後に吻合部およびその付近に発生した腺癌を報告しているが，消化管に尿が混入するという点で本症例と非常に類似している．その中でHarfordらは一般のS状結腸癌より癌発生年齢が若いと述べ，その因子として尿による慢性炎症の産物によるものか，あるいは腸内細菌叢に対する尿素の働きが発癌因子になると考えている．また発生した多くの癌が尿管断端の外口部に発生している事実より，突出した尿管S状結腸吻合部に対する機械的刺激が関連深いという推論もなされている．

実験大腸癌でも癌発生に便流がかなり重要な役割を果たし，糞便中の変異原物質の関与などが考えられているが[9)~12)]，便流と尿の混和は発癌にさらに促進的要素があるものと推論される．本症例も42歳で診断を受け一般の直腸癌やS状結腸癌の好発年齢より明らかに若く，癌は右尿管の外口部に発生し，尿が消化管へ常時流入した刺激が発癌に促進的に働いたであろうと推論され，成人鎖肛に癌が合併したという特異性だけでなく，その要因においても非常に興味深いものと考えられる．正常生体では消化管に尿が流入するということはありえないことであるが，消化管の癌発生に便流と尿中の何らかの物質が関与していることは明らかであり今後さらに検討すべき問題と思われる．

ま と め

42歳まで放置された成人鎖肛の総排泄腔部に腺癌が発生した非常にまれな1症例を経験したので若干の文献的考察を加え報告した．

本論文の要旨は第28回日本消化器外科学会総会（昭和61年7月青森）で報告した．

文　献

1) 平野敬八郎，亀谷寿彦，鈴木義雄ほか：鎖肛およびいわゆる異所性肛門を中心として．日本大腸肛門病会誌　26：185—186，1973
2) 角田昭夫：鎖肛の手術と肛門機能．外科　38：238—247，1976
3) 藤田博茂，嵩原裕夫，亀岡一裕ほか：成人における先天性直腸肛門奇形（鎖肛）の2例．四国医誌　38：70—73，1982
4) 横山穣太郎，林　喚，伊川広道ほか：女児高位鎖肛．小児外科　10：1315—1332，1978
5) Katz LD, Zinkin LD, Stonesifer GL et al: Imperforate anus and ectopic orifices in adult patient. Dis Colon Rectum 21：633—635，1978
6) Polk HC, Welch JP, Nagaraj HS et al: Rectosigmoidal adenocarcinoma after success-

ful pull-though for imperforate anus and recto-uretheral fistula: A footnote to Dr. Hugh Youngs 1983 opeations. Johns Hopkins Med J 151：151—154, 1982
7) Harford FJ, Fazio VW, Epstein LM et al: Rectosigmoid carcinoma occurring after ureter-osigmoidostomy. Dis Colon Rectum 27：321—323, 1984
8) Sheldon CA, Mckinley CR, Hartig PR et al: Carcinoma at the site of ureterosigmoidostomy. Dis Colon Rectum 26：55—58, 1983
9) 成沢富雄：胆汁酸代謝と大腸癌. 消外セミナー 15：162—182, 1984
10) 片柳照雄：実験的大腸癌—とくに便流と発癌との関連性について—. 最新医　32：2414—2419, 1977
11) 小平　進, 小山靖夫, 広田映五ほか：大腸粘膜の環境とDMH誘発大腸癌, 糞流と発癌. 日本大腸肛門病会誌　31：575—585, 1978
12) Crissey MM, Sttel GD, Gittes RF: Rat model for carcinogenesis in ureterosigmoidostomy. Science 207：1079—1080, 1980