日消外会誌　20（12）：2790～2792，1987年

腸間膜より発生した平滑筋腫の１例

国立療養所南京都病院外科
蔡　元奎　馬場　信雄　西村　一郎

A CASE REPORT OF LEIOMYOMA OF THE MESENTERY

Yuan kuei TSAI, Nobuo BABA and Ichiro NISHIMURA
Department of Surgery, Minami Kyoto Byoin National Sanatorium

索引用語：腸間膜腫瘍，腸間膜平滑筋腫

I. はじめに

腸間膜に発生する腫瘤はまれであるが[1]，その中でも原発性腫瘤はきわめて少ない．われわれは，今回小腸間膜に発生した平滑筋腫の１例を経験したので，若干の文献的考察を加えて報告する．

II. 症　例

患者：60歳，男性．

主訴：食後腹部膨満感．

家族歴：妹が乳癌，他に特記すべきことなし．

既往歴：昭和35年，胆石症にて右肋弓下開腹で胆摘術を受ける．同年，イレウスにて正中切開で開腹術を施行され，昭和37年，虫垂炎にて虫垂切除術をうけている．

現病歴：昭和60年５月ごろより食後に強度の腹部膨満感があり，同時に吐き気と上腹部痛があり，近医で外来加療をうけていた．しかし症状が改善せず，当院を紹介され，本年１月30日に当院外来受診し，亜イレウスの診断の下に精査加療のために入院となる．

入院時所見：栄養良好，血圧152/90mmHg，脈拍80/分，整，貧血，黄疸なし．胸部の聴打診では，異常所見は認められなかった．腹部の理学的所見としては，下腹部に軽度の膨隆と左下腹部圧痛を認めたが，腹膜刺激症状は認めなかった．腸雑音はやや亢進していたが，金属音は聴取されなかった．腹部に手術瘢痕が認められた（図１）．

入院時検査所見：RBC 467×10^4/mm^3，Hb 14.8g/dl，Ht 46%，WBC 9,100/mm^3，T-P 6.3g/dl，Alb 3.4g/dl，T-Bil 0.7mg/dl，GOT 20U，GPT 17U，BUN 20mg/dl，Cr 0.6mg/dl Na 141mEq/l，K 4.9mEq/l，Cl 100mEq/l，Ca 4.7mEq/l，CEA 2.8ng/ml，AFP 4.1ng/ml，尿，便に異常なし．

図１　腹部理学所見

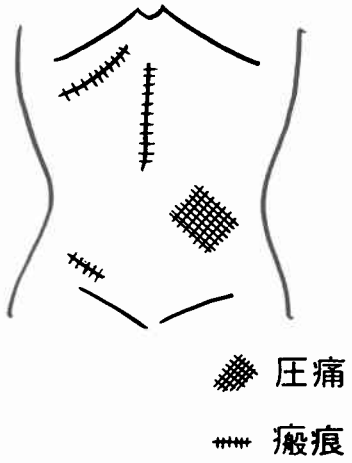

腹部X-P所見：入院時の腹部単純X線写真では，小腸にガス像を認め，右下腹部に鏡面像を認めた（図２）．

入院後経過：入院後は，食後腹部膨満感，呕気が続いていたが，胃透視，小腸造影，注腸透視などを行った特に異常所見を認めなかった．それと並行して入院後 intravenous hyperalimentation（IVH）を施行し，保存療法を行ったが，症状が改善しないので亜イレウスの診断の下に２月26日に開腹術を施行した．

手術所見：neuroleptanalgesia（NLA）麻酔下にて上腹部正中切開で開腹した．開腹所見としては，肝下面に十二指腸および横行結腸が高度に癒着し，さらに，十二指腸が上部にひき上げられたようになっていた．まず，この癒着を十分に剝離したのち，小腸および腸間膜の精査を行ったところ，Treitz 靱帯より肛門側へ

＜1987年７月８日受理＞別刷請求先：蔡　元奎
〒610-01　城陽市中芦原11　国立療養所南京都病院外科

図2　腹部単純X-線(立位). 小腸にガスを認め, 右下腹部に鏡面像を認める.

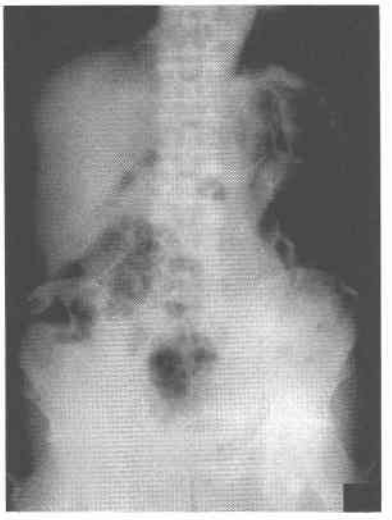

図3　術中写真. 腸間膜に瘢痕様の粒状腫瘤が数個認められる.

約150～200cmのところの腸間膜に腫瘍を認めた(図3). この腫瘍は粒状大で硬くて瘢痕様であった. 小腸, 大腸, 膵臓, 肝臓などには別に異常なく, リンパ節の腫大も認めなかった. そこで, 腫瘍の存在する腸間膜を含めて約50cmの空腸を切除し, 端端空腸吻合で再建した.

肉眼所見：腫瘍は径1cm以下で3箇あり, 割面は灰色であった(図3).

図4　病理組織所見(H.E.染色, 200×). 紡錘状の核を持つ筋細胞を示し, 核分裂像がまれであった平滑筋腫が認められた.

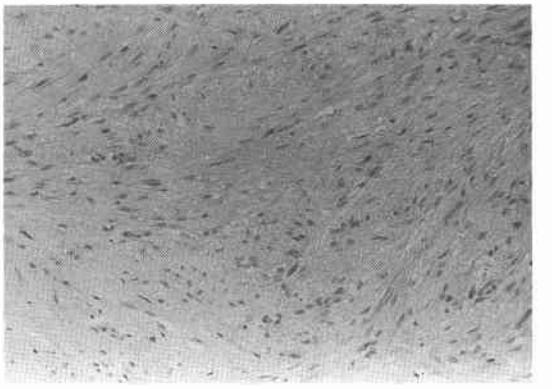

組織所見：腫瘍はほぼ同一組織学的構造を呈していた. 全体に膠原繊維が強く, また平滑筋細胞があらゆる方向に走行し, やや渦状紋理をなし, 縦断と横断された筋細胞が認められた(図4). なお, 内腔を圧迫された脈管を取り巻くように紡錘状核を有し, 線維形成を示す細胞が束状に交錯した部分も明らかに存在したが分裂像はまれであった(図4). 以上の所見より, 腸間膜の血管由来の平滑筋腫と考えられた.

術後経過：手術後, 術前存在していた腹部膨満感が消失し, 術後経過良好にて3月25日に退院した.

III. 考　察

腸間膜は後腹膜とともに中胚葉性の胎生期体腔上皮より発生したものである. 発生学的には両者は同一起源で, 解剖学的にも両者は密接な連絡を有するため, 腫瘍が増大したり, 腸間膜と後腹膜の移行部に発生した場合, 腸間膜腫瘍とか後腹膜腫瘍とか分類するのはかなり難しい. Szenes[13]は腸間膜の両葉にその大部分が包まれるものを腸間膜腫瘍と定義し, 狭い基底によって後腹膜に連絡するものを腸間膜腫瘍, 広い基底をもって大部分が後腹膜に位置するものを後腹膜腫瘍, その中間に位置するものを中間移行型と分類している[11)12)](図5). この定義により, 本症例は小腸間膜による発生した腸間膜腫瘍と考えられる.

腸間膜腫瘍の発生頻度についてみると, 系統的検討がなされていないが[2)], Steinrich[14)]は, 444,332人の入院患者中8例を認めたのみでJuddら[15)]はMayo-clinicの入院患者82万人に対して25例にすぎなかったと報告し, Bonellら[1)]の1975年までの文献集計も500例にすぎないことから, きわめてまれな疾患とされてい

図5　腸間膜腫瘍の定義（臨外，39：1637，1984より引用）

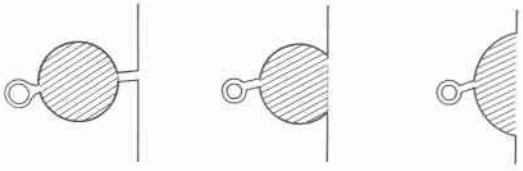

1）腸間膜腫瘍　　2）移行型　　3）後腹膜腫瘍

る．

組織別発生頻度では，充実性腫瘍と嚢腫との比は1：2～3の割合で嚢腫が多く[3]，充実性腫瘍では，線維腫，脂肪腫，線維筋腫，血管腫，神経鞘腫などの良性腫瘍およびこれらの悪性腫瘍が含まれる．良性の方が悪性より多く，部位としては良性，悪性のいかんに関係なく大体2：1の割合で大腸腸間膜よりも小腸腸間膜に多く発生し[11]，本症例もその1例に含まれる．

Yannopoulsら[5]によると，腸間膜の原発性充実性腫瘍44例中，線維腫の発生頻度が一番多く（12/44），ほかの腫瘍ではほぼ同程度であると述べている．なお，本症例のような平滑筋より発生する腫瘍7例中（16%），悪性，良性はそれぞれ5例および2例を報告しており，腸間膜に発生する平滑筋腫瘍が悪性の方が多いと考えられる．

臨床症状としては，ほとんどの症例が無症状に経過し，腹部の腫瘍で初めて発現されることが多い[5)8)]．また，時として腸管の閉塞や穿孔，腫瘍の捻転による腹痛，腹膜炎などをきたすこともあるといわれている．本症例は腫瘍の大きさが小さく，亜イレウスの診断下に開腹し，偶然に発見されたものであり，この小さな時に発現されるのは非常にまれである．

診断的には腹部エコー，computed tomography(CT)，アンギオ，透視などで存在診断は可能であるが，一般的に質的診断は術前にはなかなか困難である．

治療に関しては，外科的に摘出切除することが第一と考えられている．平滑筋腫は再発あるいは悪化することも報告されており[5)6)9)]，また，良，悪性の判定が困難もあるので手術においては比較的広範囲切除すべきであると考えられる[1)3)6)]．したがって，本症例は現在のところ，再発の兆候は全然見られていないが，今後十分な経過観察が必要と思われる．

再発例でも早めにできうる限り，外科的切除が考えられるべきである．また，外科的切除あるいは摘出不能の症例に対しては放射線療法や化学療法が試みられているが，一般的に治療効果はほとんど期待できないようで予後も悪いと報告されている[8]．

IV．結　語

60歳の男性で亜イレウスにて開腹したところ，小腸腸間膜に平滑筋腫を伴う1症例を経験したので文献的考察を加えて報告した．

なお，本論文の要旨は第385回京都（京滋）外科集談会（昭和61年6月）において発表した．

文　献

1）Bonello J, Schultz L, Delaney JP: Primary benign solid tumor of the mesentery. Minn Med 60：405—407，1977
2）細川　治，白崎信三，吉村　信ほか：腹部大動脈狭窄症と併存した腸間膜平滑筋腫の1例．臨外 39：1197—1200，1984
3）Liu CI, Cho SR, Shaw CI et al: Pure fibroma of the mesentery. South Med J 75：486—487，1982
4）Bansal M, Shindelman LE, Geller SA et al: Mesenteric fibromatosis. Mt Sinai J Med(NY) 50：527—530，1983
5）Yannopoulos K, Stout AP: Primary solid tumors of the mesentery. Cancer 16：917—927，1963
6）Weinlerger HA, Ahmed MS: Mesenchymal solid tumors of the omentum and mesentery: Report of four cases. Surgery 82：754—759，1977
7）Vance J: Solid tumors of the mesentery with report of a case and a review of the literature. Ann Surg 43：366—379，1906
8）吉井修二，秋元　博，原　伸一ほか：横行結腸間膜より発生したmesenteric fibromatosisの1例．日消外会誌　19：997—1000，1986
9）明石章則，吉川幸伸，中村正廣ほか：平滑筋腫術後4年目にみられた巨大な直腸平滑筋肉腫の1例．—本邦10報告の検討—．日消外会誌　18：1900—1903，1985
10）Teilum AF: Primaert leiomyofibromi omentum majus. Ugeskr Laeg 137：1663—1664，1975
11）下山孝俊，北里精司，中尾　丞ほか：原発性後腹膜ならびに腸間膜腫瘍—教室統計と悪性腫瘍を中心に—．臨と研　56：128—136，1981
12）森本秀起，置庄　勇，東山聖彦ほか：原発性小腸間膜平筋肉腫の1例．臨外　39：1635—1639，1984
13）Szenes A: Über solide mesenterialtumoren. Deutsche Z Chir 144：288—249，1918
14）Steinreich OS: The diagnosis of mesenteric cysts. Ann Surg 142：889—894，1955
15）Judd ES, Larson LM: Retroperitoneal tumors. Surg Clin North Am 12：823—834，1933