日消外会誌　21（1）：6～10，1988年

胃全摘術後に発生したBarrett様食道の臨床的検討

大阪大学第1外科
橋本　創　中尾　量保　宮田　正彦　浜路　政靖
坂本　嗣郎　津森　孝生　中村　正廣　川島　康生

CLINICAL ASSESSMENT OF BARRETT'S ESOPHAGUS AFTER TOTAL GASTRECTOMY

Tsukuru HASHIMOTO, Kazuyasu NAKAO, Masahiko MIYATA, Masayasu HAMAJI, Tsuguo SAKAMOTO, Takao TSUMORI, Masahiro NAKAMURA and Yasunaru KAWASHIMA
The First Departmentt of Surgery Osaka University Medical School

Barrett様食道は下部食道粘膜が扁平上皮に代わり円柱上皮におおわれた病態である．胃全摘術施行症例に対して内視鏡検査ならびに食道粘膜生検を行った結果，23例中5例にBarrett様食道の発生が確認された．さらにBarrett様食道は食道炎症例（23例中13例）にのみ認められた．5例のBarrett様食道上皮は組織学的検索により全例，intestinal typeと診断された．

本症の病因は先天説ならびに後天説に大別されるが詳細な発生機序は明らかでない．今回得られた事実より胃全摘術後のBarrett様食道は逆流性食道炎の臨床過程において，吻合部に隣接する空腸粘膜が口側へ進展したものであることを示唆された．

索引用語：Barrett様食道，逆流性食道炎，胃全摘術

はじめに

Barrett様食道は，columnar lined lower esophagus（CLLE）とも呼ばれ下部食道粘膜上皮が重層扁平上皮に代わり円柱上皮におおわれた病態である[1]．本症の病因は，胎生期に食道粘膜を覇っていた円柱上皮の遺残であるとする先天説[1]ならびに消化液の逆流などによる食道炎の修復過程において扁平上皮から円柱上皮に置換されるとする後天説[2)~6)]に大別されるが，その詳細な発生機序は依然として不明である．

最近の消化管内視鏡診断学の進歩によりBarrett様食道症例の報告は増加してきている．Naefら[4]あるいはHerlithyら[7]は内視鏡施行症例の1～4％にBarrett様食道が認められたと報告している．しかし，上部消化管手術後に発生したBarrett様食道の報告は比較的少なく，とりわけ胃全摘術後に発生したBarrett様食道はMeyerら[8]，林ら[9]ならびに谷口ら[10]の報告があるのみである．今回われわれは胃全摘症例の経過観察中に内視鏡による肉眼的所見ならびに粘膜生検により下部食道に発生したBarrett様食道の臨床的所見を検討するとともに本症の発生機序について考察を加えた．

＜1987年9月9日受理＞別刷請求先：橋本　創
〒553　大阪市福島区福島1－1－50　大阪大学医学部第1外科

対象ならびに方法

大阪大学第1外科において施行した胃全摘症例の中で術後に食道内視鏡検査を行い食道粘膜病変の有無を肉眼的に観察しえた23例を対象とした．男16例，女7例であり，平均年齢は61.6歳（39～78歳）であった．原疾患は全例胃癌であった．手術は全例，経腹的に行い，腹部食道の一部を含め胃を切除した．再建はGraham法を12例に，空腸間置法を7例に，Roux-en Y法を4例に行った．全症例の術直後の経過は順調であり，重篤な合併症は認められなかった．

食道内視鏡検査は直視型内視鏡（Olympus GTF-P3）を用いて行った．内視鏡検査の実施時期は術後4カ月から16年であった．個々の症例においては定期的に内視鏡検査を実施し食道粘膜病変の経時的な変化を

追及した．

Barrett 様食道の診断は内視鏡による肉眼的所見ならびに食道粘膜生検により行った．すなわち，Barrett 様食道は胃空腸吻合部より口側の食道粘膜が肉眼的に赤色調の粘膜を有し同部の生検により組織学的に円柱上皮の存在が確認されたものとした．さらに，Barrett 様食道上皮は Paull らの分類[11]に従い fundic type, cardiac type ならびに intestinal type に分類した．食道炎は食道疾患研究会の内視鏡診断基準[12]に基ずき色調変化型，びらん潰瘍型，隆起肥厚型に分類した．

結　果

内視鏡検査を施行した胃全摘症例23例中5例に Barrett 様食道の発生が確認された．

再建術式別に検討すると Barrett 様食道は Graham 法12例中5例に認められたが空腸間置法ならびに Roux-en Y 法症例に認められなかった（**表1**）．一方，食道炎は23例中13例に認められた．再建術式別に検討すると Graham 法12例中10例，空腸間置法では7例中3例に認められたが Roux-en Y 法には全く認められなかった．食道炎は Graham 法では全例びらん潰瘍型であったが，空腸間置法では色調変化型，びらん潰瘍型，肥厚隆起型がそれぞれ1例であった．

Barrett 様食道と食道炎との関連を検討すると食道炎症例13例中5例に Barrett 様食道が認められたのに対し非食道炎症例10例には Barrett 様食道は認められなかった．すなわち，Barrett 様食道の発生率は食道炎症例が非食道炎症例に比べて有意に高率であった（$p<0.05$，**表2**）．また，食道炎症例のうち Barrett 様食道合併症例と非合併症例の術後経過期間（手術から内視鏡的に Barrett 様食道の有無が確認された時までの期間）を比較すると Barrett 様食道合併症例は58.6±24.8カ月（8カ月～12年），非合併症例は22.1±10.1カ月（1カ月～7年3カ月）と両者間に有意差は認められなかった．

Barrett 様食道症例5例の臨床所見を**表3**に示す．全例に術後早期より胸やけあるいは口内胆汁逆流などの腸内容の逆流を示唆する症状を有し，内視鏡的にも食道炎の合併が確認されていた．また，検索時には癌

表1　胃全摘症例における Barret 様食道の発生

再建術式	症例数	Barrett 様食道	食道炎
Graham 法	12	5	10
空腸間置法	7	0	3
Roux-en Y 法	4	0	0
総　計	23	5	13

表2　Barrett 様食道と食道炎

		症例数	Barrett 様食道	
			合　併	非合併
食道炎	合　併	13	5	6
	非合併	10	0	13

表3　胃全摘術後の Barrett 様食道の臨床的所見

	症例1	症例2	症例3	症例4	症例5
内視鏡所見					
術後期間	1年6カ月	8カ月	3年6カ月	6年9カ月	12年
臨床症状	胸やけ 胆汁逆流	胸やけ	胸やけ 嚥下困難	胸やけ 胆汁逆流	胸やけ
Barrett様食道の長さ	3cm	2cm	7cm	7cm	10cm
組織型	intestinal	intestinal	intestinal	intestinal	intestinal

Barrett様食道、　食道炎、　正常食道

の再発あるいは転移は確認されなかった．一方，Barrett様食道症例の胃全摘術前の臨床所見をretrospectiveに検討した結果，内視鏡的にBarrett様食道ならびに食道炎は認められなかった．さらに，切除標本の肉眼的所見からも食道切除断端に胃粘膜の存在は確認されなかった．これらの症例は粘膜保護剤などによる保存的治療にもかかわらず食道炎さ改善されなかった．Barrett様食道症例5例中1例（症例2）は逆流性食道炎による愁訴が極めて強く胃全摘術後7ヵ月目にRoux-en Y法に変更した．再手術後，逆流愁訴は消失し，内視鏡的にも食道炎の改善を認めた．しかし，同時に下部食道にBarrett様食道の発生が確認された．本症例のBarrett様食道は再手術3年後も消失せず残存している．

内視鏡所見：Barrett様食道は食道空腸吻合部より口側に連続性に伸展する光沢に乏しい赤色調の粘膜として観察された．食道炎の発赤部あるいはびらん部と混在する部もみられたが同部ならびに正常食道粘膜との肉眼的な鑑別は容易であった（図1）．5例中4例は全周性にBarrett様食道が認められたが，残る1例は右壁を中心とする半周にのみ認められた．食道空腸吻合部よりBarrett様食道口側端までの距離は2～10cmであり，術後経過期間の長くなるにしたがい，Barrett様食道は口側へ進展する傾向が認められた．また，全例においてBarrett様食道より口側の食道にはびらん潰瘍型の食道炎が認められた．線状あるいは斑状のびらんが多発し，一部は癒合し地図状のびらんを呈し，粘膜は粗糙，浮腫状で易出血性であった．

組織学的所見：全例において，赤色調粘膜の生検により得られた粘膜上皮は粘液を含む円柱細胞によって覆われていた（図2）．杯細胞も認められたが胃底腺細胞ならびに噴門腺細胞は確認されなかった．また，多くの標本の粘膜下層には小型炎症細胞の浸潤が著明であった．以上の組織学的所見より全例がintestinal typeのBarrett様食道と診断した．一方，食道炎部から採取した標本では上皮細胞の脱落あるいは粘膜下組織への細胞浸潤が著しく明らかな炎症所見が認められた．

図1　Barrett様食道の内視鏡所見．食道空腸吻合部（矢印）より口側に進展する赤色調の粘膜（＊印）が認められる．正常食道粘膜との境界は明らかである．バレット様食道の内視鏡所見の模式図

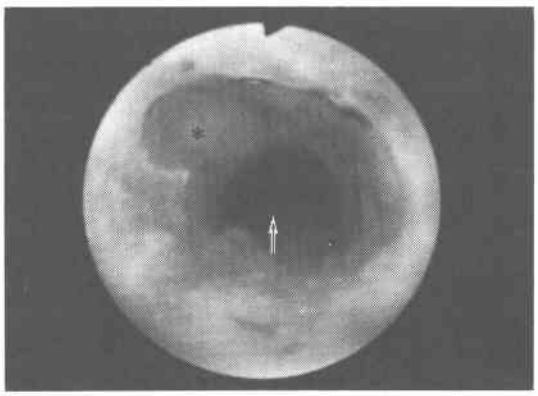

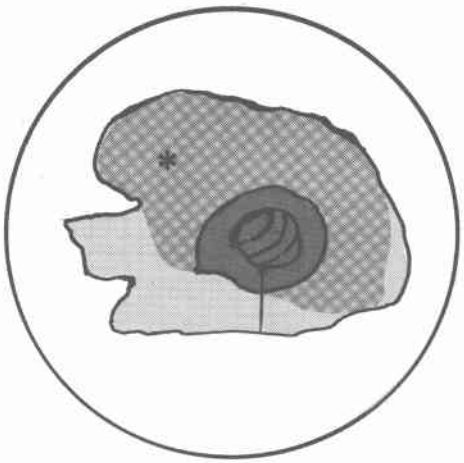

考　察

Meyerらは20例の胃全摘症例中6例に内視鏡上Barrett様食道の発生を認めている[8]．さらに，この6例のBarrett様食道症例中1例は内視鏡により術前にはBarrett様食道が存在しなかったことを確認してい

図2　Barrett様食道粘膜の組織所見（倍率100倍，ヘマトキシリン・エオジン染色）：粘膜上皮は粘液を含む円柱上皮でおおわれている．島状に残存する扁平上皮も認められる．

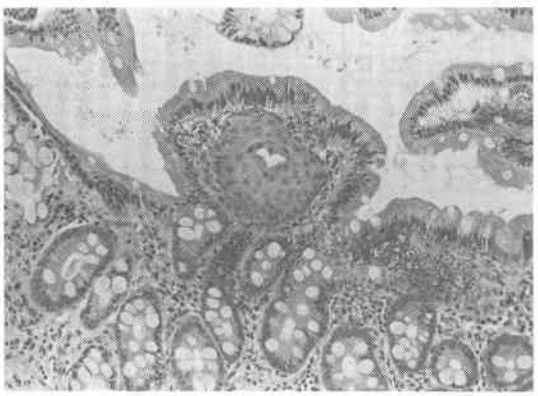

る．今回，われわれは胃全摘術症例23例に対して行った内視鏡検査の結果，5例にBarrett様食道の発生を確認した．本研究の対象となった症例では手術により腹部食道の一部も含め胃を全摘出した後，食道と空腸を吻合した．また，内視鏡所見ならびに術中の肉眼的所見より，胃全摘術前にはBarrett様食道は証明されなかった．これらの事実より5例のBarrett様食道は胃全摘術後に発生したものと考えられ，本症は後天的に発生するものであることを示唆された．

Barrett様食道の発生機序はこれまで実験的ならびに臨床的に詳細に追究されてきた．Bremmnarらは下部食道の粘膜を切除した後，噴門破壊による胃液逆流モデルを作製した結果，下部食道は高度の食道炎を起こすとともに粘膜切除部位はあらたに円柱上皮で再生されたと報告している[3]．一方，臨床的にもBarrett様食道は逆流性食道炎あるいは胃食道逆流症gastroesophageal reflux（GER）の経過中に発生している症例が多い[5)~8)]．われわれの観察した胃全摘症例においてもBarrett様食道は食道炎症例にのみ認められ非食道炎症例には認められなかった．

また，Barrett様食道は食道空腸吻合部から口側に連続性に発生しており，食道炎はBarrett様食道よりさらに口側に認められた．以上の事実より胃全摘術後に発生するBarrett様食道は噴門の逆流防止機構の破壊に伴い生じた胆汁あるいは膵液の食道内逆流により脱落した重層扁平上皮にかわり消化液に対してより抵抗性のある円柱上皮が置換した病態と考えられた[8)10)]．さらに，本研究の結果，術後経過期間が長い症例ほど，Barrett様食道は口側へ延長する傾向が認められた．この事実は，逆流液による食道粘膜の刺激が持続する限りBarrett様食道は口側へ進展していくというBorrieら[13]，遠藤ら[14]の報告を支持するものである．

Barrett様食道の粘膜上皮の起源としてAdlerらは，1）胃粘膜の口側進展，2）扁平上皮のmetaplasia，3）食道固有のsuperficial glandの増殖をあげている[2]．胃全摘術後のBarrett様食道症例では1）の原因は考えられない．しかし，5例全例が腸粘膜に類似したintestinal typeであったことは，吻合部に隣接する空腸粘膜が口側へ進展したことを示唆するものである．一方，Meyerらは食道空腸吻合部とは非連続的に島状に発生したBarrett様食道を認めていることより，2）ならびに3）の原因が関与している可能性も考えられる．このようにBarrett様食道上皮の起源についてはいまだ不明な点が多く，その解明は今後の課題である．

Brandらは著明なGERを伴うBarrett様食道症例に対し，逆流防止手術を施行したところGERの軽減した4例ではBarrett様食道の退縮が認められたと報告している[15]．一方，Wesdorpらは食道炎を伴ったBarrett様食道症例9例に対し，1～2年にわたり酸分泌抑制剤であるシメチジンを投与したところ食道炎は改善したにもかかわらずBarrett様食道には変化がみられなかったと述べている[16]．われわれも胃全摘術後のBarrett様食道の1例に対し，再建経路の変更術を行った結果，食道炎は消失し消化液の逆流は軽減したものと考えられたがBarrett様食道は依然として残存していた．すなわち，消化液による食道粘膜の刺激の軽減に伴い，いったん形成したBarrett様食道上皮が扁平上皮により再置換されるか否かについては一定の見解が得られておらず今後の検討を要する問題である．

まとめ

1. 胃全摘症例23例中5例において，術後の内視鏡検査ならびに食道粘膜生検によりBarrett様食道の発生を認めた．

2. 5例のBarrett様食道症例は全例，内視鏡上，逆流性食道炎の併存が確認された．

3. Barrett様食道上皮は全例，組織学的にintestinal typeと診断された．

4. 以上の事実より，胃全摘術後のBarrett様食道は逆流性食道炎の臨床過程において，吻合部に隣接する空腸粘膜が口側へ進展したものであることが示唆された．

文献

1) Barrett NR: Chronic peptic ulcer of the esophagus and esophagitis. Br J Surg 38: 175—182, 1950
2) Adler RH: The lower esophagus lined by columnar epithelium. J Thorac Cardiovasc Surg 45: 13—34, 1963
3) Bremnar CG, Lynch VP, Ellis FH: Barrett's esophagus: Congenital or acquired. An experimental study of esophageal mucosal regeneration in the dog. Surgery 68: 209—216, 1970
4) Naef AP, Savary M, Ozzello L: Columar-lined lower esophagus. An acquired lesion with malignant predisposition. J Thorac Cardiovasc Surg 70: 826—834, 1975
5) Hamilton SR, Yardley JH: Regeneration of

cardiac type mucosa and acquisition of Barrett mucosa after esophagogastrostomy. Gastroenterology 72：669—675, 1977
6) Dahms BB, Rothstein FC: Barrett's esophagus in children a consequence of chronic gastroesophageal reflux. Gastroenterology 86：318—323, 1984
7) Herlithy KJ, Orlando RC, Bryson JC et al: Barrett's esophagus. CLinical, endoscopic, histologic, manometric and electrical potential difference characteristics. Gastroenterology 86：436—443, 1984
8) Meyer W, Vollmar F, Bar W: Barrett esophagus following total gastroectomy. Endoscopy 2：121—126, 1979
9) 林　恒男, 遠藤光夫, 小林誠一郎ほか：Barrett上皮の検討. 日消病会誌　72：751—752, 1975
10) 谷口徹志, 神津照男, 高橋敏信ほか：下部食道手術後のBarrett様上皮5症例の検討. Gastroenterol Endosc 24：922—927, 1982
11) Paull A, Trier JS, Dalton MD et al: The histologic spectrum of Barrett's esophagus. N Engl J Med 295：476—480, 1976
12) 食道疾患研究会編：食道炎の診断基準. 金原出版, 東京, 1978
13) Borrie J, Goldwater L: Columnar cell-lined esophagus assessment of etiology and treatment. J Thorac Cardiovasc Surg 71：825—834, 1976
14) 遠藤光夫, 小林誠一郎, 木下祐介ほか：経過によりBarrett上皮化をみた1例. 日消病会誌　70：94—98, 1973
15) Brand DL, Vivisaker JT, Gelfand M et al: Regression of columar esophageal (Barrett's) epithelium after antireflux surgery. N Engl J Med 302：844—848, 1980
16) Wesdorp ICE, Bartelsman J, Schipper MEI: Effect of long-term treatment with cimetidine and antiacids in Barrett's oesophagus. Gut 22：724—727, 1981