日消外会誌　21（1）：26～31，1988年

pm 胃癌の臨床病理学的検討
―特にリンパ節転移との関連について―

広島記念病院外科
村上　義昭　布袋　裕士　津村　裕昭　河毛　伸夫
中井　志郎　角　重信　増田　哲彦

CLINICO-PATHOLOGICAL STUDIES ON THE GASTRIC CANCER ASSOCIATED WITH INVASION TO MUSCULARIS PROPRIA WITH SPECIAL REFERENCE TO LYMPHNODE METASTASIS

Yoshiaki MURAKAMI, Hiroshi HOTEI, Hiroaki TSUMURA, Nobuo KOHMO, Shiro NAKAI, Shigenobu KADO and Tetsuhiko MASUDA
Department of Surgery, Hiroshima Memorial Hospital

最近8年間に当院にて経験したpm胃癌は71例で，全切除胃癌の12.3%を占めた．このうち，リンパ節転移陽性症例は33例（リンパ節転移率46.4%）で，リンパ節転移との関連においては，有意差はないが，Borrmann型，INFγ，硬性型，v（＋）のpm胃癌にリンパ節転移が多く，早期胃癌類似型，INFα，髄様型，v(－)のpm胃癌にリンパ節転移が少ない傾向にあった．また，有意差をもって($p<0.05$)，C，大弯，腫瘍径4cm以上，ly(＋)のpm胃癌にリンパ節転移が多く，M，小弯，腫瘍径4cm未満，ly(－)のpm胃癌にリンパ節転移が少なかった．したがって，C，大弯，腫瘍径4cm以上，INFγ，硬性型，v（＋），ly（＋）の胃癌に対しては，徹底したリンパ節郭清が必要と考えられた．

索引用語：pm胃癌，胃癌のリンパ節転移，胃癌の臨床病理学的諸因子，胃癌のリンパ節郭清

1．緒　言

手術技術の進歩により，胃癌に対する標準的手術術式は2群（あるいは2群＋α）リンパ節郭清を伴う胃切除術として確立されてきた．しかし，最近，癌に対する免疫学的療法および術後の消化管機能の面より，癌の転移を認めないリンパ節は温存すべきであるとする意見もみられ，胃癌に対する縮小手術の可能性も示唆されている[1]．

そこで，どのような胃癌がリンパ節転移をきたしやすいかについて検索することは，胃癌の手術術式におけるリンパ節郭清範囲への指針となると考えられる．今回，われわれは，リンパ節転移をほぼ半数に認めるpm胃癌に対して，リンパ節転移と臨床病理学的諸因子との関連について検討を行ったので報告する．

＜1987年9月9日受理＞別刷請求先：村上　義昭
〒734　広島市南区霞1－2－3　広島大学医学部第1外科

2．対象および方法

1978年より1985年の8年間に広島記念病院において切除された胃癌の総数は578例で，そのうち深達度が固有筋層までのpm胃癌は71例(12.3%)であった．今回はこの71例を対象とした．図1のように，早期胃癌が診断技術の進歩により増加しているのに対して，pm胃癌はほぼ同様の頻度を示していた．

この71例を，組織学的リンパ節転移陰性例群(n(－)群) 38例，組織学的リンパ節転移陽性例群（n（＋）群）33例に分け(リンパ節転移率46.4%)，それぞれについて性，年齢，癌占拠部位，癌型の肉眼的分類，組織学的癌最大径，組織学的分類，組織学的周囲組織浸潤増殖様式，組織学的実質間質量比，組織学的静脈侵襲度，組織学的リンパ管侵襲度，手術時肉眼的肝転移について検討を行った．

なお，臨床病理学的諸因子については胃癌取扱い規約[2]の分類に従い，有意差の検定にはχ^2検定，t検定を

図1　当院における pm 胃癌の年次推移

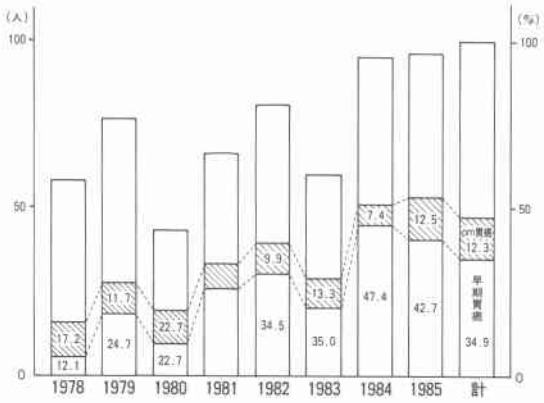

用いた．

3. 結　　果

1）性

n（－）群では男24例（63%），女14例（37%），n（＋）群では，男22例（67%），女11例（33%）と両群間に有意差を認めず，リンパ節転移と性の間には相関はなかった．

2）年齢

n（－）群の年齢は34～80歳，平均58.1±12.3歳で，n（＋）群の年齢は28～78歳，平均60.2±11.7歳と両群間に有意差を認めず，リンパ節転移と年齢には相関はなかった．

3）癌占居部位

n（－）群では，C2例（5%），M19例（50%），A 17例(45%)で，n(＋)群では，C8例(24%)，M7例(21%)，A 18例（55%）となっており，リンパ節転移陽性例は有意差をもって（$p<0.01$），C 領域の pm 癌に多く M 領域の pm 癌に少なかった（**表1**）．また，n（－）群では，小弯18例（47%），大弯3例（8%），前壁6例（16%），後壁10例(26%)，全周1例（3%）で，n(＋)群では，小弯9例（28%），大弯7例（21%），前壁7例(21%)，後壁7例(21%)，全周3例（9%）となっており，リンパ節転移陽性例は有意に（$p<0.05$），大弯に多く，小弯に少なかった（**表2**）．

4）癌型の肉眼的分類

pm 胃癌を肉眼的に早期胃癌に類似した早期胃癌類似型と明らかな周堤と深い潰瘍を呈する Borrmann 型に分けて[3)9)10)]有意差を検定したが，n（－）群では早期胃癌類似型15例（39%），Borrmann 型23例（61%）で，n（＋）群では早期胃癌類似型9例（27%），Borrmann 型24例（73%）とリンパ節転移陽性群に Borrmann 型が多かったが，統計学的な有意差はなかった（**表3**）．

表1　pm 胃癌の発生部位

	n(－)	n(＋)	計
C	2（ 5）	8（24）	10（14）
M	19（50）	7（21）	26（37）
A	17（45）	18（55）	35（49）
計	38(100)	33(100)	71(100)

C・M間に有意差あり（P<0.01）　（ ）は%

表2　pm 胃癌の発生部位

	n(－)	n(＋)	計
小弯	18（47）	9（28）	27（38）
大弯	3（ 8）	7（21）	10（14）
前壁	6（16）	7（21）	13（18）
後壁	10（26）	7（21）	17（24）
全周	1（ 3）	3（ 9）	4（ 6）
計	38(100)	33(100)	71(100)

小弯・大弯間に有意差あり　（ ）は%
（P<0.05%）

表3　pm 胃癌の肉眼分類

		n(－)		n(＋)		計
早期胃癌類似型	0	15(39)		9(27)		24(34)
Borrmann型	I	2	23(61)	1	24(73)	47(66)
	II	11		10		
	III	10		11		
	IV	0		2		
計		38（100）		33（100）		71(100)

（ ）は%

5）癌の組織学的最大径

n(－)群の癌の組織学的最大径は1.1～7.5cm，平均3.44±1.66で，n（＋）群の癌の組織学的最大径は2.0～13.0cm，平均4.71±2.52となっており，両群間に統計学的な有意差を認め（$p<0.05$），リンパ節転移陽性例は癌の組織学的最大径が大きいものほど多く認められた（**図2**）．

6）組織学的分類

pap，tub1，tub2，muc を分化型胃癌，por，sig を未分化型胃癌として，両者とリンパ節転移との関連を検定したが，n（－）群では，分化型24例（63%），未

図2　pm 胃癌の組織学的最大径

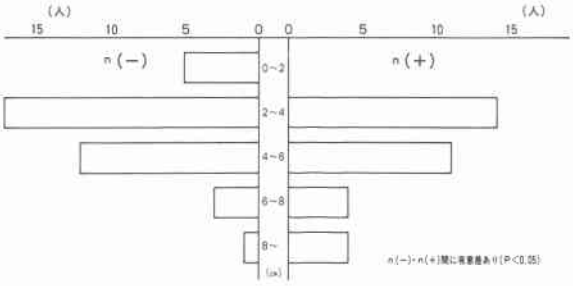

表4　pm 胃癌の組織学的分類

		n(−)		n(+)		計
分化型	pap	2	24(63)	7	22(67)	46(65)
	tub 1	4		3		
	tub 2	16		11		
	muc	2		1		
未分化型	por	13	14(37)	10	11(33)	25(35)
	sig	1		1		
計		38 (100)		33 (100)		71(100)

( ) は%

表5　pm 胃癌の周囲組織浸潤増殖様式

	n(−)	n(+)	計
INF α	22(58)	16(48)	38(54)
INF β	12(32)	10(30)	22(31)
INF γ	4(10)	7(22)	11(15)
計	38(100)	33(100)	71(100)

( ) は%

分化型14例（37%）で，n（＋）群では，分化型22例（67%），未分化型11例（33%）と有意差を認めず，組織学的分化度とリンパ節転移とは無関係であった（**表4**）．

7）組織学的周囲浸潤増殖様式

n(−)群では，INFα 22例(58%)，INFβ 12例(32%)，INFγ 4例(10%)で，n(＋)群では，INFα 16例(48%)，INFβ 10例（30%），INFγ 7例（22%）とリンパ節転移陽性群にINFγの多い傾向を認めたが，統計学的には有意差はなかった（**表3**）．

8）組織学的実質間質量比

n（−）群では，髄様型25例（66%），中間型9例（24%），硬性型4例（10%）で，n（＋）群では，髄様型16例(48%)，中間型10例(30%)，硬性型7例(22%)

表6　pm 胃癌の実質間質量比

	n(−)	n(+)	計
髄様型	25(66)	16(48)	41(58)
中間型	9(24)	10(30)	19(27)
硬性型	4(10)	7(22)	11(15)
計	38(100)	33(100)	71(100)

( ) は%

表7　pm 胃癌の組織学的リンパ管侵襲度

	n(−)		n(+)		計
ly_0	35(92)		8(24)		43(61)
ly_1	2	3(8)	19	25(76)	28(39)
ly_2	1		3		
ly_3	0		3		
計	38 (100)		33 (100)		71(100)

ly_0・$ly_{1\sim3}$間に有意差あり（P<0.01）　( ) は%

表8　pm 胃癌の組織学的静脈侵襲度

	n(−)		n(+)		計
v_0	36(95)		27(82)		63(89)
v_1	2	2(5)	4	6(18)	8(11)
v_2	0		1		
v_3	0		1		
計	38 (100)		33 (100)		71(100)

( ) は%

とリンパ節転移陽性群に硬性型の多い傾向を認めたが，統計学的に有意差はなかった（**表6**）．

9）組織学的静脈侵襲度

静脈侵襲を認めない（v_0）と静脈侵襲を認める（v_1～v_3）に分けて検定を行ったが，n（−）群では，v_0 36例（95%），v_1～v_3 2例（5%）で，n（＋）群ではv_0 27例（82%），v_1～v_3 6例（18%）となっており，リンパ節転移陽性群に静脈侵襲陽性が多かったが，統計学的に有意差はなかった（**表7**）．

10）組織学的リンパ管侵襲度

リンパ管侵襲を認めない（ly_0）とリンパ管侵襲を認める（ly_1～ly_3）に分けて検定を行ったが，n（−）群では，ly_0 35例(92%)，ly_1～ly_3 3例(8%)で，n(＋)群では，ly_0 8例（24%），ly_1～ly_3 25例（76%）となっており，統計学的有意差をもって（$p<0.01$），リンパ節転移陽性群にリンパ管侵襲を多く認めた（**表8**）．

11）手術時肉眼的肝転移

手術時の肉眼的肝転移症例は3例に認めたが，いずれの症例もn（＋）群であった．

4. 考　察

胃癌の遠隔成績は，診断技術の進歩による早期発見，手術技術の向上，各種抗癌剤による化学療法および免疫療法の導入などにより著しい発達をとげてきた．なかでも，手術術式については，過度の進行胃癌以外に対して2群（あるいは2群＋α）リンパ節郭清を伴う胃切除術が標準術式となって以来，広範なリンパ節郭清により，その遠隔成績に多大な好結果をもたらしてきた．しかし，リンパ節転移が比較的少ない早期胃癌に対しては，全例に同様な広範なリンパ節郭清を施行することは疑問であり[1]，本来ならば，リンパ節転移をきたしていると思われる胃癌のみに広範な郭清が施行されることが理想である．

そこで，今回，われわれは，どのような胃癌がリンパ節転移をきたしやすいかについて検討を試みた．対象としては，早期胃癌はリンパ節転移率が低値であることより，また，過度の進行癌は大部分にリンパ節転移を認めることより不適当と考え，リンパ節転移を約半数に認めるpm胃癌を対象とした．

pm胃癌は諸家により検討が行われているが，全胃癌に対する割合は6.4～16.0％と報告され[3)6)8)10)]，当院の8年間におけるその頻度も12.3％と他施設とほぼ同様の頻度であった．年次推移では，早期胃癌が診断技術の進歩により増加傾向にあるのに対して，pm胃癌は横ばいの状態であった．また，pm胃癌のリンパ節転移率は，43.0～54.0％の報告がみられるが[3)6)8)~10)]，今回の検討にても46.5％とほぼ同様のリンパ節転移率を示していた．

臨床病理学的諸因子と胃癌の予後との関連は諸家により多くの報告がみられ，リンパ節転移はその予後に大きく影響する因子の一つとされている[3)~6)9)10)]．しかし，リンパ節転移と臨床病理学的緒因子との関係に関する報告は意外に少ない[4)5)]．また，それぞれの報告においても対象となる胃癌の進行度が異なることより，その報告もさまざまな結果となっている．

今回，われわれは，pm胃癌を対象としたが，性，年齢においてリンパ節転移との相関はなかった．しかし，鈴木ら[4)]は，早期胃癌を対象として50歳未満の女性に有意にリンパ節転移を多く認めたと述べている．

占拠部位による分類では，C領域の胃癌は症例が少ないので今後の検討が必要と思われるが，有意差をもってC，大弯に発生した胃癌にリンパ節転移が多く，M，小弯の胃癌にはリンパ節転移が少なかった．紀藤ら[6)]は，pm胃癌126例の検討にて，C55％，M3.6％，A46％のリンパ節転移率を報告しており，M領域のpm胃癌はリンパ節転移をきたし難く，その原因はM領域のpm胃癌には筋層への浸潤程度の浅い早期胃癌類似型の症例が多いためとしている．早期胃癌における報告では，松下ら[5)]は，C14.3％，M11.6％，A15.7％，鈴木ら[4)]は，C12.1％，M9.0％，A12.4％のリンパ節転移を報告しており，M領域の胃癌はリンパ節転移をきたしにくい傾向にあるようだ．また，井口ら[1)]も，AとMの胃癌ではリンパ節転移率および転移傾向が異なることを指摘している．

癌の肉眼型とリンパ節転移との関係では，吉川ら[8)]は，141例のpm胃癌の検討にて，早期胃癌類似型37.5％，Borrmann 2型37.1％，Borrmann 3型74.3％のリンパ節転移を報告し，Borrmann 3型の有意なリンパ節転移率の高さを指摘している．一方，羽生ら[8)]は，69例のpm胃癌のリンパ節転移率を，早期胃癌類似型46.7％，Borrmann型52.6％と報告し，両者に有意の差を認めないが，Borrmann型に限ってn_3（＋）症例がみられ，リンパ節転移度もBorrmann型に有意に高い転移度を示していたと指摘している．いずれにしろ，諸家の報告ともにBorrmann型に多くのリンパ節転移を見ており，Borrmann型はsm，pmへの浸潤が広範な症例が多いためとされている．今回の検討にてもリンパ節転移率に癌の肉眼型による有意な差はみられなかったが，Borrmann型にリンパ節転移率の高い傾向がうかがわれた．

胃癌の組織学的最大径とリンパ節転移との関係では，pm胃癌においては5cmを越えるとリンパ節転移率が高くなるとの報告[3)]や早期胃癌においては4cmを越えるとリンパ節転移が多くなるとの報告[4)11)]がみられるが，今回の検討にてもリンパ節転移陽性例が有意に腫瘍の最大径は大であった．特に，今回のpm胃癌における検討では，4cmを越えるpm胃癌にリンパ節転移陽性例が多かった．

胃癌の組織型とリンパ節転移の関係については，従来より多くの報告がなされている．川口[12)]はリンパ節転移は分化型腺癌に多く，硬性型低分化腺癌および印環細胞癌では少ないとしている．吉野[1)]は腺管腺癌にリンパ節転移が多く乳頭腺癌は低率で，間質量では硬性型に多いと述べている．宮本ら[14)]は癌細胞核DNA量パターンの相違より，高分化型または低分化型優位

の混合型癌にリンパ節転移が多く低分化型には少ないと報告している．また，深達度を考慮したリンパ節転移率の報告では，早期胃癌においては，鈴木ら[4]は por, pap にリンパ節転移が多く，tub1に少ないと述べており，松下ら[5]，栗山ら[11]は高分化型と低分化型のリンパ節転移には有意差はないとしている．一方，pm 胃癌においては，紀藤ら[6]は，低分化型胃癌が高分化型胃癌に比べてリンパ節転移が高率であると報告している．このように，組織型とリンパ節転移との関係はさまざまで，相関はないように思われる．われわれの pm 胃癌の検討では，胃癌の分化度によるリンパ節転移率の差は認められず，有意の差はないが，硬性型の INFγ の胃癌にリンパ節転移の高い傾向が認められた．

組織学的リンパ管侵襲(ly)とリンパ節転移に相関があることは容易に想像され，諸家により多くの報告がみられる．川角ら[15]は，進行癌を含む検討にて，リンパ節転移率を ly（－）14.8%，ly（＋）78.6%と報告しており，ly が最も深部位の ss に見られるほどリンパ節転移が高率になると述べている．また，栗山ら[11]は，早期胃癌を対象として，n（－）例の ly 陽性率を35.1%，n（＋）例の ly 陽性率を62.0%と報告しており，ly は癌が早期の時よりリンパ節転移と密接な関係がみられるとしており，同様な報告は数多くみられる[4)5)]．今回の pm 胃癌の検討にても ly 因子とリンパ節転移の間には有意な相関を認めた．

組織学的静脈侵襲（v）とリンパ節転移との関係においては，羽生ら[8]は，pm 胃癌においてリンパ節転移率には差を認めないが，v（＋）症例には第3群リンパ節まで転移を認める症例が出現し，リンパ節転移度も有意に高率であったと述べている．われわれの検討にても，v（＋）例にリンパ節転移が多い傾向が認められたが，これは v（＋）例に ly（＋）例が多かったためで ly 因子ほど v 因子はリンパ節転移との相関はないようである．しかし，後にも述べるが，v 因子は，肝転移を代表とする血行性転移と密接な関係を有し，pm 胃癌の予後を左右する重要な因子である．山田ら[16]は，リンパ節転移陽性例に肝転移が多く，開腹時肝転移を認めた症例の60%は N_3 以上のリンパ節転移があったと報告している．しかし，池田ら[9]は，再発肝転移のみられた pm 胃癌8例中4例が n_0 症例であったと報告し，胃壁の毛細リンパ管の密に分布しているところは毛細血管が分布している層よりも深いという解剖学的理由により，リンパ管への侵襲より血管への侵襲の方が早期に起こるためと述べ，肝転移は ly よりも v との相関が強いことを示唆している．われわれの pm 胃癌の検討では3例に開腹時に肝転移を認めたが，いずれの症例もリンパ節転移を認めており，v（－）1例，v（＋）2例で，リンパ節転移と肝転移との間にもなんらかの関係が示唆された．

以上のように，今回は pm 胃癌のリンパ節転移について検討を行ったが，pm 胃癌においては C，大弯，Borrmann 型，腫瘍径4cm 以上，硬性型，INFγ，ly（＋），v（＋）の症例にリンパ節転移が多い傾向が認められ，M，小弯，早期胃癌類似型，腫瘍径4cm 未満，髄様型，INFα，ly（－），v（－）の症例にはリンパ節転移が少ない傾向にあった．pm 胃癌における検討が全胃癌を代表するものとは考えられないが，今回の検討は胃癌のリンパ節転移のおおよその傾向を反映しているものと思われる．したがって，C，大弯，腫瘍径4cm 以上，硬性型，INFγ，ly（＋），v（＋）の胃癌症例には特に確実なリンパ節郭清が必要と考える．

pm 胃癌の予後において，癌死に対するリンパ節再発の割合は減少しており，pm までの癌においてはリンパ節郭清の成果が十分に発揮されているものと思われる．その反面，pm 胃癌の血行性転移再発による癌死の割合は増加しており，リンパ節郭清の普及した現代においては，pm 胃癌の予後は v 因子と深い相関を有するようになってきた[6)8)]．しかし，前述したごとく，リンパ節転移が肝転移と何らかの関係を有する可能性も指摘されており，pm 胃癌のリンパ節郭清のみならず，その予後を考える上でも今回のごとき検討は有用と思われる．また，今回の結果が，早期胃癌あるいは pm を越えた進行胃癌においても当てはまるとは限らないが，このようなリンパ節転移に関する検討は，早期胃癌に対する縮小手術または進行胃癌に対する拡大手術への指標になるのではないかと考える．

5. 結　語

今回，われわれは，当院にて最近8年間に経験した pm 胃癌について，リンパ節転移と臨床病理学的諸因子の関連について検討を行い，以下の結果を得た．

1. 当院にて最近8年間に経験した pm 胃癌は71例で，全切除胃癌の12.3%に相当し，年次推移では，早期胃癌が増加傾向にあるのに対し，横ばいの状態であった．リンパ節転移陽性例は33例で，リンパ節転移率は46.4%であった．

2. pm 癌の性，年齢，組織学的分類によるリンパ節転移率の差は認められなかった．

3. pm 胃癌の Borrmann 型，INFγ，硬性型，v(＋)，

にリンパ節転移が多く，早期胃癌型，INFα，髄様型，v(−)にリンパ節転移が少ない傾向を認めたが，有意な差はなかった．

4．pm胃癌のC，大弯，腫瘍径4.0cm以上，ly(+)にリンパ節転移が多く，M，小弯，腫瘍径4.0cm未満，ly(−)にリンパ節転移が少ない傾向を認めたが，これらには有意な差が存在した（$p<0.05$）．

5．以上より，M，大弯，腫瘍径4cm以上，INFγ，硬性型，v(+)，ly(+)の胃癌においては，徹底したリンパ節郭清が必要と考えられる．

文　献

1）榊原　宣：早期胃癌のリンパ節郭清範囲．日外会誌　88：133—137，1987
2）胃癌研究会編：外科・病理胃癌取扱い規約．改訂第11版，金原出版，東京，1984
3）吉川時弘，武藤輝一，佐々木公一ほか：pm胃癌の臨床病理学的検討—とくに肉眼型，リンパ節転移と予後の関係を中心に—．外科診療　26：484—489，1984
4）鈴木博孝，遠藤光男，鈴木　茂ほか：早期胃癌におけるリンパ節転移の検討．日消外会誌　16：1772—1777，1983
5）松下昌裕，蜂須賀喜多男，山口晃弘ほか：早期胃癌328例の臨床病理学的検討．日消外会誌　19：1925—1929，1986
6）紀藤　毅，今永　一，山田栄吉ほか：固有筋層（pm）にとどまる胃癌の予後．手術　26：281—286，1972
7）井口　潔，古沢元之助，副島一彦ほか：胃癌の部位別に見たリンパ節転移の特長．癌の臨　16：348—350，1970
8）羽生　丕，砂川正勝，竹下公矢ほか：固有筋層まで達した胃癌（pm胃癌）の臨床・病理学的特徴と予後—とくに早期胃癌との比較において—．日消外会誌　18：2279—2287，1985
9）池田孝明，堀　雅晴，高木國夫：pm胃癌の臨床病理学的検討．日消外会誌　18：640—644，1985
10）友清　明：pm胃癌の臨床病理学的検討—とくにsm浸潤の大きさからみた予後を中心に—．日消外会誌　14：1549—1558，1981
11）栗山　洋，東　弘，宮本徳廣ほか：胃癌におけるリンパ管侵襲の検討—とくに早期胃癌について—．日消外会誌　15：1314—1317，1982
12）川口廣樹：胃癌原発巣とリンパ節転移巣の組織学的関連に関する研究．日外会誌　82：599—610，1981
13）吉野肇一：胃癌のリンパ節転移に関する外科病理学的知見補遺．日外会誌　72：1634—1646，1971
14）宮本徳廣，小川道雄，岡川和弘ほか：早期胃癌および早期胃癌類以進行癌の組織型とその臨床病理学的特徴—とくにリンパ節転移とリンパ管侵襲—．日消外会誌　16：1772—1777，1983
15）川角博規，牧野正人，竹林正孝ほか：胃癌のリンパ管侵襲に関する病理組織学的検討．日消外会誌　18：1640—1644，1985
16）山田栄吉，宮石成一，黒柳弥寿雄ほか：胃癌の肝転移．外科　36：349—357，1973