日消外会誌　21（1）：107～110，1988年

症　例

食道嚢腫の1例

神戸大学医学部第1外科
清水　道生　田中　龍彦　浜辺　豊
黒田　大介　加藤　道男　斉藤　洋一

A CASE OF ESOPHAGEAL CYST

Michio SHIMIZU, Tatsuhiko TANAKA, Yutaka HAMABE, Daisuke KURODA, Michio KATOH and Yoichi SAITOH
First Department of Surgery, Kobe University School of Medicine

索引用語：食道壁内嚢腫，前腸嚢腫，超音波内視鏡

はじめに

食道に発生する嚢腫はまれであるものの，近年食道透視・内視鏡などの進歩とともにその報告例は増加している．しかしながら，食道壁内に嚢腫が認められることはきわめてまれであり，特に，上皮の形態や発生部位から食道壁内気管支嚢腫として報告されたものはこれまでに13例の報告しかない[1]．今回われわれは術前に超音波内視鏡を施行し，有用であった食道壁内気管支嚢腫と考えられる症例を経験したので，若干の文献的考察を加えて報告する．

症　例

患者：56歳，男性．

主訴：上腹部痛．

家族歴：特記すべきことなし．

既往歴：昭和45年虫垂切除，昭和45年および昭和48年痔核切除．

現病歴：昭和61年4月上旬に上腹部痛が出現したため4月17日に近医を受診し，上部消化管造影および内視鏡にて食道の粘膜下腫瘍が疑われ，精査目的で5月23日当科入院となった．なお，嚥下困難・胸骨後方痛および不快感・体重減少はなかった．

現症：身長147cm，体重47.5kg．栄養は良好で貧血および黄疸はなく，全身の表在リンパ節の腫脹も認めなかった．

入院時検査所見：血液一般，肝機能，腎機能および電解質など血液化学では異常なく，便潜血反応は陰性で，心電図・肺機能検査さらに胸部・腹部単純写真にも異常はなかった．また腫瘍マーカーではcarcinoembryonic antigen（CEA）が3.6ng/mlでα-fetoprotein（AFP）は陰性であった．

検査所見：食道透視では気管分岐部直下（Im）の高さで食道壁左側後方に長径3cmで表面が平滑な腫瘤陰影を認めた（図1）．内視鏡では門歯より25cmの部位で後壁よりに直径2cmの隆起性病変が認められ，粘膜は平滑で色調に変化なく可動性がみられた．また，空気の注入により隆起の消失がみられ，空気を少し抜くと隆起の出現がみられた（図2，左）．

超音波内視鏡では門歯より約26cmの部位で，大動

図1　食道造影所見：食道壁左側後方に表面が平滑な陰影欠損が認められる．

＜1987年10月14日受理＞別刷請求先：清水　道生
〒650　神戸市中央区楠木町7－5－2　神戸大学医学部第1外科

図2　食道内視鏡および超音波内視鏡所見：食道内視鏡では直径2cmの隆起性病変が認められ，粘膜は色調光沢に変化なく平滑である(写真左)．超音波内視鏡では大動脈に接して矢印のように15×8mmの内部エコーがほぼ均一な腫瘤エコーがみられ，境界は明瞭で第4層の筋層に連続している．またretrospectiveにみてみると腫瘤の後部エコーの増強が認められる（写真右）．

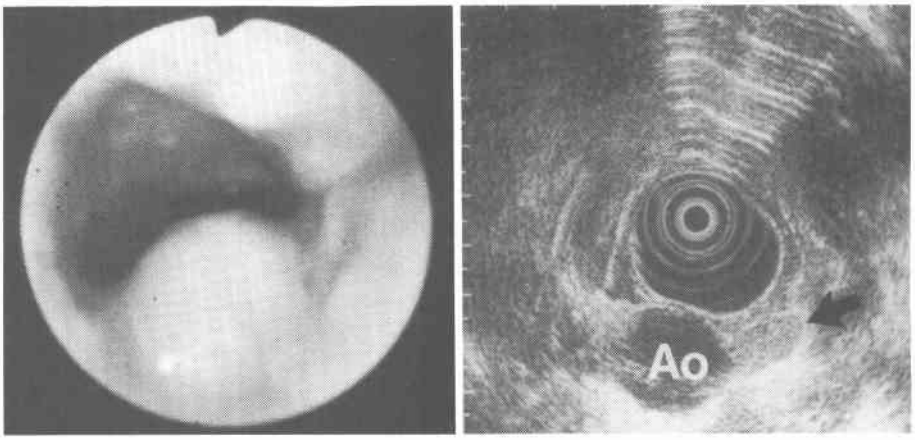

図3　胸部CT所見：気管分岐部よりやや下方で食道の左側後方より内腔への突出する像がみられる．

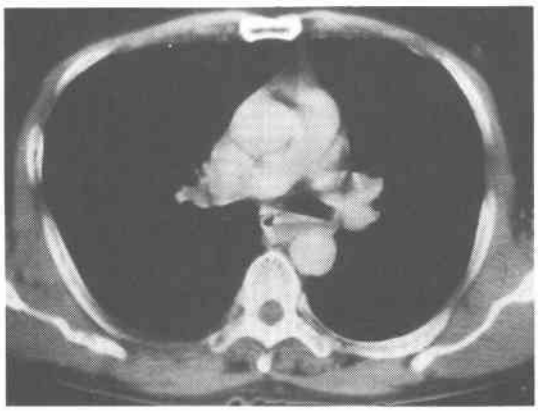

図4　摘出標本：壁は薄く単房性の嚢腫であった．

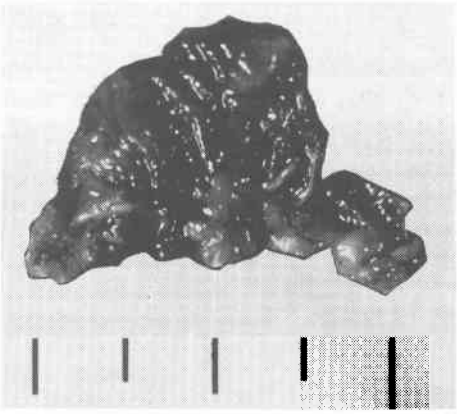

脈に接して15mm×8mmの内部エコーがほぼ均一な腫瘤エコーがみられ，境界は明瞭で第4層の筋層に連続していた(図2，右)．retrospectiveにみると嚢腫の特徴である後部エコーの増強が認められる．

胸部computerized tomography（CT）では気管分岐部よりやや下方で，食道の左側後方より内腔に突出する腫瘤像が認められた（図3）．

以上の所見より食道粘膜下腫瘍と診断し，その中でも頻度的に最も多い食道平滑筋腫と診断したが平滑筋肉腫も否定できず，昭和61年6月2日手術を施行した．

手術所見：右第5肋間開胸にて胸腔内に到達し，食道を遊離し局所を観察すると，食道の左側やや後壁より，奇静脈の弓部直下ほぼ気管分岐部の高さに，直径2.5cmの半球状の腫瘤が認められた．触知すると波動があり嚢腫と考えられた．腫瘤のみの剝離を試みたが壁の一部が破れ，淡黄色の粘液様内容物の流出がみられた．このため損傷部に外科ゾンデを挿入しつつ嚢腫の壁を残さないように摘出し手術を終えた．なお嚢腫と食道粘膜の交通は認めなかった．

摘出標本所見：壁は薄く単房性の嚢腫であった（図4）．

組織学的所見：嚢腫の内腔は繊毛を有する円柱上皮で構成されていた．壁は疎な線維組織よりなり，平滑筋層に続いていた．しかし，炎症所見はみられなかっ

図5　病理組織学的所見：嚢腫の内腔は繊毛円柱上皮で構成されており，壁は疎な線維組織よりなり平滑筋層につづいている．強拡大では嚢腫の内腔を覆う円柱上皮に繊毛が認められる．(HE染色，上：×160，下：×400)

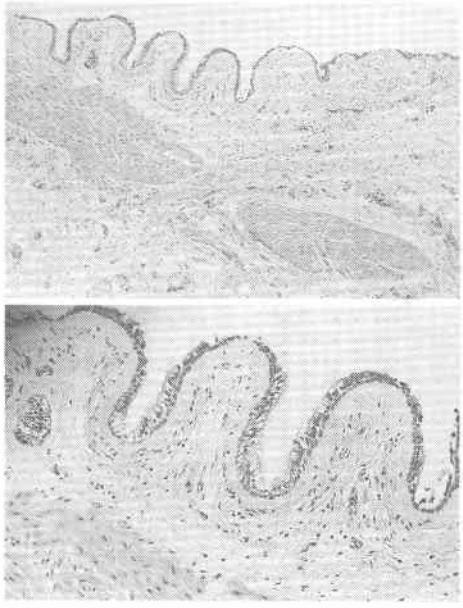

た．また軟骨組織・腺組織・壁内神経叢や悪性変化は認められなかった（図5）．

術後何らの合併症なく，経過順調で手術後24日目に退院した．

考　察

食道良性腫瘍は頻度の低い疾患であり，そのうち食道嚢腫はさらにまれで食道腫瘍全体の0.5～2.5%を占めるといわれている[2]．特に本症例のように食道壁内にみられる嚢腫のうち繊毛上皮を有するものは，北林ら[1]によれば本邦ではこれまでに25例の報告があるのみである．このうちいわゆる食道壁内気管支嚢腫と考えられるものは13例しかない．

食道嚢腫の発生に関しては種々の説がある．発生学的には気管と食道はともに前腸由来で胎生4週に入りようやく気管と食道を分ける中隔が存在するようになるといわれている[3]．このことより，肺芽組織の食道迷入説，胎生期消化管より発生する憩室様突起物の遺残説，食道形成期の癒合不全説，さらには先天性食道腺閉鎖説など多くの説があるがいまだ定説はない[2]．病理学的には気管支嚢腫と食道嚢腫の鑑別が問題となってくる．食道嚢腫は嚢腫内腔を被う上皮が重層扁平上皮であり，よく発達した2層の平滑筋組織と壁内神経叢が認められる．一方，気管支嚢腫では繊毛円柱上皮がみられ，かつ軟骨組織か粘液腺もしくはその両方がみられる．しかし，嚢腫がこのような典型的組織像を示さずに食道壁内にみられた場合にはその鑑別は非常に困難であり，内腔上皮の形態からだけでは気管支嚢腫と食道嚢腫の鑑別はできないといわれている[3)~5)]．これまでの報告例では病理組織学的に繊毛上皮や軟骨の有無・発生部位・年齢などによって診断されている例が多く[2)6)~11)]，これまでの食道壁内気管支嚢腫の13例のうち，厳密な意味で食道壁内気管支嚢腫と診断できるのは関ら[12]の1例，近藤ら[13]の1例，北林ら[1]の1例の合計3例にすぎない．本症例はほぼ気管分岐部の高さに発生していることや組織学的に繊毛を有する円柱上皮で構成されていることなどから食道壁内気管支嚢腫を強く疑うものの，やはり，病理所見からはその起源を確定することはできない．

またMaier[14]は気管支嚢腫をその発生部位により，1）paratracheal，2）carinal，3）hilar，4）paraesophageal，5）miscellaneousの5つに分類しているが，paraesophageal groupに関して食道嚢腫と気管支嚢腫の鑑別には言及していない．月岡ら[15]は臨床像・発生部位・組織像などを詳細に検討すれば気管支性か食道性かほぼ鑑別可能であると述べている．しかし，本症例のように食道壁内に嚢腫を認め，かつ繊毛円柱上皮を有する以外には特徴的な組織像を示さない症例では鑑別が非常に困難であると思われる．これらの点を考慮すれば，本症例のような典型的組織像を示さない症例は，FallonやCohenら[16)17)]が用いているように，また本邦でも神谷ら[4]が提唱しているように前腸由来と一括し，“前腸嚢腫”とするのが呼称の混乱もなく妥当であり，本症例のようなものは食道壁内前腸嚢腫とすることが発生病理学的には適当と思われる．

食道嚢腫は男性に多く，男性が女性の約2倍である．年齢は若年者に多いとの報告もあるが，最近の報告では各年齢にまたがり，必ずしも一致していない．食道嚢腫の大半は無症状で偶然に発見されているが，咳嗽・嚥下困難などの症状を呈するものもある[2]．

診断は食道透視や内視鏡によるが，術前に確定することは困難である．しかし，最近開発された超音波内視鏡を施行することにより将来的には食道粘膜下腫瘍の術前診断が可能になると思われる．超音波内視鏡は本来は腸管ガスで描出不能とされている膵尾部の描出用に開発されたものであるが，食道癌・胃癌・直腸癌

などの深達度診断や食道・胃の粘膜下腫瘍の診断などにも有用とされつつある[18)19)]．われわれも，食道癌や食道粘膜下腫瘍に対して超音波内視鏡を用いたが，その深達度や存在診断に有用であった．特に，本症例は文献的に検索した限りでは食道壁内嚢腫に超音波内視鏡検査を施行した本邦第1例目と考えられ，retrospectiveにみてみると腫瘤の後部エコーの増強がみられ，この点に気付けば嚢腫と術前に診断できたと考えられる．今後症例を積み重ねての検討が期待される．

治療に関しては良性疾患であるものの出血や感染による合併症，さらに悪性化の報告もあり[1)20)]，たとえ無症状であっても発見次第積極的に手術を施行することが望ましいと考える．手術は強度癒着例，嚢腫摘出欠損部の大きくなる例，悪性が強く疑われる例などを除けば，一般的には嚢腫摘出術で十分であると考えられる[2)]．

まとめ

最近，術前に超音波内視鏡を施行した食道壁内嚢腫を経験したので若干の文献的考察を加えて報告した．なお，食道壁内嚢腫は本症例のように発生病理学的に気管支性か，食道性か鑑別困難なことが多く，食道壁内前腸嚢腫とすることが最も適切であると考えられた．

本論文の要旨の一部は第140回近畿外科学会（昭和61年11月，京都）で発表した．

文献

1) 北林一男，草島義徳，広野禎介ほか：食道壁内気管支嚢胞の1例．日臨外医会誌　47：1274—1279，1986
2) 藤井久丈，石黒信彦，滝川　豊ほか：食道嚢胞の1例．臨外　37：1577—1581，1982
3) Salyer DC, Salyer WR, Eggleston JC: Benign developmental cysts of the mediastinum. Arch Pathol Lab Med 101：136—139，1977
4) 神谷保廣，橋本　俊，村田行孝ほか：肺炎症状を反復した食道性嚢胞の1例．日小児外会誌　19：743—749，1983
5) Rosai J: Ackerman's Surgical Pathology. Mosby, St. Louis, 1981, p295—298
6) 安住斗士夫，松山陸奥彦，松倉裕美ほか：食道嚢腫の1治験例．胸外　26：216—219，1973
7) 勝部宥二，一宮源太，中道　登ほか：食道性嚢腫の1治験例．臨外　29：673—676，1974
8) 木村孝哉，森　昌造，渡辺登志男ほか：食道壁内嚢腫の1治験例．臨外　31：91—94，1976
9) 池田　裕，志田　寛，丸山雄造：食道壁内気管支性嚢腫の1治験例．日胸臨　35：954—957，1976
10) 三輪恕昭，浜崎啓介，日伝晶夫ほか：食道壁内気管支性嚢腫の1治験例．日臨外医会誌　39：504—507，1978
11) Akiyama S, Sakamoto J, Suyama M et al: Esophageal cyst. A case report and a review of literature. Jpn J Surg 10：338—342，1980
12) 関　保雄，岡庭群二，江川南翔：食道壁内気管支性嚢腫の2症例と文献的考察．日胸臨　29：130—137，1970
13) 近藤寿郎，岡　栄，林　和徳ほか：食道壁内気管支性嚢腫の1例．日胸臨　40：185—188，1981
14) Maier HC: Bronchiogenic cysts of the mediastinum. Ann Surg 127：476—502，1948
15) 月岡一馬，溝口精二，坪井裕志ほか：縦隔の先天性気管支性嚢腫・食道性嚢腫—特に好発部位と分類について—．外科　37：175—181，1975
16) Fallon M, Gordon ARG, Lendrum AC: Mediastinal cysts of fore-gut origin associated with vertebral abnormalities. Br J Surg 41：520—533，1954
17) Cohen SR, Geller KA, Birns JW et al: Foregut cysts in infants and children: Diagnosis and management. Ann Otol Rhinol Laryngol 91：622—627，1982
18) 久米川啓：内視鏡的超音波検査による食道癌壁深達度，リンパ節転移診断の臨床的研究．日消外会誌　18：1774—1783，1985
19) 藤野雅之，池田昌弘，鈴木　宏ほか：食道粘膜下腫瘍の像を呈し，超音波内視鏡を施行した胸管嚢腫の1例．Gastroenterol Endosc 27：2768—2773，1985
20) Gatzinsky P, Fasth S, Hansson G: Intramural oesophageal cyst with massive mediastinal bleeding: A case report. Scand J Thorac Cardiovasc Surg 12：143—145，1978