日消外会誌　21（1）：131～134，1988年

切除しえた早期十二指腸癌肝転移の1例

島根医科大学第1外科
小野　純一　　野原　隆彦　　樽見　隆雄
田村　勝洋　　安藤静一郎　　中瀬　　明

A CASE OF SURGICAL MANAGEMENT FOR LIVER METASTASIS OF EARLY CANCER OF THE DUODENUM

Junichi ONO, Takahiko NOHARA, Takao TARUMI, Katsuhiro TAMURA, Seiichiro ANDO and Akira NAKASE
The First Department of Surgery, Shimane Medical Univerity

索引用語：早期十二指腸癌，肝転移

はじめに

早期十二指腸癌の報告はきわめて少なく，また十二指腸癌切除後の異時性肝転移に対し，さらに肝切除を施行しえた症例は未だ報告がない．著者らは原発性早期十二指腸癌症例に対し膵頭十二指腸切除術を施行し，その3年後に発生した孤立性肝転移に対し肝切除を施行し，術後1年半健在な症例を経験したので，若干の文献的考察を加えて報告する．

症　例

症例：55歳，男性．

主訴：下血，貧血．

家族歴，既往歴：特記すべきことなし．

現病歴：昭和56年10月に下血が出現したため近医を受診し，精査にて十二指腸潰瘍を指摘され，内服治療を受ける．昭和57年7月に上腹部痛が出現，近医にて上腹部消化管内視鏡検査を施行し，十二指腸潰瘍の診断にて投薬をうけるも下血が持続的に出現したため当院を紹介され，入院となる．

入院的現症：体格中等度．栄養状態良好．貧血中等度．腹部は平担で軟らかく，肝，脾を触知せず．直腸指診にて下血以外の異常所見はなかった．

検査所見

入院時検査所見：血液一般検査ではHb　9.0g/dl，Hct 26.7%で貧血を認めるも，血液生化学検査，尿検査では異常を認めず，心電図，胸部X線にも異常はなかった．

低緊張性十二指腸造影：十二指腸下行脚の十二指腸乳頭近くに表面不整の隆起性陰影を認め（図1），内視鏡検査では十二指腸球部に潰瘍の瘢痕があり，十二指腸乳頭より口側の十二指腸に表面不整な塊状の隆起性病変が認められた．

腹部computed tomography（以下CT）：特に異常は認められなかった．

生検組織像：隆起性病変の中心部より採取した組織は，腺管腺癌の像を呈していた．

図1　低緊張性十二指腸造影．十二指腸下行脚のVater乳頭近くに表面不整の隆起性陰影をみとめる．

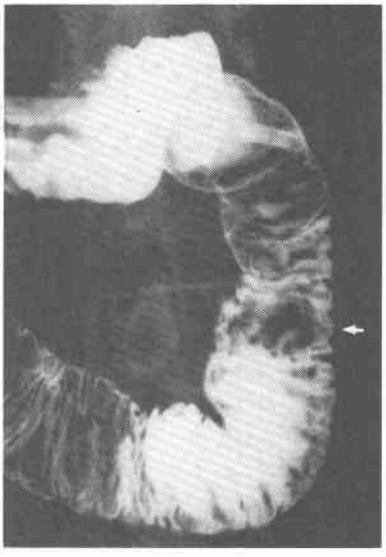

＜1987年9月9日受理＞別刷請求先：小野　純一
〒693　出雲市塩冶町89―1　島根医科大学第1外科

手術所見

57年11月4日，上腹部正中切開にて開腹した．十二指腸を検索するに，下行脚前壁に拇指頭大の硬い腫瘤を触知し，十二指腸癌の診断のもとに膵頭十二指腸切除術を施行した．なお腹水，腹膜播種，肝転移などは認められなかった．No. 13のリンパ節の腫脹を認めたが，その他のリンパ節の腫脹は認められず，十二指腸漿膜側にも肉眼的に浸潤は認められなかった．

切除標本所見および病理組織所見

十二指腸下行脚の十二指腸乳頭部より1.2cm側方に7×5mmの潰瘍性病変があり，周提を含め1.3×1.5cmの腫瘍が認められた（図2上）．癌の浸潤は粘膜および粘膜下層にとどまっていたが，静脈に明瞭な侵襲を認め，No. 13のリンパ節に転移を認めた．組織学的には中分化型の乳頭腺癌の像を呈し（図2下），十二指腸乳頭，総胆管，膵管への浸潤像は認められなかった．

図2　上：十二指腸の切除標本．十二指腸下行脚のVater乳頭部（太矢印）より1.2cm側方に7×5mmの潰瘍性病変（細矢印）があり，周提を含め1.3×1.5cmの腫瘍が認められる．なお，針刺部は副乳頭である．下：組織像．中分化型腺癌である．ヘマトキシリン・エオジン染色（×100）

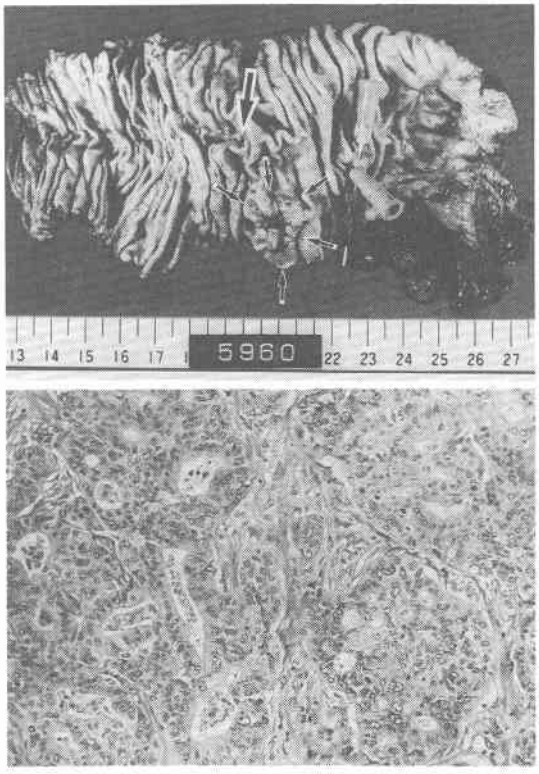

肝転移に対する手術

患者は十二指腸癌切後術40日で軽快退院し，その後再発の兆候もなく経過は順調であり，α-fetoprotein（AFP），carcinoembryonic antigen（CEA），carbohydrate antigen 19-9（CA19-9）などの腫瘍マーカーや肝の一般生化学的検査値はすべて正常範囲内であったが，3年後の定期的な追跡検査の際施行した上腹部CTにて肝前上区域に直径約3cmの孤立性占拠性病変が認められ（図3），術前の超音波検査でも同部位に孤立性病変が描出され，十二指腸癌の肝転移と診断し，昭和60年11月26日，亜区域切除を施行した．術中の超音波検査では他に腫瘍は認められず，また原発病変切除領域にも癌の再発を思わせる局所所見も認められな

図3　腹部CT．肝前上区域に直径約3cmの弧立性占拠性病変が認められる．

図4　左：肝の切除標本．切除した肝組織内に直径約2.5cmの被膜を有する境界明瞭な腫瘍を認める．右：組織像．中分化型腺癌である．ヘマトキシリン・エオジン染色（×100）

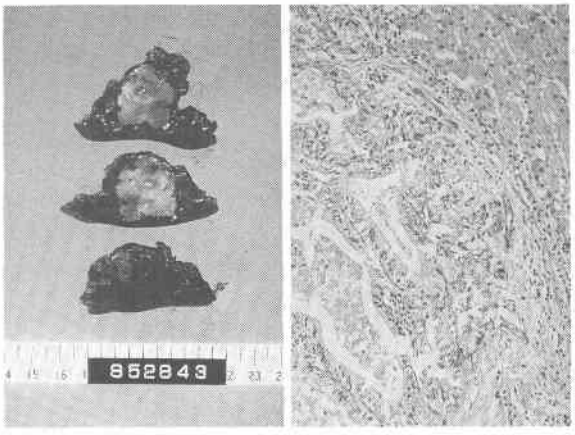

かった．切除した肝組織内には直径2.5cmの被膜を有する境界明瞭な腫瘍を認め(図4左)，病理学的には中分化型腺癌の像を呈し(図4右)，十二指腸癌の肝転移と診断された．肝切除後の経過は良好で，一年半を経た現在，再発の兆候もなく健在である．

考　察

原発性十二指腸癌は比較的まれな疾患とされており，Hoffmanら[1]によると全剖検例中の0.03%～0.003%に，またMateerら[2]によると全癌中の0.25%にあたるとされている．小腸癌は全腸癌の約3%であるが，その半数近くが十二指腸原発で，小腸癌のなかでは十二指腸癌の占める割合は大きく，十二指腸は小腸のなかでは癌の好発部位と考えられる[1]．十二指腸は発生学的に前腸由来の乳頭上部，中腸由来の乳頭下部，その中間の乳頭，乳頭周辺部に分けられ，癌の発生部位もこれに基づいて分類されてきた[2]．しかし十二指腸乳頭部に発生した癌は肉眼的にも組織学的にも，固有の十二指腸粘膜由来の癌か，胆管ないし膵管上皮由来の癌かの判別が困難であり，最近では原発性十二指腸癌から除外される傾向にある[3)~5)]．現在では原発性十二指腸癌はその発生部位より，乳頭上部，乳頭周辺部，乳頭下部の3群に分けるのが普通であるが[2]，これは非常にあいまいな分類であり，癌の統計上および治療上不都合であることは否めない．たとえば十二指腸乳頭周囲癌の場合，十二指腸乳頭からどれくらい離れたものを乳頭上部癌あるいは乳頭下部癌として取扱えばよいかという問題があり，十二指腸乳頭より一定の距離内にあるものを乳頭周囲癌とし，それ以外の部位は十二指腸乳頭からの距離を明記することが必要であると考えられる．

本症例は十二指腸乳頭より1.2cm側方に腫瘍病変が認められた．

原発性早期十二指腸癌に関する本邦報告例を1例ずつ個別に集計し，さらに自験例1例を加えたものを表1に示した．本邦では自験例を含め42例の報告があり，男性24例，女性18例とやや男性に多く，年齢は34～83歳で平均62.3歳であった．発生部位についてみると，十二指腸癌全体でその60%が十二指腸乳頭周辺部の癌であるのに対し[6]，早期癌ではその約55%が十二指腸球部に発生している．これらは遠藤ら[7]も指摘しているように，上部消化管X線検査および内視鏡検査では十二指腸球部までの観察にとどまることが多く，それ以下の十二指腸の観察が通常されていないことによるものと考えられる．確かに十二指腸に発生する癌は食道癌や胃癌に比べて圧倒的に少ないが，今後十二指腸癌の早期発見のためには，上部消化管の内視鏡検査を施行する際，食道，胃，十二指腸球部だけでなく，十二指腸下行脚まで観察することが大切であり，2nd portion以下の検査を通常行えば，当然早期十二指腸癌においても十二指腸乳頭周辺部の癌の割合が増えることが予想される．

表1　原発性早期十二指腸癌の本邦報告例

報告者	年令	性	部位	形	大きさ(cm)	組織型	深達度	転移
吉谷(1968)	51	♂	1st	陥凹型	3.0×1.5	sig	m	(−)
龍　(1976)	69	♂	1st	平坦隆起	2.0×1.5×1.0	adenoca	?	
平田(1976)	58	♀	1st	平坦隆起	?	adenoca	?	
三宅(1977)	67	♀	1st	山田Ⅲ	1.2×1.0	pap.	m	
西谷(1977)	57	♀	1st	平坦隆起	1.0×0.8	tub.1	m	
山田(1978)	48	♀	1st	山田Ⅳ	3.4×2.4×2.6	pap.	m	
松波(1978)	76	♀	1st	平坦隆起	?	pap.	sm	
相部(1979)	72	♀	1st	山田Ⅳ	1.0×1.0	tub.1	m	(−)
鹿江(1979)	58	♀	1st	山田Ⅲ	?	pap.	?	
森田(1981)	83	♂	1st	山田Ⅱ	0.8×0.7×0.6	sig	sm	
検見崎(1981)	59	♂	1st	山田Ⅳ	6.0×4.5	tub.1	sm	
石川(1981)	72	♀	1st	山田Ⅳ	6.0×3.0	tub.1	m	
遠藤(1981)	70	♂	1st	山田Ⅳ	2.3×1.5×1.0	pap.	m	
加陽(1983)	69	♂	1st	平坦隆起	5×3.5	tub 1	sm	
谷川(1983)	58	♀	1st	平坦隆起	4.0×3.5	tub 1	m	(−)
中越(1983)	63	♂	1st	山田Ⅲ	3.5×3.5	tub 1	sm	(−)
杉山(1984)	72	♂	1st	山田Ⅱ	2.3×2.8	tub 1	m	(−)
須田(1984)	66	♂	1st	山田Ⅳ	3.0×2.0	tub 1	m	(−)
土岐(1984)	79	♂	1st	山田Ⅲ	1.7×2.0	tub 1	sm	(−)
園田(1984)	56	♀	1st	平坦隆起	4.1×3.7	tub	m	
粟津(1985)	78	♂	1st	山田Ⅲ	3.5×2.8×2.2	pap.	m	
山須田(1985)	72	♂	1st	山田Ⅳ	3.0×2.0×1.5	pap.	sm	
宗像(1985)	68	♀	1st	山田Ⅲ	1.0×1.0×1.5	pap.	sm	(−)
辰巳　(1975)	45	♀	2nd *	平坦隆起	1.0×1.0	adenoca.	m	
井上　(1978)	41	♀	2nd ***	陥凹型	5.0×5.0	tub	sm	
海藤　(1979)	64	♀	2nd *	山田Ⅳ	4×4×2.5	adenoca.	m	
永冨　(1982)	68	♂	2nd *	山田Ⅳ	3.5×2.5×1.8	pap.	sm	(−)
佐野　(1982)	66	♀	2nd *	山田Ⅱ	母指頭大	tub1	sm	
関　(1982)	60	♀	2nd ***	平坦隆起	5.0×4.0×3.0	pap.	m	(−)
前田　(1983)	72	♂	2nd ***	平坦隆起	1.8×1.3×0.9	pap.	sm	(−)
若林　(1983)	79	♂	2nd **	山田Ⅲ	2.0×2.0×1.8	tub1	sm	
佐々木(1983)	41	♂	2nd ***	平坦隆起	0.5×0.2	tub1	m	
松原　(1983)	69	♂	2nd *	平坦隆起	5.0×4.2	tub1	m	(−)
那須　(1983)	34	♂	2nd **	山田Ⅲ	6.0×3.0×2.0	adenoca.	m	(−)
金城　(1983)	49	♂	2nd *	山田Ⅲ	3.0×2.0×2.0	tub1	m	
瀬尾　(1984)	57	♂	2nd ***	陥凹型	1.3×1.0	adenoca.	sm	
田中　(1985)	77	♂	2nd *	山田Ⅱ	5.0×4.2×2.2	tub1	sm	(−)
吉村　(1985)	55	♂	2nd *	山田Ⅲ	4.7×3.5×2.4	tub1	sm	(−)
自験例(1986)	55	♂	2nd **	陥凹型	1.3×5.5	tub2	sm	(+)
前田(1980)	45	♂	3rd	山田Ⅳ	3.5×2.5×1.8	tub 1	m	
三戸(1972)	67	♀	4th	平坦隆起	5.0	pap.	m	(−)
森　(1984)	51	♀	4th	山田Ⅳ	5.6×2.6×2.5	tub 2	m	(+)

*乳頭上部　**乳頭周辺部　***乳頭下部

臨床症状は部位，腫瘍の大きさ，形態によって異なっ

てくる．Brenner ら[4]はその主要症状を，1）通過障害，2）潰瘍症状，3）出血，4)胆道閉塞症状，5）体重減少の5つに分けているが，一般に小腸は内容が流動性で通過障害などの局所症状は現れにくく，貧血，体重減少等の全身症状も初期には比較的軽度である．早期十二指腸癌の本邦報告例では無症状のものが20例，47.6%と多く，腹部不快感10例，腹痛8例と続いている．一般に十二指腸癌は何らかの症状をきたし発見される[4)5)]のに対し，早期十二指腸癌では47.6%が無症状で発見されているということは注目に値し，上部内視鏡検査における十二指腸下行脚までの検査の重要性を示している．本症例では十二指腸球部の潰瘍から出血による下血が受診のきっかけであり，潰瘍が治癒した後も貧血が進行したため，十二指腸下行脚の精査を行い，十二指腸癌が早期に発見できたという幸運な症例である．

原発性早期十二指腸癌の本邦報告例42例のうち，リンパ節転移を認めたものは森[9]の報告による粘膜下癌の1例と自験例のみであり，異時性肝転移の報告は自験例以外に見当たらない．本症例は初回手術より3年後の定期検査において，血液検査では異常がみられなかったが，上腹部CT検査にて肝への孤立性転移が発見され，切除しえた症例である．

原発性十二指腸癌の長期予後に関する報告は少ない．中瀬ら[10]は原発性十二指腸癌に対し膵頭十二指腸切除術を施行した場合，術後平均生存期間は19カ月で，1年生存率26%，3年生存率14%，5年生存率7%と報告しているが，本例のような早期癌症例の場合，生存期間がかなり延長されることが予想され，また再発に対する長期の経過観察が必要であると考えられる．

結　語

原発性早期十二指腸癌症例に対し膵頭十二指腸切除術を施行し，またその異時性肝転移に対し肝切除を施行し得た症例を経験したので報告し，あわせて42例の本邦報告例について若干の文献的考察を加えた．

文　献

1) Hoffman WJ, Pack GT: Cancer of the duodenum. Arch Surg 35: 11—63, 1937
2) Mateer JG, Hartman FW: Primary carcinoma of the duodenum. JAMA 99: 1853—1859, 1932
3) Dixon CF, Lichtman AL, Weber HM et al: Malignant lesions of the duodenum. Surg Gynecol Obstet 83: 83—93, 1946
4) Brenner RL, Brown CH: Primary carcinoma of the duodenum. Gastroenterology 29: 189—197, 1955
5) Resnik HLP, Cooper DRR: Carcinoma of the duodenum. Review of the literature from 1949—1956. Am J Surg 95: 946—952, 1958
6) Kleinerman B, Yardumian K, Tamaki HT et al: Primary carcinoma of the duodenum. Ann Intern Med 32: 451—465, 1950
7) 遠藤高夫, 矢花　剛, 谷内　昭ほか：早期十二指腸球部癌の一例．Gastroenterol Endosc 23: 1408—1414, 1981
8) 梶谷　鐶, 久野敬二郎, 西　満正：十二指腸ことに空腸弯曲部までの癌．石川浩一，木村忠司，佐野圭司ほか編．現代外科学大系．35巻，中山書店，東京，1971，p314—321
9) 森　敏宏, 後藤裕己, 鈴木祐一ほか：早期十二指腸癌の1例．消外 7: 483—486, 1984
10) Nakase A, Matsumoto Y, Uchida K et al: Surgical treatment of the pancreas and the periampullary region. Ann Surg 185: 52—57, 1977