日消外会誌　21（3）：937～940，1988年

誤嚥魚骨片の腸管穿通による腹部腫瘤の1例

山口労災病院外科
中野　秀麿　　中原　泰生　　田村　陽一

A CASE REPORT OF ABDOMINAL TUMOR DUE TO PENETRATION THROUGH THE INTESTINAL WALL BY FISH-BONE

Hidemaro NAKANO, Yasuo NAKAHARA and Yōichi TAMURA
Department of Surgery, Yamaguchi Rōsai Hospital

索引用語：誤嚥魚骨，腹部腫瘤

緒　言

誤嚥魚骨による腸管壁穿孔例はまれな疾患である．患者は誤嚥の自覚がなく術前診断は困難である．魚骨片は膿瘍や腫瘤を形成して多彩な臨床症状を呈する[1]．

われわれは，誤嚥した魚骨片の腸管穿通に起因する腹部腫瘤の1例を経験したので，若干の文献的考察を加え報告する．

症　例

患者：60歳，女性，旅館の従業員．

主訴：右下腹部有痛性腫瘤．

家族歴：特記すべきことなし．

既往歴：昭和58年3月に右肩甲骨々折，その後，近医で約2カ月間入院加療を受けた．同年10月，高血圧を指摘され，以後通院投薬を受けている．

現病歴：昭和58年12月20日ころ，右下腹部の有痛性腫瘤に気付いた．また，このころより食物摂取とは無関係に時折り，右下腹部の腫瘤にキリキリする疼痛をきたす様になった．昭和59年1月初めより，右下腹部痛が強くなったために来院した．

入院時所見：身長143cm，体重64kgの肥満した栄養良好な60歳婦人で，脈拍数78/分，整，緊張良好であった．眼瞼結膜に貧血はなく，眼球強膜にも黄疸を認めなかった．胸部，四肢には理学的に異常はない．腹部は全体が軽度膨満し，臍の右側下方に可動性のない境界不明瞭な表面平滑，弾性硬で，著しい圧痛を伴った成人手拳大の半球状腫瘤を触知した．腫瘤表面の皮膚の色調は赤色で，同部に熱感があったが，腹部表面の静脈怒張，蠕動不穏はなかった（図1）．肝・脾および体表面の表在リンパ節は触知しなかった．腹部に波動，体位変換現象はなく，グル音も正常に聴取できた．直腸診でも異常所見はなかった．

図1　腹部所見．右下腹部に成人手拳大の腫瘤を触知した．

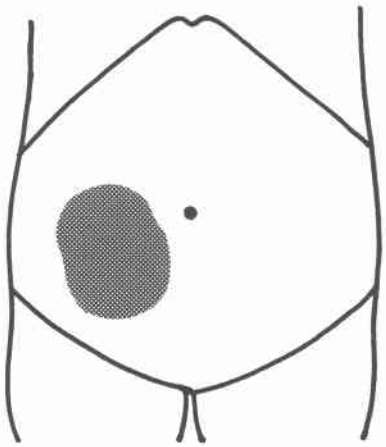

入院時検査成績

1）血液・尿検査：末梢血検査で貧血はなく，白血球数は14,500/mm³（好中球69%，リンパ球28%，単球3%）と増加していた．血液生化学検査では，肝機能，腎機能に異常はなかった．赤沈値は1時間で122mmと著しく促進し，CRPは5＋と強陽性であった．尿沈渣には白血球を1視野に30から35個認めた（表1）．

2）腸透視：胃・十二指腸透視後に，経時的に腸管内の造影剤の移動をみた．胃・十二指腸に異常はなかった．腸管の狭窄はなく，腸管内の造影剤の通過は良好であった．腫瘤と腸管との交通はない（図2）．

＜1987年11月18日受理＞別刷請求先：中野　秀麿
〒759-41　長門市東深川85　長門総合病院外科

表1　入院時血液，尿検査所見

1. 末梢血		PSP	15分　40%
RBC	458×10⁴/mm³		30分　55%
Hb	12.3 g/dl		60分　67%
Ht	37.1 %		120分　68%
WBC	14500/mm³	**4. 血沈**	
N. Segmented	69%	30分	91 mm
Lymphocyte	28%	60分	122 mm
Monocyte	3%	**5. 血清反応**	
2. 肝機能		Hbs 抗原	(−)
Serum Protein	7.7 g/dl	Hbs 抗体	(−)
Alb/Glob ratio	0.71	FDP	(−)
Albumin	3.2 g/dl	CRP	5+
Globulin	4.5 g/dl	ASLO	100
Blood Sugar	123 mg/dl	RA	(±)
Cholinesterase	1.08 ΔpH	**6. 尿**	
γ-GTP	17 IU/ℓ	蛋白質 定性	(+)
GOT	17 IU/ℓ	蛋白質 定量	10 mg/dl
GPT	8 IU/ℓ	糖 定性	(±)
Alk. phosphatase	152 IU/ℓ	糖 定量	0.1 g/dl
LDH	409 IU/ℓ	ウロビリノーゲン	(±)
3. 腎機能		ケトン体	(−)
Creatinine	1.1 mg/dl	沈渣 白血球	30〜35/1 視野
BUN	21 mg/dl	沈渣 扁平上皮	1〜2/1 視野
		沈渣 小円柱上皮	1/5〜10 視野

図2　腸透視．腸管の狭窄はなく，腫瘤と腸の交通もない．

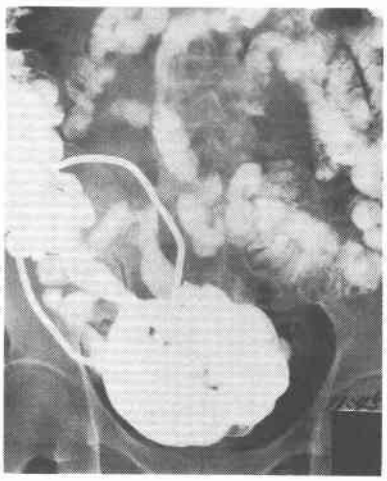

3）腹部 computed tomography：右前腹壁に限局した均一な充実性の腫瘤を認めた（図3）．

4）腹部エコー：腹壁に5×3cm の大きさの，周囲との境界が比較的明瞭，内部エコーレベルが均一な腫瘤を認めた（図4）．

以上の所見より，何らかの原因による腹壁の炎症性腫瘤と診断した．腫瘤を穿刺したが膿汁は認めなかった．入院時より抗生物質の投与を行い，腹壁の炎症症状が消褪したところで，炎症性腫瘤の原因は不明であったが，腫瘤摘出術を行うことにした．

図3　腹部CT．右前腹壁に限局した腫瘤を認めた．

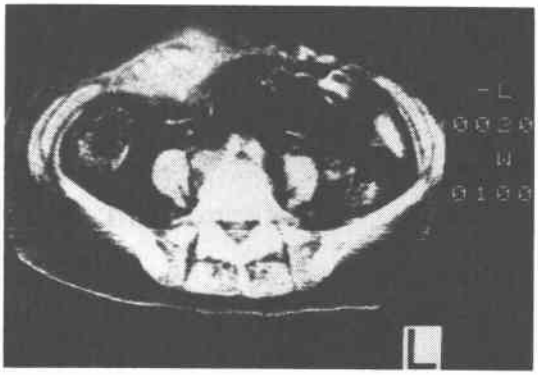

図4　腹部エコー．大きさが5×3cm の内部の均一な，周囲との境界が比較的明瞭な腫瘤を認めた．

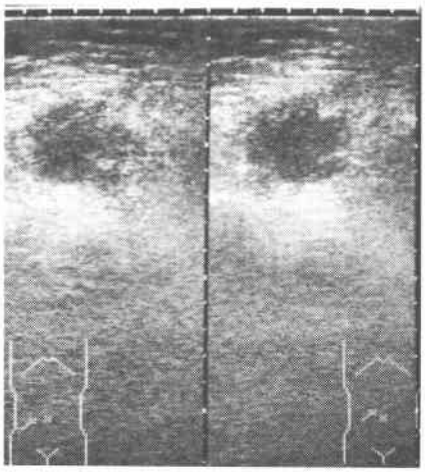

手術所見：全身麻酔下に患者を仰臥位とし，腫瘤の直上を通る旁腹直筋皮膚切開を加えた．皮下組織，脂肪組織の色調は黄赤色となり，炎症性に硬くなっていたが，皮下組織内に膿汁は認めなかった．皮下組織の炎症性変化は，筋肉および腹膜にも波及していた．腫瘤とその下部組織，すなわち，腹腔内臓器との関係が明確でなかったために，腫瘤を中心に，その上下を切開して開腹した．腫瘤は大網，腸管，腹膜の一部と癒着していた．なかでも，大網は腫瘤と強固に癒着していた．腫瘤より大網を剝離したところ，腹壁に突き刺さった白色の，長さが約2cm，針状の異物を認めた．しかし，腹腔内に膿汁はなく，腹水の貯留もなかった（図5）．

針状の異物をよくみると，これは魚骨であることがわかった．したがって，腹部腫瘤は誤嚥した魚骨が腸

図5　術中写真．腹壁に突き刺さった魚骨片（矢印）．

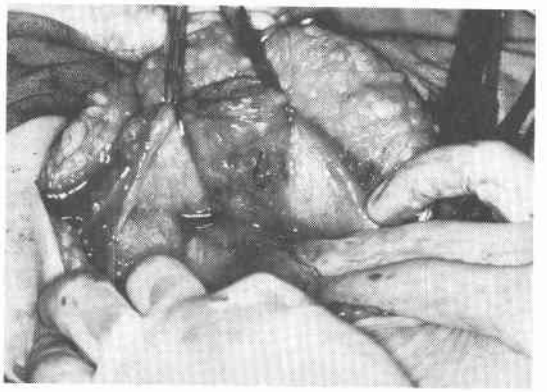

図6　切除標本．A：切除した肉芽腫，B：長さが1.8 cmの魚骨．

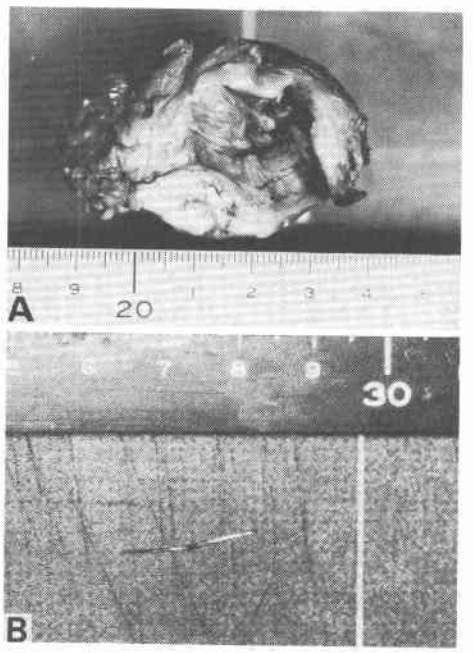

管を穿通して，腹壁に突き刺さったために生じた炎症性肉芽腫と判明した．

その後，胃，小腸および大腸をくまなく検索したが，魚骨の穿通部位は不明であった．

虫垂は軽度の腫大を認め，周囲組織と強く癒着していたために虫垂切除術を行った．肉芽腫は炎症の波及した皮下脂肪組織，筋膜および筋肉とともに切除した．腹腔内を十分に洗浄した後，右側腹部より，2本のペンローズドレーンを腹腔内に挿入して，開腹創を4層に縫合閉鎖した．

図7　病理組織像（H.E. 染色，×100）．広範に組織球を混じた炎症細胞浸潤があり，異物巨細胞がみられた．

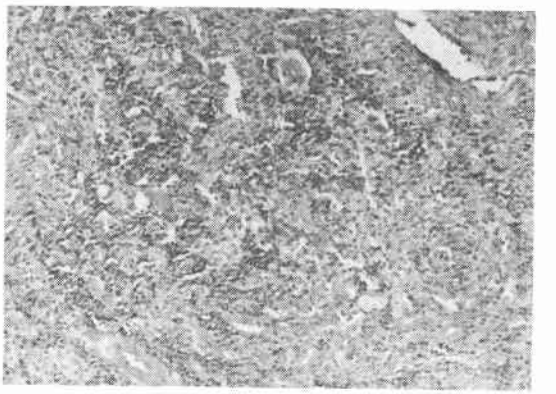

切除標本：切除した肉芽腫は硬く，皮下組織も肥厚して硬くなっていた（図6，A）．魚骨の長さは1.8cmであった（図6，B）．

病理組織学的所見：脂肪組織および腱様組織にかけて，広範に組織球を混じた炎症細胞浸潤があり，その一部に細血管の増生も伴い，少数の異物巨細胞がみられた．病理組織診断は，炎症性肉芽腫であった（図7）．

術後経過：術後，皮膚切開創の一部に腹壁瘻孔を形成したが，Sagamicin 120mg 加生理食塩液100mlで瘻孔洗浄を連日行ない瘻孔は治癒し，術後44日目に軽快退院した．

考　察

日本人は食生活の上で魚を食べる機会がすこぶる多く，時に，魚骨を誤嚥することがある．一般に，魚骨を誤嚥した場合，ほとんどは便とともに自然排泄されるが，まれに消化管を穿通して種々の合併症をきたすことがある．患者は魚骨を誤嚥したことに気づかない場合がほとんどで，さらに医師側も本症の存在が念頭になく，術前診断に難渋することが多い．

桝岡は[1]，消化管内異物258例中，魚骨片が48例（18.6%）で，この内29例（60.4%）が消化管穿通を起こしたと述べている．石橋は[2]，嚥下異物270例の内，魚骨または鳥骨によるものは74例（27.4%）で，嚥下性異物による消化管穿孔例78例のうち，魚骨によるものは34例（43.6%）であったと述べている．このように本邦では，消化管異物による消化管穿孔症例の半数が魚骨に由来するものである．

魚骨の消化管穿孔によって起こる症状は多種多様であり，術前診断は主症状に応じてなされている．自験

例は発熱が持続し，右下腹部に発赤，圧痛を伴った成人手拳大の腫瘤を認めたため，何らかの原因による腹壁の炎症性腫瘤と考えた．本邦における過去の報告例では，誤嚥魚骨の腸管穿通症例は，術前に結腸癌[3)4)]，直腸周囲膿瘍[5)6)]，虫垂炎[7)8)]，腹膜炎[9)10)]，イレウス[11)12)]，後腹膜腫瘤[13)14)]などと診断され，開腹術施行後に初めて原因が明らかとなり，確定診断がなされている．辰巳ら[15)]は，術後に腹部単純X線写真を再検討したところ，幅0.1cm，長さ2.3cmの針状陰影を確認できたと述べ，X線所見の詳細な読影を強調しているが，自験例では術前の腹部単純X線写真に魚骨の陰影はなかった．自験例のごとく，魚骨が腸管を穿通して腹壁に突き刺さり，腹壁に炎症性腫瘤を形成した場合には，症状に応じた診断は可能であるが，その原因を術前に明らかにすることは不可能と考えられる．

魚骨の穿通部位は穴沢ら[16)]によると，結腸が49.5%と最も多く，小腸18.0%，直腸8.5%，胃3.8%と述べている．しかし，不明例も20%と多く，自験例も魚骨の穿通部位は不明であった．

自験例は，術後に患者の食生活を詳しく聞いたところ，ほとんど毎日，鯛の骨をすりつぶして，ちゃんこ鍋に入れて食べているということがわかった．このことより，魚骨は経口的に摂取されたもので，魚骨は腸管を穿通した後，腹壁に突き刺さり，さらに大網に被覆包埋され，急性腹膜炎の症状を呈することなく慢性に経過して，腹壁に炎症性肉芽腫を形成したものと考えられる．

原因不明の腹部腫瘤，腹壁膿瘍をきたした症例に遭遇した場合には，本症の存在も念頭におき精査すべきである．

結　語

60歳の女性で，誤嚥した魚骨が腸管を穿通して，腹壁に突き刺さり，炎症性腹壁腫瘤を形成した症例を経験したので報告した．

本論文の要旨は第59回中国四国外科医学会（昭和59年11月18日，高松市）で発表した．

文　献

1) 枡岡　智：嚥下異物(釘)ニヨル腸管腹壁穿孔ノ1治験例．海軍軍医会誌　29：423—428，1940
2) 石橋新太郎：腹腔内異物に関する臨床的並びに実験的研究．日外会誌　62：489—509，1961
3) 松本研一：魚骨を内容とした大網膜腫瘤の症例．日内会誌　57：626—627，1955
4) 小川博康，東　一也，山田武義ほか：魚骨の大腸穿通による腹部腫瘤の3例．住友病医誌　1：31—37，1974
5) 古和田正悦，赤石健一，平石宜子：魚骨片による腸壁穿通の2症例．外科　23：706—708，1961
6) 新島　和：魚骨片による直腸周囲膿瘍．日本直腸肛門会誌　15：45—46，1958
7) 片田江俊彦，橋本　繁，山田達男：魚骨を中心とせる大網腫瘤の治験例．日外会誌　62：1114—1115，1961
8) 中川安房：魚骨片の盲腸壁穿孔により虫垂炎様症状を呈した一例について．日農村医会誌　1：29—32，1953
9) 村瀬恭一：魚骨に依る腹部腫瘤の1例．日外宝　30：657，1961
10) 加藤良隆，野村英樹，徳永　彰ほか：胃癌術後6年目に発生した魚骨の腸管穿通による汎発性腹膜炎の1例．外科　35：906—908，1973
11) 永井長純，高藤歳夫，榎本尚美：魚骨片の小腸被覆穿孔によるイレウスの1例．神奈川医会誌　2：69—70，1975
12) 友田信之，古賀義行，矢野　真ほか：誤嚥魚骨片の腸管穿通によるイレウスの1例．外科　42：418—420，1980
13) 古賀成昌，西尾俊一郎，藤本　要：誤嚥魚骨による腹腔内異物肉芽腫の1例．外科　26：470—472，1964
14) 嶋村嘉高，飯塚　積，武石輝夫ほか：膵臓腫瘍を疑った消化管異物の一例．日臨外医会誌　31：21，1970
15) 辰巳　葵，芦田　寛，石川羊男ほか：魚骨による虫垂炎性膿瘍の1例．外科診療　22：97—99，1980
16) 穴沢雄作，宋　子寄：魚骨誤嚥による消化管穿孔自験2例と文献的考察．日消外会誌　11：867—871，1978