日消外会誌　21（3）：953～956，1988年

若年者虫垂carcinoidの1切除例

北海道勤医協中央病院外科
高田　稔　池上　淳　石後岡正弘　松毛　真一
河島　秀昭　高田　剛太　杉原　保　池田　由弘
細川誉至雄　平尾　雅紀

A CASE REPORT OF THE CARCINOID TUMOR OF THE APPENDIX

Minoru TAKADA, Atushi IKEUE, Masahiro ISHIGOOKA, Shinichi MATSUGE, Hideaki KAWASHIMA, Gouta TAKADA, Tamotsu SUGIHARA, Yoshihiro IKEDA, Yoshio HOSOKAWA and Masanori HIRAO
Department of Surgery Hokkaido Kin-ikyo Chuo Hospital

索引用語：虫垂carcinoid

I. はじめに

虫垂carcinoidは，比較的若年者に発生することが多く，また予後も比較的良好とされている[1]．われわれは，11歳という若年者で，小腫瘍であるにもかかわらず，リンパ節転移をきたした症例を経験したので報告する．

II. 症　例

患者：11歳，女児．

主訴：腹痛，口渇，発熱．

家族歴：特記すべきことなし．

既往歴：アトピー性皮膚炎．

現病歴：1986年5月26日より腹痛出現．翌日より呕吐．37.7℃の発熱．腹痛軽減せず同28日当院受診す．

入院時現症：身長138cm，体重32kg，血圧100/60，眼球強膜，眼瞼結膜に黄疸，貧血認めず．口腔内乾燥著明．頻呼吸であるが肺音，心音に異常なし．腹部は全体に硬く圧痛著明で，blumberg兆候陽性．筋性防御を認めた．virchow転移およびschnitzler転移は認めず．

入院時検査所見：WBC 4,800/mm³(stab 23%，seg 54%)，RBC 407万/mm³，Hb 12.1g/dl，Ht 36.3%，血小板37.6万/mm³，CRP 6＋以上，GOT 17K.U，GPT 14K.U，LDH 373W.U，ALP 12.3KAU，Na 137mEq/l，K 4.5mEq/l，Ca 4.3mg/l．

経過：急性虫垂炎，汎発性腹膜炎の疑いにて同日緊急手術施行し，虫垂切除を行った．

手術所見：下腹部傍腹直筋切開にて開腹．腹腔内は多量の膿が貯留していた．虫垂の根部は炎症のみであるが，末梢側は大網をまきこみ5.8×4.2×3.5cmの腫瘤を形成していた．

病理所見：上記腫瘤内に表面やや光沢を有する黄色調の強い1.3×1.0cmの腫瘤を認めた．この腫瘤は虫垂壁内に浸潤し，かつ腔内にポリープ状に発育していた．壁内浸潤部の腫瘍境界はやや不明瞭であった（図1）．腫瘤末梢の虫垂内腔は拡張し，周囲に膿瘍を形成していた．

組織像：腫瘍細胞は大小不整をみる円形～卵円形の核，および好酸性の目立つ胞体よりなり，小胞巣～胞巣状，索状，腺房状，管状，リボン状，櫛管状など種々の配列を有し，特に小胞巣，索状，リボン状，腺房状配列が目立ちcarcinoidを考える像であった（図2）．し

図1　肉眼的腫瘍像

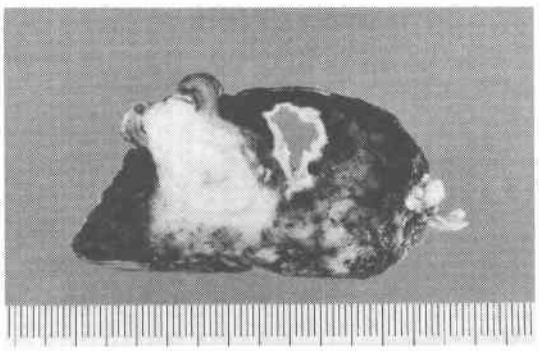

＜1987年10月14日受理＞別刷請求先：高田　稔
〒065　札幌市東区伏古10条2丁目15－1　勤医協中央病院外科

図2　特にリボン状配列が目立つ（HE 10×10）

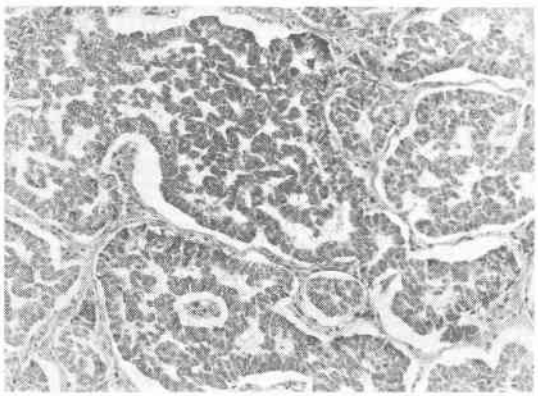

図3　固有筋層内への浸潤像（HE 10×10）

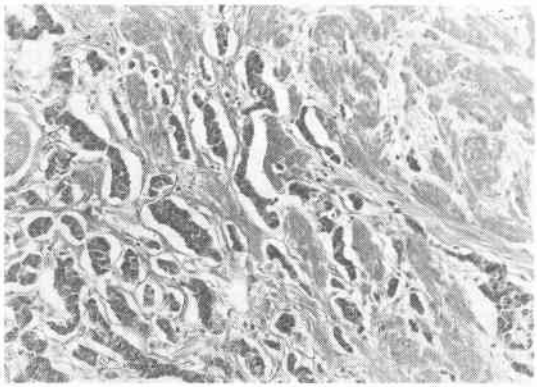

かし，通常の carcinoid に比べてその核はやや大きめで大小不同が目立ち核異型はやや強かった．腫瘍は固有筋層に強く浸潤し，一部で漿膜下層に及んでいた（図3）．腫瘍境界は浸潤性で INFβ（～γ），神経線維周囲浸潤像も目立った．vascular invasion（＋）lymphatic invasion（＋）以上より通常の carcinoid に比べて悪性度が強いと考えられた．好銀性，嗜銀性は Glimerius および Fontana 染色でいずれも陽性であった（図4）．

術後経過：経過は順調であった．しかし，carcinoid と判明したため尿および血中ホルモンの測定と遠隔転移の検索を行ったが，異常所見は得られなかった．尿中5-HIAA 3.2mg/日，血中 serotonin 0.31μg/ml, histamine 0.34μg/dl, ACTH 34pg/ml, calcitonin 38 pg/ml, noradrenalin 0.32ng/ml, adrenalin 0.07ng/ml.

6月23日，右半結腸切除術（R3）施行した．

手術所見：下腹部正中切開にて開腹．腹水認めず．肉眼的には carcinoid の遺残は認めなかった．

図4　好銀性を示す（Glimerius 10×20）

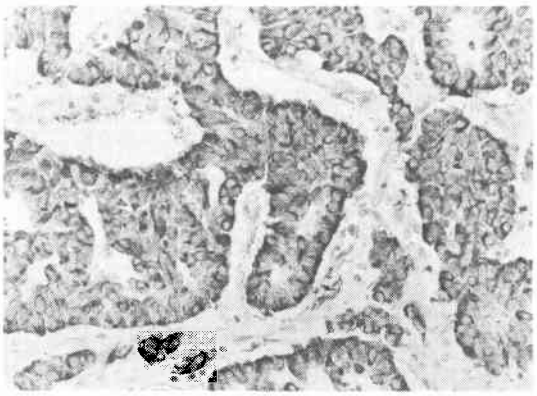

病理所見：carcinoid の残存は認めないが202番のリンパ節に転移を認めた．

術後経過：以上のようにリンパ節転移を認め大腸癌取扱い規約[2]上 ss, $n_2p_0H_0M$（－）stage IV と考えられた．術後，化学療法として vindesin, cyclophosphamide, adriamycin, cisplatinum による多剤併用療法を施行したが，今のところ局所再発，遠隔転移は認めていない．

III. 考　察

carcinoid は1907年，Obendorfer[3]により小腸に発生した小腫瘤で，未分化な型をとるにもかかわらず限局性で良性の経過をたどる腫瘍についてつけられた名称である．1950年代に入り，その銀還元性および serotonin 代謝性が発見され，また carcinoid 症候群と呼ばれる特異的随伴症状を有する機能性腫瘍と考えられた．現在では serotonin 分泌細胞のみでなく，甲状腺，胸腺，肺，食道を含む原腸系臓器組織に広く分布する多種類の内分泌細胞に由来する腫瘍と考えられており[4]，組織化学的手法により腫瘍内局在ペプタイドの検索がすすめられている．本症例は急性虫垂炎の診断にて緊急手術施行したため，術前のホルモン検索は行っていない．術後の測定値にも異常は認められなかった．また，術後の摘出腫瘍の酵素抗体法による検索では，serotonin, calcitonin, ACTH でいずれも陰性であった．

虫垂 carcinoid は，若年発症の傾向があり，曽我[5]によれば平均35.0歳である．しかし，Moertel[6]によれば20歳未満の例は少なく，全体の10%以下である．

また，急性虫垂炎という型で比較的小腫瘤のうちに切除されることが多く，その予後は一般的に良好とされている．しかし，腫瘍の大きいものは遠隔転移をき

たしやすく，また遠隔転移を有するものは予後が悪い．本邦でリンパ節転移，遠隔転移を有する症例は曽我[5]によれば7例である．いずれも原発巣が大きく，また他臓器浸潤もしくは遠隔転移をきたした症例で，所属リンパ節転移のみの症例はみあたらない．

手術適応については多くの報告があり，その基準として腫瘍の大きさが最も妥当と考えられている．大きさの分布は1968年よりこの19年間，諸家の報告を集計した810症例では，1.0cm以下のものが88.1%，1.0～2.0cmのものが7.5%，2.0cm以上のものが4.4%と1.0cm以下のものが大多数をしめ，他のものはわずかである．Moertel[6]は2.0cm以下の128例に虫垂切除術のみを施行し，5年以上経過をみているが再発はなく，また逆に，2.0cm以上の腫瘤3例のうち2例で遠隔転移を認めたという．このことから2.0cmを越えない腫瘤については，虫垂切除のみで十分と考え，2.0cmを越えるものについては例外的に対処すべきと考えた．

若年者については，Ryden[7]が15歳以下の小児のcarcinoid 30例を報告しているが，2.0cm以下では転移例がないことより，虫垂切除のみでよいと考えている．同様の報告[8)~11)]は多数みられるが，文献的には60%を越える比率でリンパ節転移をみることから，2.0cmを越えるものでは右半結腸切除とリンパ節郭清をくわえた根治手術が適当と考えられている．逆に1.0cm以下では転移を有するものはほとんどみられず，虫垂切除のみ施行するという点ではほぼ議論の余地はない．しかし，1.0～2.0cmの小腫瘤については議論が分かれている．この大きさの腫瘤のしめる比率は比較的小さいが，上述の集計によれば45例中5例，11%にリンパ節転移をみている．リンパ節転移については，Thirlby[12]によれば1983年までの報告例は5例で，これまでに本症例を含め9例の報告[13)~17)]がある．Pearlman[13]は1.4cmの腫瘤でリンパ節転移を有した24歳の女性の例を報告し，2.0cm以下でもリンパ管浸潤があり，患者が若く手術危険度が低ければ右半結腸切除をするべきと主張した．Syracuse[14]は1.0cmと1.5cmの腫瘤でリンパ節転移を有した2例を報告し，虫垂間膜浸潤を有するものは右半結腸切除をするべきと主張した．Moertel[18]も近年の論文では，この大きさの腫瘤では局所浸潤，年齢，手術危険度を考慮して適応を決めるべきだといっている．このようなリンパ管浸潤の有無，虫垂間膜浸潤の有無などの組織学的基準も，まだ必ずしも合意をえられていない．いずれにしても手術適応については，大きさのみでなく組織学的悪性度も加味し決定すべきと考える．本症例は大きさ1.0×1.3cm，リンパ管浸潤を認めた．組織学的悪性度が強いため右半結腸切除とリンパ節郭清を行い，リンパ節転移が判明した．前述のRydenの報告にもリンパ節転移の症例はなく，本症例のごとき小児でのリンパ節転移はきわめてめずらしい．

術後の後療法についても一定の見解は得られていない．Moertel[19]が遠隔転移を有する症例に対して使用した薬剤は，adriamycin, 5-FU, streptozotocinなどの単剤もしくは併用療法で，20～40%に効果が認められているが，他者の研究でもいずれの薬剤が著効するという報告は得られていない．本症例は，VDS, CMP, ADM, CDDPによる4剤併用療法を施行している．現在のところ再発はみないが，まだ術後日も浅く，今後化学療法の有効度および再発の確認のため，長期観察が必要と思われる．

IV. 結　語

若年者に発症した虫垂carcinoidで，小腫瘤であるにもかかわらず所属リンパ節転移の発見された症例を報告した．虫垂carcinoidの手術適応は，大きさのみでなく組織学的悪性度も加味して決めるべきである．

稿を終えるにあたり本症例の治療上，御指導をいただいた国立ガンセンター小児科伊勢　泰先生および当院病理科岡本賢三先生に深謝いたします．

文　献

1) 曽我　淳：カルチノイドとカルチノイド症候群．日臨　41：905—912，1983
2) 大腸癌研究会編：大腸癌取扱い規約．金原出版，東京，1985，p5—35
3) Obendorfer: Kartinoide tumoren des dünndarms. Frankfurter Z Pathol 1：426—432，1907
4) 曽我　淳：カルチノイド．ホルモンと臨　27：258—270，1979
5) 曽我　淳：本邦carcinoid腫瘍—1342例の統計学的分析—．外科　48：1397—1409，1986
6) Moertel CG, Dockerty MB, Judd ES: Carcinoid tumors of the vermiform appendix. Cancer 21：270—278，1968
7) Ryden SE, Dranke RM, Franciosi RA: Carcinoid tumors of the appendix in children. Cancer 36：1538—1542，1975
8) Morgan JG, Marks C, Hearn D: Carcinoid tumors of the gastrointestinal tract. Ann Surg 180：720—727，1974
9) Dunn JP: Carcinoid tumors of the appendix: 21 cases, with a review of the literature. NZ

Med J 95 : 73—76, 1982
10) Svendsen LB, Bülow S : Carcinoid tumors of the appendix in young patients. Acta Chir Scand 146 : 137—139, 1980
11) Ahlberg J, Bergstrand O, Holmstrom B et al : Carcinoids of the colon and rectum in patients aged 30 and younger. Acta Chir Scand 〔Suppl〕 500 : 33—35, 1980
12) Thirlby RC, Kasper CS, Jone RC : Metastatic carcinoid tumor of the appendix. Dis Colon Rectum 27 : 42—46, 1984
13) Pearlman DM, Srinivasan K : Malignant carcinoid of appendix. NY State J Med Jun 15 : 1529—1531, 1971
14) Syracusa DC, Perzin KH, Price JB et al : Carcinoid tumors of the appendix. Ann Surg 190 : 58—63, 1979
15) Thompson GB, Heerden JA, Martin JK et al : Carcinoid tumors of the gastrointestinal tract : Presentation, management and prognosis. Surgery 98 : 1054—1063, 1985
16) Dent TL, Batsakis JG, Lindenauer SM : Carcinoid tumors of the appendix Surgery 73 : 828—832, 1973
17) Bowman GA, Rosenthal D : Carcinoid tumors of the appendix. Am J Surg 146 : 700—703, 1983
18) Moertel CG : Treatment of the carcinoid tumors and the malignant cartinoid syndrome. J Clin Oncol 11 : 727—740, 1983
19) Moertel CG : Clinical management of advanced gastrointestinal cancer. Cancer 36 : 675—682, 1975