日消外会誌　21（4）：1099～1102，1988年

十二指腸球部進行癌の1例

札幌医科大学第1外科
平田　公一　白松　幸爾　相沢　誠
佐藤　誠　早坂　滉

PRIMARY ADVANCED CARCINOMA OF DUODENAL BULB REPORT OF A CASE

Koichi HIRATA, Koji SHIRAMATSU, Makoto AIZAWA, Makoto SATOH and Hiroshi HAYASAKA
1st Dept. of Surg., Sapporo Medical College

索引用語：十二指腸球部癌

緒　言

原発性十二指腸領域癌は，比較的まれな消化器癌であり，このうち乳頭部癌が42[1)]～72%[2)]と多く他領域発生は少ない．近年，上部消化管X線検査および直視型内視鏡検査の進歩により，原発性十二指腸領域癌の診断が容易になったため，少なかった球部原発症例も近年報告が増えている[3)~10)]．

最近われわれは，十二指腸球部原発癌を術前診断し，切除術を施行しえた1例を経験した．球部原発進行癌の報告例は本例を含め，本邦において21例と少ない．今日までに，本邦報告例について文献的に集計した報告がいくつかみられるが，必ずしも正確とはいえない[3)~10)]．したがって，今回は自験例の紹介を含め，より正確な集計を行ったので報告する．

自 験 例

患者：75歳，男性．

主訴：特記すべき症状がない．

家族歴：3親等まで調査し，同胞12名中1名が悪性腫瘍で死亡している以外，特記すべきことはない．

既往歴：1978年脳梗塞

1985年11月両総腸骨動脈の閉塞性動脈硬化症に対し，右鎖骨下動脈―両大腿動脈間に人工血管置換術施行．

現病歴：1985年11月の人工血管置換術施行後，某医において術後経過観察中に上部消化管の精査を希望したため，施行した上部消化管X線検査で十二指腸球部に隆起性病変が発見され，生検でGroup IVと診断されたため，1986年2月4日当科へ転医した．

入院時現在：身長164cm，体重53kg．体格・栄養状態は中程度，体温37.0℃，脈拍84/分で不整あり，上肢正中動脈の血圧は右側110/20，左側130/74mmHg，貧血・黄疸なく，右鎖骨下正中部領域から胸・腹部右外側領域に，皮下を走る移植された人工血管による隆起を認めた．他の理学的所見として異常を認めない．

入院時検査成績：耐糖能およびPSP値の軽度低下以外に異常所見なく，腫瘍マーカー値上昇もなかった．

上部消化管X線検査：食道・胃に異常所見なく，十二指腸球部から上十二指腸角にかけて充盈像で陰影欠損を認め，同部を圧迫すると周辺粘膜とは明らかに境界される隆起性病変を認めた（図1a）．

内視鏡所見：胃内視鏡ファイバースコープ（Q型）を用いて幽門輪から十二指腸をのぞくと，球部全体を占拠する隆起性病変を認めた（図1b）．病変表面の約半分は緊満感のある青紫色調で，他の半分は表面絨毛状で，充血性，もろい印象があった．なお生検を施行した結果，Group Vと診断された．

Computed tomography：十二指腸球部および胆嚢底部に一致して腫瘍が存在した．

手術所見：上腹部正中切開で開腹．腹水貯溜，腹膜播種はない．腫瘍は十二指腸球部と胆嚢底部に強固な連続性を示した（図2）．

高度動脈硬化症に脳梗塞・血管置換術の既往があり，75歳と高齢で肺機能・腎機能低下を併存していたことから，胃幽門側および十二指腸球部を切除するとともに，胆嚢摘出術・肝床部分切除・リンパ節郭清を行な

＜1987年11月18日受理＞別刷請求先：平田　公一
〒060　札幌市中央区南1条西16丁目　札幌医科大学第1外科

図1　十二指腸造影（a）と内視鏡（b）による所見．十二指腸造影で球部に陰影欠損を認める．内視鏡では幽門輪より，表面凹凸をともなう球部腫瘍を認める．

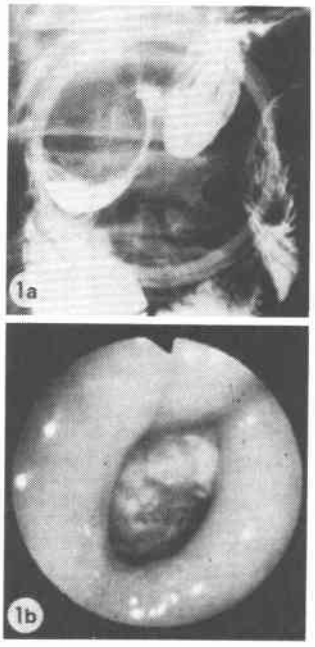

図2　開腹時所見．十二指腸球部の漿膜外に腫瘍が存在し，これが胆嚢底部に癒着している．同部の十二指腸内管腔には球部腫瘍を触れた．

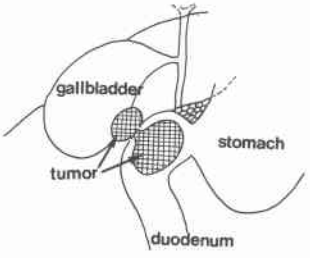

い，Billroth II 法で再建し手術を終了した．

切除標本肉眼的所見：十二指腸球部壁を境にして腸管腔と腸管外にダルマ状に連続する腫瘍を認めた（図3）．有茎性病変で4.6×4.0×2.7cm，表面は粗大顆粒状であった．

病理組織学的所見：弱拡大では腸管内腫瘍形態はBorrmann Iで，乳頭状に腫瘍性上皮細胞の広範な増殖を認めた（図**4a**）．強拡大では小範囲に腺癌と診断される部位もあったが（図**4b**），多くは良・悪性を判定するには困難な細胞が大部分を占めた．胆嚢壁にある腫瘍の大部分は結合織成分がほとんどで，ごく一部に腺癌を認めた（図**4c**）が，胆嚢粘膜上皮に到達しておら

図3　摘出標本．十二指腸球部にポリポイド型の腫瘤が存在し，十二指腸を介して壁外発育を示し（矢印），胆嚢底への浸潤を生じている（図左下）．

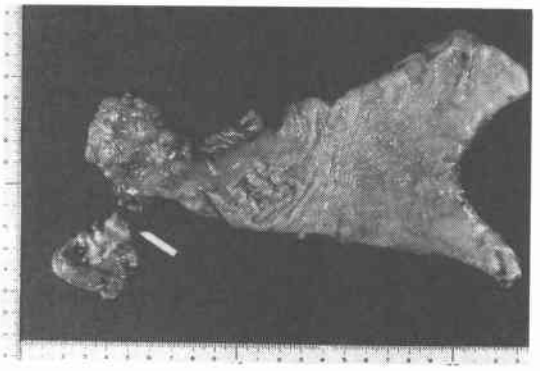

図4a　十二指腸球部腫瘍（ルーペ像，×6.5，HE染色）．腫瘍は乳頭状に増殖を示し，短有茎性の隆起性病変である．

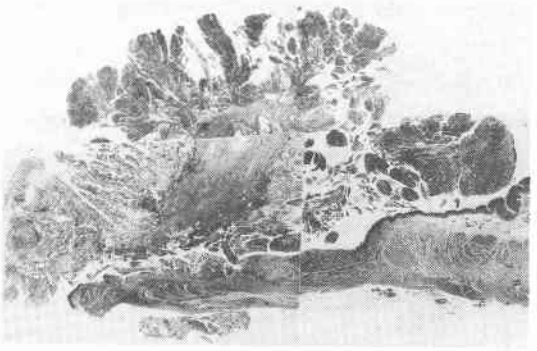

図4b　球部腫瘍拡大組織所見（×456，HE染色）．細胞密度の高い多彩な異型性を示す細胞が，乳頭状増殖を示す．

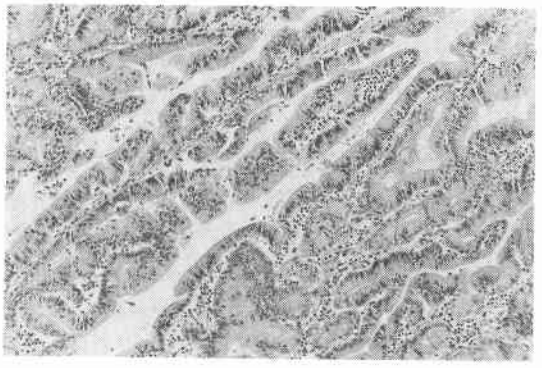

図4c　胆嚢底部組織所見（×194，HE染色）．胆嚢壁筋層内に，異型性は弱いが球部腫瘍と同様な組織像を呈する細胞集落を認める．

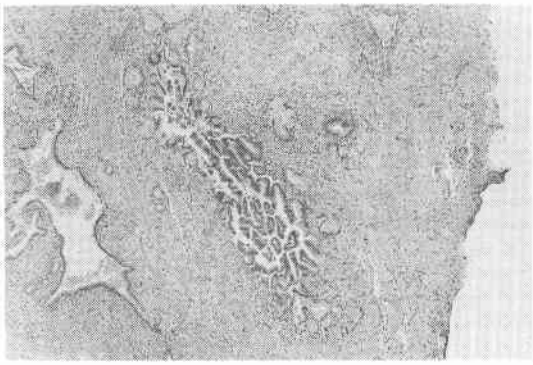

ず，浸潤像と判断された．郭清リンパ節に転移はなかった．

術後経過：術後2週目に自宅退院し，1年3カ月経過した現在，健存である．

考　察

今回の症例も加えた本邦における十二指腸球部原発進行癌報告21症例を**表1**に，早期癌報告21症例を**表2**に示した．なお，腫瘍の肉眼形態については，胃癌取り扱い規約[11]，山田の分類[12]に従った．年齢分布は進行癌で30～75歳（平均64歳），早期癌で48～76歳（平均63歳）とほぼ同値であった．性別は，進行癌で男性7例，女性14例，早期癌で男性8例，女性12例とやや女性に多い傾向を示した．十二指腸癌一般についての性差に関する一定の見解はないが，Beartら[1]，佐藤ら[2]は男性に多いとしている．

表1　十二指腸球部原発進行癌症例（1986年まで）

報告者	年度	患者年齢	性	主訴	肉眼型*	大きさ(cm)	組織型	治療法	予後
1. 井林ら	1965	42	女	心窩部痛	Bor Ⅱ	3×2×2	pap-tub.	胃・球部切除	不明
2. 酒井ら	1970	73	男	黄疸	Bor Ⅱ	3.5×3.5	tub1	（剖検）	
3. 向原ら	1976	30	女	横上部激痛	Bor Ⅱ	4×3.5	tub1	胃・球部切除	健存（6カ月）
4. 中谷ら	1976	67	女	嘔吐	Bor Ⅰ	3.5×4.5	pap.	膵頭十二指腸切除	健存（3カ月）
5. 田尻ら	1977	73	男	下血	Bor Ⅱ	1.5×1.0	ad.	胃・球部切除	健存（2カ月）
6. 佐々木ら	1978	45	男	上腹部激痛 悪心・嘔吐	Bor Ⅱ	不明	ad.	胃・球部切除	不明
7. 今井ら	1979	64	女	腹痛	Bor Ⅱ	不明	pap.	不明	不明
8. 中川ら	1980	73	女	全身倦怠感	Bor Ⅱ	4.5×6.5×3.5	ad.	非開腹	死亡（2カ月） （肝不全）
9. 岡崎ら	1981	52	女	上腹部痛	Bor Ⅲ	不明	por.	不明	不明
10. 平谷ら	1981	66	女	悪心・嘔吐 体重減少	Bor Ⅰ	不明	tub1	膵頭十二指腸切除	健存（4カ月）
11. 小塚ら	1982	74	女	心窩部鈍痛	Bor Ⅱ	不明	tub1	非開腹	死亡（3カ月）
12. 小野ら	1982	72	女	上腹部不快感	Bor Ⅱ	3.7×5.0×1.5	tub2	胃・球部切除	健存（1年1カ月）
13. 小沢ら	1983	70	男	嘔吐 体重減少	Bor Ⅱ	不明	tub1	膵頭十二指腸切除	死亡（8カ月） （肝転移）
14. 世古口ら	1983	72	女	心窩部不快感	Bor Ⅰ	3.0×2.7	pap－tub.	胃・球部切除	健存（9カ月）
15. 西田ら	1985	68	男	上腹部不快感	Bor Ⅱ	5×4.5	pap.	膵頭十二指腸切除	死亡（3カ月）
16. 木村ら	1985	61	女	悪心・嘔吐 食欲不振	記載なし	記載なし	記載なし	胃・球部切除	死亡（9カ月） （肝転移）
17. 田中ら	1985	71	女	無症状	Bor Ⅱ	1.2×2.2	adeno－squamous	胃・球部切除	健存（6カ月）
18. 志村ら	1986	65	女	頸部リンパ節の腫脹	Bor Ⅲ	4.0×4.0	tub1	胃・球部切除	健存（4カ月）
19. 福内ら	1986	69	男	不明	Bor Ⅱ	不明	pap.	膵頭十二指腸切除	健存（2カ月）
20. 川口ら	1986	63	女	左肋部無痛性腫瘤	Bor Ⅱ	3.0×2.4	tub2	胃・球部切除	生存（8カ月）
21. 教室例	1987	75	男	無症状	Bor Ⅱ	4.6×4.0×2.7	pap.	胃・球部切除	健存（1年3カ月）

*[10]

臨床症状については特異的な症状はないが，注目すべき点は無症状症例が少なくないことである．進行癌症例においても自験例を含め2例あり，消化器症状のない症例を含めると5例となる．早期癌症例においては，無症状症例が6例と多い．したがって胃を観察する場合には，球部の観察をおこたることのない姿勢があれば，見逃しは防ぐことができよう．

腫瘍の肉眼的形態については，進行癌をBorrmann分類に準じて表現すると，II型が13例と最も多く，次いでI型4例，III型2例，IV型1例となる．潰瘍形成

表2　十二指腸球部原発早期癌症例（1986年まで）

報告者	年度	患者年齢	性	主訴	生検診断	肉眼形態*	大きさ（cm）	組織型	深達度	治療	予後
1. 吉谷ら	1968	51	男	空腹時心窩部痛	未施行	良性潰瘍	3.0×1.5	sig.	m	胃・球部切除	健存（10カ月）
2. 龍　ら	1976	69	男	左上腹部痛	良性	Y－Ⅲ	2.0×1.5×1.0	adenoca.	記載なし	胃・球部切除	記載なし
3. 平田ら	1976	58	女	心窩部膨満感	良性	Y－Ⅳ	記載なし	adenoca.	m	膵頭十二指腸切除	記載なし
4. 三宅ら	1977	67	女	上腹部不快感	悪性	Ⅰ	1.2×1.0	pap.	m	胃・球部切除	記載なし
5. 西谷ら	1977	57	女	上腹部不快感	悪性疑	不明	1.0×0.8	tub.	m	胃・球部切除	記載なし
6. 山田ら	1978	48	女	腹満感・下痢	良性	Y－Ⅳ	3.4×2.6×2.4	pap.	m	ポリープ摘除	記載なし
7. 松波ら	1978	76	女	空腹感	記載なし	Ⅱa	記載なし	pap-tub.	記載なし	胃・球部切除	記載なし
8. 鹿江ら	1979	58	女	悪心	良性	Y－Ⅲ	記載なし	pap.	記載なし	記載なし	記載なし
9. 相部ら	1979	72	女	前胸部不快感	悪性	Ⅰ	1.0×1.0	tub.	記載なし	胃・球部切除	健存（12カ月）
10. 富士ら	1979	72	女	食物のつかえ感	未施行	Y－Ⅱ	0.6×1.1	adenoca.	m	胃・球部切除	健存（8カ月）
11. 永松ら	1980	63	男	上腹部痛	悪性	Ⅱa	記載なし	pap-tub.	m	記載なし	記載なし
12. 遠藤ら	1981	70	男	無症状	悪性	Ⅰ	2.3×1.5×1.0	pap.	m	ポリープ摘除	記載なし
13. 石川ら	1981	72	女	上腹部痛	記載なし	Y－Ⅳ	6.0×3.0	pap-tub.	m	膵頭十二指腸切除	健存（5カ月）
14. 木村ら	1982	52	男	上腹部痛	悪性	Ⅰ	1.0×1.0	pap-tub.	sm	胃・球部切除	健存（6カ月）
15. 中越ら	1983	63	男	右季肋部痛	悪性	Y－ⅢorⅡa	3.5×3.5	pap-tub.	sm	膵頭十二指腸切除	健存（24カ月）
16. 谷川ら	1983	58	女	上腹部不快感	悪性	Ⅱ	4.0×3.5×0.5	pap-tub.	m	胃・球部切除	記載なし
17. 杉山ら	1983	72	男	無症状	良性	Y－Ⅳ	2.3×2.8×1.1	tub.	m	胃・球部切除	記載なし
18. 杉山ら	1983	54	女	無症状	悪性疑	Y－Ⅳ	2.8×4.0×1.0	pap.	sm	胃・球部切除	記載なし
19. 由村ら	1985	68	女	無症状	未施行	Y－Ⅳ	2.0×2.3×1.8	pap.	m	ポリープ摘除	記載なし
20. 明石ら	1986	記載なし	女	無症状	記載なし	隆起型	0.8×0.8×0.5	記載なし	記載なし	記載なし	記載なし
21. 中村ら	1986	67	男	無症状	良性	Y－Ⅳ	2.8×1.9×1.2	pap-tub.	sm	胃・球部切除	記載なし

*[11,12]

型の多いのが特徴といえよう．早期癌については，各報告者の表現方法に多少の差を認めるが，隆起型19例，潰瘍型1例と圧倒的に隆起型が多く，進行癌とは異なる傾向を示した．腫瘍の組織型については，進行癌・早期癌ともに乳頭状あるいは管状の分化型腺癌が多く，再者間に差はない．したがって，腫瘍の組織型が肉眼形態に影響を与えてはいない．なお，生検診断で組織構造異型が著しいにもかかわらず，細胞異型が軽度であるためしばしば腺腫と診断されることがあり，注意を要するのが本症の特徴である[13]．

治療方法は，進行癌・早期癌ともに胃・球部切除術が多く成されている．膵頭十二指腸切除が続いており，早期癌については内視鏡的あるいは手術的ポリープ切除のみの症例も少なくない．膵頭十二指腸切除と所属リンパ節郭清が根治術式と考えられるが，その郭清範囲については未だに症例数が少ないため明言しえる段階にないと考えられる．

予後については，長期経過観察例の報告が少なく明らかでないのが現状である．十二指腸癌一般についての報告では，Raymond[14]によると5年生存率は14.2%と低く，膵頭十二指腸切除術後の生存期間は，リンパ節に転移のない場合は平均56.5カ月，ある場合は6カ月と大きな差があり，後者の場合は切除不能症例に対する姑息術後のそれと差はないと報告している．本邦においては詳細な報告例はなく，Nakase[15]によると1年生存率11%，5年生存率7%である．

結　語

75歳男性のpolypoid型の十二指腸球部原発進行癌の症例紹介を行うとともに，文献的考察を加えた．慎重なスクリーニング検査と積極的な切除が，本症の治療後成績の向上に結びつくものと考えられた．

文　献

1) Beart RW, Heerden JA, Weiland LH: Improving survival in adenocarcinoma of the duodenum. Am J Surg 141：228—231, 1981
2) 佐藤寿雄，木村俊一，佐久間晃ほか：十二指腸悪性腫瘍について．外科　32：281—287, 1970
3) 森田敏和，川瀬建夫，上井一男ほか：十二指腸理後部早期癌の1例．消内視鏡の進歩　19：230—233, 1981
4) 木村　徹，元山　誠，阿部光永ほか：早期十二指腸球部癌の1例．消内視鏡の進歩　21：256—259, 1982
5) 谷川富夫，佐藤文生，松田正和ほか：十二指腸球郎の早期癌の1例と本邦報告例の検討．胃と腸　18：973—980, 1983
6) 世古口務，岩佐　真，広田　有ほか：十二指腸球部癌の1例．消外　6：1515—1519, 1983
7) 中越　享，北里精司，猪野睦征ほか：原発性早期十二指腸球部癌の1例．胃と腸　18：1119—1125, 1983
8) 田中　裕，白鳥　隆，甲斐達朗ほか：原発性十二指腸球部癌の1例．臨外　40：1445—1449, 1985
9) 由村俊二，斉藤　満，古谷晴茂ほか：内視鏡的ポピペクトミーを施行した山田IV型十二指腸球部早期癌の1例．Gastroenterol Endosc 27：2346—2351, 1985
10) 川口雄才，光吉一弘，古林温夫ほか：原発性十二指腸球部癌の1例．消外　9：507—510, 1986
11) 胃癌研究会編：胃癌取扱い規約（改訂第11版）．金原出版，東京，1985
12) 山田達哉，福室久之：胃隆起性病変．胃と腸　1：145—150, 1966
13) 海藤　勇，山周　豊，佐藤正伸ほか：早期十二指腸癌の1例．Gastroenterol Endosc 21：729—734, 1979
14) Raymond PK, Lerut J, Dennicky FM: Primary malignant duodenal tumors. Ann Surg 190：179—182, 1979
15) Nakase A: Surgical treatment of cancer of the pancreas and the periampullary region. Ann Surg 185：52—57, 1977