日消外会誌　21（4）：1115～1118，1988年

石灰乳胆汁および総胆管結石を伴った陶器様胆嚢の1例

神戸大学医学部第1外科
兵庫県立姫路循環器病センター外科*
兵庫医科大学第2外科**
清水　道生　　三浦　順郎*　三浦　治郎**　斉藤　洋一

A CASE OF PORCELAIN GALLBLADDER ASSOCIATED WITH LIMY BILE AND COMMON BILE DUCT STONES

Michio SHIMIZU, Junro MIURA*, Jirou MIURA and Yoichi SAITOH**
First Department of Surgery, Kobe University School of Medicine,
Department of Surgery, Hyogo Brain and Heart Center at Himeji*,
Second Department of Surgery, Hyogo College of Medicine**

索引用語：陶器様胆嚢，石灰乳胆汁，総胆管結石

はじめに

陶器様胆嚢は磁器様胆嚢，石灰化胆嚢ともよばれ，胆嚢壁の石灰化により胆嚢が陶器様になったもので，外国文献ではporcelain gallbldder, china gallbladder, calcified gallbladderあるいはcalcifying cholecystitisともよばれる[1)~3)]．本邦では南雲の報告以来，約100例の報告がある[4)~6)]．しかしながら石灰乳胆汁や総胆管結石を合併した報告例は少ない．最近われわれは本邦3例目と考えられる石灰乳胆汁と総胆管結石の両者を合併した陶器様胆嚢の1例を経験したので，文献的考察を加えて報告する．

症　例

患者：67歳，女性．

主訴：右上腹部痛．

家族歴および既往歴：特記すべきことなし．

現病歴：約10年前より某医にて胆石を指摘されていたが，痛みがないため放置していた．入院1週間前に右上腹部痛，右肩への放散痛および胸やけが出現したため兵庫県立姫路循環器病センター外科を受診，腹部単純X線にて右上腹部に石灰化像を認め，精査および手術目的にて入院した．

入院時所見：全身・局所所見ともに著変なく，血清蛋白が5.7g/dlとやや低値を示した以外は血液・尿・心肺機能検査などにも異常所見はみられなかった．

腹部単純X線写真では右上腹部第1腰椎右方に4.6×4.0cmの比較的辺縁明瞭な楕円形の石灰化像を認めた（図1）．Drip infusion cholangiography（DIC）では胆嚢に一致して石灰化像を認めたが，造影剤の胆嚢への流入はみられず，総胆管は拡張し，その末梢部に陰影欠損が2カ所みられた（図2）．腹部computerized tomography（CT）では胆嚢壁の肥厚と壁全体の石灰化がリング状にみられ，胆嚢内部にも結石を思わせるhigh density areasを認めた（図3）．retrospec-

図1　腹部単純X線．右上腹部に比較的辺縁明瞭な楕円形の石灰化像を認める．

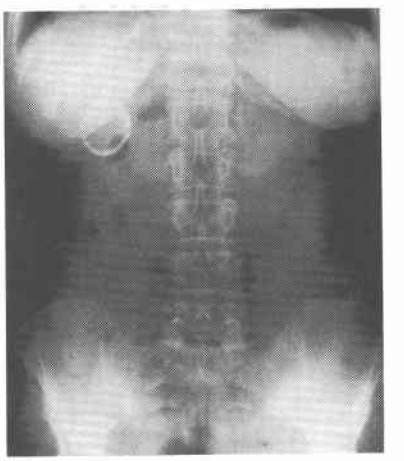

＜1987年12月9日受理＞別刷請求先：清水　道生
〒650　神戸市中央区楠町7－5－2　神戸大学医学部第1外科

図2　DIC所見．胆嚢は造影されないものの，胆嚢に一致して石灰化像を認め，総胆管の拡張と末梢に陰影欠損を認める．

図3　腹部CT所見．胆嚢壁の肥厚・石灰化と胆嚢内に小結石様のhigh density areasを認める．この陽性物質はretrospectiveにみると胆嚢内に存在する石灰乳胆汁の所見である．

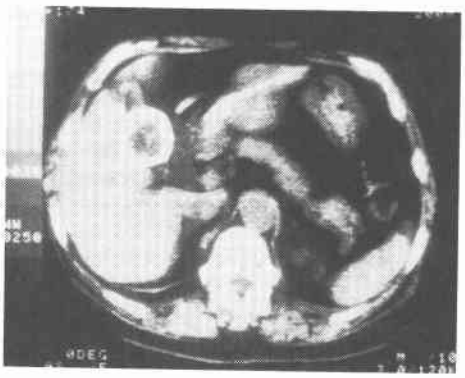

tiveにみてみると，この胆嚢内にみられた散在する陽性陰影は石灰乳胆汁の所見と考えられた．

以上の所見から陶器様胆嚢ならびに胆嚢・総胆管結石の診断のもとに手術を施行した．

手術所見：上腹部正中切開にて開腹，胆嚢は周囲との癒着はなく，壁は硬く打診にて空洞であると思われた．胆嚢摘出後，術中胆道造影にて総胆管結石を認めたため，総胆管切開術を行い，結石を2個摘出後，Tチューブドレナージを行い手術を終了した．

摘出胆嚢肉眼所見：大きさは7.5×4.5cmで壁は最大で1cmに肥厚し，内腔は空洞で乳白色の泥状物である石灰乳胆汁がみられ，頸部には嵌頓した結石を1個，

図4　摘出標本．壁は最大で1cmに肥厚し，内腔は空洞で乳白色の泥状物である石灰乳胆汁と底部に2個の結石を認める．

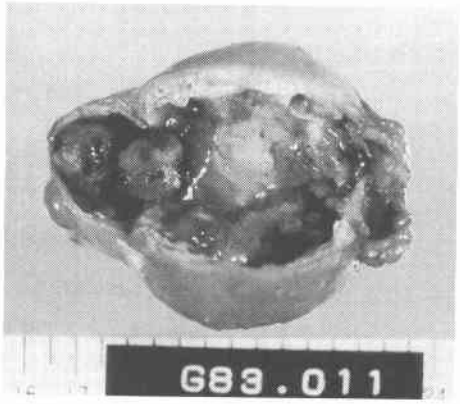

図5　病理組織学的所見．胆嚢の粘膜組織の崩壊脱落と軽度の炎症細胞浸潤を伴う壁の硝子化および石灰化を認める．(HE染色，左×80，右×400)

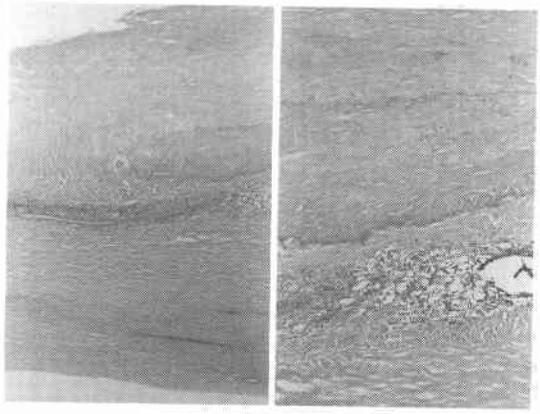

底部に2個の結石(図4)，総胆管にも2個の結石を認め，いずれも混合石であった．

病理組織学的所見：胆嚢の粘膜上皮は崩壊脱落し，胆嚢壁は全層にわたり瘢痕性の結合組織により置換され，軽度の炎症細胞浸潤と石灰化を認めた(図5)．なお，悪性所見は認められなかった．

考　察

陶器様胆嚢の最初の報告はCornellら[2]によれば1797年のGrandchampsによるといわれ，その発生頻度は胆嚢摘出症例の0.07～1.5%である[1]．年齢では60歳代に多く，男女比は1：4と圧倒的に女性に多い[5)6)]．症状としては本症に特徴的なものはないが，右上腹部痛・腫瘤触知・黄疸などがあげられる[5)7)]．

成因はいまだ十分には解明されていないが，1）慢性炎症によるとする説，2）胆嚢管の閉塞によるとする説，3）カルシウムの代謝異常によるとする説，4）壁内出血・結石などの異物・外傷などによる機械的刺激によるとする説など[4)6)7)]があげられている．これらのうち，本例においてみられたように1）の慢性炎症と2）の胆嚢管の閉塞は共通してみられることが多いが，胆嚢管の閉塞機転としては慢性炎症による壁の肥厚・胆嚢内の結石などが考えられ，さらに陶器様胆嚢では胆嚢結石が80%以上の症例でみられ[5)6)]，胆嚢管あるいは胆嚢頸部での結石による閉塞が多いことなど上記の1）2）4）は微妙な関わりをもっていると考えられる．また胆嚢壁の石灰化成分の主体が燐酸カルシウムである[4)~6)]ことからその発生機序を，慢性炎症の繰り返しにより胆嚢壁の代謝・循環障害が惹起され，同時に増生した線維芽細胞より膠原線維やムコ多糖類が分泌され，これに燐酸カルシウムが次第に沈着すると推察している文献もみられる[4)6)]．

本症例では石灰乳胆汁を合併していたが，retrospective に CT 像をみてみると胆嚢内の陽性陰影が石灰乳胆汁を示す所見であったと考えられる[8)]．石灰乳胆汁は胆石症の0.7～3.4%の頻度でみられ，一般に胆石症に随伴し30～40歳代の女性に多く，その化学成分としては炭酸石灰が90%を占める．発生機序としては，1）胆嚢管閉塞による胆汁うっ滞，2）胆嚢の慢性炎症，3）胆嚢内のアルカリ性変化が考えられている[9)~11)]．このうち1）と2）は陶器様胆嚢と共通する所見であるが，菅野[4)]・鈴木ら[5)]によれば石灰乳胆汁を合併した陶器様胆嚢の頻度は本邦報告例100例中7例と7%にすぎず，ごく最近の報告例[12)]を含めても8例で，本例は9例目に相当する．また総胆管結石を合併した陶器様胆嚢の本邦報告例も少なく，ごく最近の報告例[13)]を含めても6例である．ここで注目すべきことは本例を含めた6例の総胆管結石を合併した陶器様胆嚢のうち3例（50%）に石灰乳胆汁がみられたことで，逆に考えると9例の石灰乳胆汁を合併した陶器様胆嚢のうち3例（33%）に総胆管結石がみられたことになる．為末ら[10)]によれば石灰乳胆汁症例のうち総胆管のみに結石を認めたものは2.5%と少なく，総胆管結石と石灰乳胆汁の発生機序に関しての共通所見は考えにくいものの，単なる偶然とは考えにくい高頻度である．陶器様胆嚢という母地がなんらかの関わりをもっていると推測されるが，同時にカルシウム代謝障害や肝代謝障害などが関与している可能性も考えられる[9)10)]．症例数も少ないため，今後症例を積み重ねての検討が望まれる．

また陶器様胆嚢では胆嚢癌の合併率が12.5～61%[1)~3)]と高く，その診断にあたってはDICやCTなどを含めた総合的な画像診断が必要と考えられる．

病理組織学的には胆嚢の筋層を主体に石灰化をきたすものと粘膜の腺組織や Rokitansky-Aschoff sinus に多数の小結石や石灰化を認めるものがあるとされている[14)]．また，陶器様胆嚢では壁内深層に異型細胞がみられる頻度が高いこと[2)]や先に述べたように癌合併率が高いこと[3)5)6)]から，摘出標本は全割を行い，連続切片による十分な組織学的検索を行う必要があると思われる．

治療としては，陶器様胆嚢と診断されたならば，胆嚢癌を念頭においた諸検査を十分に行い，たとえ症状がなくとも厳重な経過観察が必要で，特に60歳以上の高齢者では積極的に手術を施行すべきであると考える[4)7)]．

まとめ

本邦第3例目と考えられる石灰乳胆汁および総胆管結石の両者を合併した陶器様胆嚢の1例を文献的考察を加えて報告した．

文献

1）武藤良弘，内村正幸，脇　慎治ほか：石灰化胆のう（Calcified Gallbladder）－5例の臨床病理学的検討－．日臨外医会誌　39：528－533，1978

2）Cornell CM, Clarke R: Vicarious calcification involving the gallbladder. Ann Surg 149: 267－272, 1959

3）Berk RN, Armbuster TG, Saltzstein SL: Carcinoma in the porcelain gallbladder. Radiology 106: 29－31, 1973

4）菅野千治，平田善久，菅原英治ほか：陶器様胆嚢の2例と本邦報告例の統計的観察．日臨外医会誌 40：1132－1140，1979

5）鈴木俊輔，森　昌造，菅野千治ほか：陶器様胆嚢の1例および本邦報告例100例の検討．日臨外医会誌 47：673－679，1986

6）井辻智美，宗像良雄，石井真弓ほか：陶器様胆嚢の1例－本邦報告例の統計的検討－．日消病会誌 83：849－854，1986

7）為末紀元，江口季夫，志村秀彦：治療の進歩．特殊病態と治療指針－陶器様胆嚢－．肝胆膵　7：1008－1012，1983

8）山本晋一郎，木元正利，郡家信晴ほか：石灰乳胆汁のCT像．臨放線　28：171－174，1983

9）村瀬充也，蜂須賀喜多男，森　直和ほか：石灰胆汁

と磁器様胆嚢一本邦報告例の集計一．外科　33：395—402，1971
10）為末紀元，江口季夫，志村秀彦：治療の進歩．特殊病態と治療指針一石灰乳胆汁一．肝胆膵　7：1013—1017，1983
11）杉本博之，徳島真彦，久保田鐘造ほか：総胆管閉塞をきたした石灰乳胆汁の1例．日消病会誌　84：1135—1139，1987
12）菊池　誠，長堀順二，朝戸祐貴ほか：石灰乳胆汁を伴う陶器様胆嚢の1例．胆と膵　8：573—576，1987
13）平野　誠，橋川弘勝，斉藤　裕ほか：胆嚢癌を併存した陶器様胆嚢の1例．日消外会誌　20：1980—1983，1987
14）Ochsner SFM, Carrera GM: Calcification of the gallbladder ("Porcelain gallbladder"). Am J Roentgenol 89：847—853，1963