日消外会誌　21（4）：1126～1129，1988年

大網小網裂孔網嚢ヘルニアの1例

国立療養所志布志病院外科
末永　豊邦　　年永　隆一　　馬場　国昭

A CASE OF HERNIA BURSAE OMENTALIS WITH ABNORMAL HIATUS OF THE GREATER AND LESSER OMENTA

Toyokuni SUENAGA, Ryuichi TOSHINAGA and Kuniaki BABA
Department of Surgery, Shibushi National Hospital

索引用語：内ヘルニア，イレウス，大網小網裂孔網嚢ヘルニア

1. はじめに

内ヘルニアは比較的少ない疾患であるが，その中でも網嚢ヘルニアはまれな疾患とされている．われわれは大網と小網に異常裂孔を有した大網小網裂孔網嚢ヘルニアによる絞扼性イレウス1例を経験したので報告する．

2. 症　例

症例は34歳の男で，身長162cm，体重55kg，職業は大工である．

主訴：上腹部痛，呕気，呕吐．

家族歴：特記すべき事項なし．

既往歴：特記すべき事項なく，開腹手術や腹部外傷などの既往なし．

現病歴：1986年8月2日の16時ごろから呕気・呕吐をともなう上腹部痛が急に出現した．22時頃近医受診し鎮痛剤の注射を受け帰宅したが腹痛持続のため8月3日午前3時に当院を受診した．初診時の腹部所見では上腹部に著明な圧痛はあったがデファンスは認めなかった．外来にて鎮痛剤投与により経過観察するも腹痛は改善されず腹部膨満を呈してきた．腹部X線写真にてガス像多く鏡面形成像が見られたのでイレウスの診断で入院させた（図1）．

入院時所見：体格・栄養は中等度．顔貌やや苦悶状．意識清明．vital signは特に異常なし．上記の腹部所見以外では腸雑音の軽度亢進があった．その他の身体には特記すべき所見なし．

入院時検査所見：白血球数9,800/mm³，赤血球数430×10⁴/mm³，ヘモグロビン14.7g/dl，ヘマトクリット値43.3%，総ビリルビン3.0mg/dl（直接0.5mg），GOT 12KU，GPT 13KU，ALP 6AU，LDH 378U，BUN 18mg/dl，Na 138mEq/l，K 4.0mEq/l，Cl 103 mEq/l，T.P 7.9g/dl．ビリルビン値は開腹時まで同様な異常値であったが術後まもなく正常値にもどった．心電図や胸部X線写真には異常は認めなかった．

図1　入院時腹部X線写真（立位）．上腹部に拡張した小腸ガス像および鏡面形成像あり．retrospectiveに見ると矢印部が小網より脱出した小腸像と考えられる．

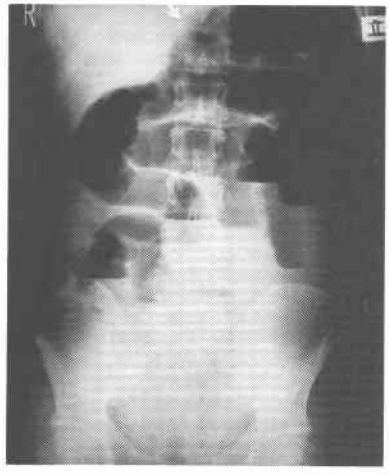

入院後の経過：入院後すぐにX線透視下にイレウスチューブを挿入し腸内減圧を試み，さらに中心静脈栄養法による補液と栄養管理を行いながら経過観察した．イレウスチューブ挿入により腹部X線写真ではガス像および鏡面形成像は漸減してきていたが上腹部痛は持続していた（図2）．しかし，はっきりしたデファンスは出現せず，白血球数は10,000/mm³前後が続い

＜1987年12月9日受理＞別刷請求先：末永　豊邦
〒890　鹿児島市鴨池2－9－20

図2　イレウスチューブ挿入後の腹部X線写真（立体）．小腸内は減圧されガス像は著しく減少している．しかし，胃小弯上部の矢印部に異常ガス像が残っている．

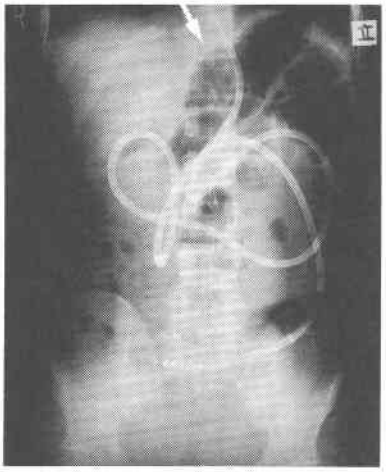

図3　開腹時所見．肝と胃の間に小網の異常裂孔より脱出し，ややチアノーゼを呈した小腸が露見される．

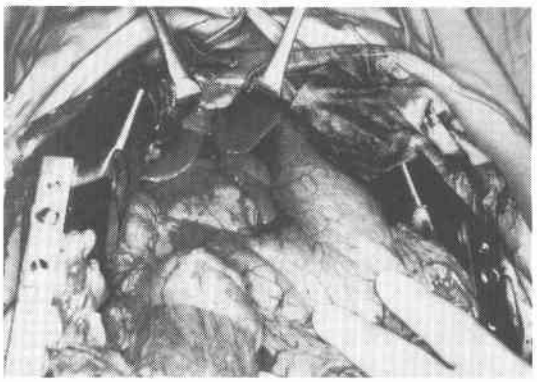

図4　手術所見のシェーマ．肛側回腸が大網の異常裂孔より胃の後面を貫通し，小網の異常裂孔より再び腹腔へ露出していた．

た．8月9日（入院7日目）になり白血球数が17,700/mm³に増加し，X線検査にて鏡面形成像が再び増強してきたので絞扼性イレウスと診断し開腹手術の適応とした．

手術所見：正中切開にて開腹した．小腸が全体的に拡張しており，Treitz靱帯より小腸をたぐり寄せて検索すると回腸末端より口側20cmの部位で約30cmの回腸が大網のほぼ中央部にある異常裂孔をヘルニア門として，胃後面と膵との間を貫き小網の幽門側よりにある異常裂孔より再び肝と胃小弯の間の腹腔へ脱出露見していた（図3，4）．絞扼されていた回腸はチアノーゼ色を呈していたがヘルニア嵌頓状態を解除することにより色調が改善したので腸切除は施行せずにすんだ．大網および小網は非常に薄く脆弱であった．異常裂孔の大きさは大網が約10cm径で小網は約3cm径であった．裂孔の辺縁は比較的滑らかで出血・浮腫・肥厚などの所見は特になかった．異常裂孔の2カ所を結節縫合にて閉鎖した．腹腔内所見としては他に移動性盲腸の所見があった．

術後経過：術後は合併症なく順調に経過し術後14日目に軽快退院した．

3. 考　　察

高橋[1]によるとイレウスにおける内ヘルニアの占める頻度は1％前後であると述べている．Steinke[2]の定義によれば内ヘルニアとは「腹腔内の異常に大きい

図5　大網裂孔内腸管嵌入様式（1977年山口による）

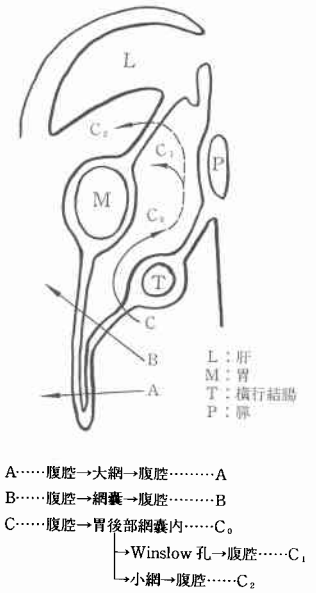

表1　大網小網裂孔網嚢ヘルニアの本邦報告例

報告者	(年度)	年齢・性	症　状	嵌入臓器	手　術
佐々木[4]	(1972)	27・女	上腹部痛・嘔吐	回　腸	腸　切
奈良坂[5]	(1973)	51・男	腹　痛・嘔吐	回　腸	腸　切
北　島[6]	(1973)	44・女	上腹部痛・嘔吐	回　腸	腸　切
矢　吹[7]	(1973)	57・女		回　腸	腸　切
柯　[8]	(1973)	19・女	腹　痛・嘔吐	小　腸	腸　切
斉　藤[9]	(1975)	49・男	上腹部痛・嘔吐	回　腸	整　復
渡　辺[10]	(1976)	51・男	上腹部痛	回　腸	腸　切
石　川[11]	(1976)	58・男	上腹部痛	回　腸	整　復
元　島[12]	(1978)	27・男	上腹部痛・嘔吐	回　腸	整　復
岡　田[13]	(1980)	40・女	上腹部痛・嘔吐	空　腸	整　復
薬師寺[14]	(1985)	27・男	上腹部痛・嘔吐	回　腸	腸　切
石　田[15]	(1985)	17・男	上腹部痛・嘔吐	回　腸	整　復
山　本[16]	(1986)	68・女	上腹部痛・嘔吐	回　腸	腸　切
本症例	(1987)	34・男	上腹部痛・嘔吐	回　腸	整　復

窩・孔(傍十二指腸窩，盲腸窩，結腸間膜窩，Winslow孔）に腹腔内臓器が陥入した状態および異常裂孔（腸間膜裂孔，大網裂孔，小網裂孔，広間膜裂孔）に陥入した状態」とされている．本邦においてもこの定義が広く採用されている．内ヘルニアの中でも網嚢ヘルニアはまれである．網嚢ヘルニアが生じる侵入経路は大網・小網・横行結腸間膜の異常裂孔と網嚢孔の4カ所である．大網異常裂孔ヘルニアの様式をわかりやすく説明してあるのが山口[3]の分類（図5）である．著者の症例は山口の分類のC_2にあたるきわめてまれな症例で大網小網裂孔網嚢ヘルニアと呼ばれるものである．著者の調べた範囲ではこれまでに本邦[4)~16)]で13例が報告されており本症例は第14例目にあたる(表1)．本邦報告例を検討すると，男女比は4：3で男にやや多い．年齢分布は17歳から68歳まで各年代に散在している．初発症状としては急激な上腹部痛とそれにともなう呕気・呕吐・腹部膨満などの急性イレウス症状が全例にみられている．治療は腸切除とヘルニア還納による整復が約半々である．ヘルニア臓器は回腸がほとんどを占める．大網および小網は非常に脆弱であると記載してあるのが多い．予後はいずれも良好である．術前診断は困難でこれまでの報告例でも術前に大網小網裂孔ヘルニアの診断が得られているものはない．retrospectiveにみると北島，薬師寺らは腹部X線検査にて胃泡の右上部（小弯上部）に腸管ガス像があれば本症を疑ってよいとしている．著者らもイレウス状態のときに本症例を念頭に置かなかったためX線写真を十分に判読していない．retrospectiveにみると北島，薬師寺らの記述と同様な所見が得られている（図1，2の矢印部）．

異常裂孔の成因としては先天的奇形によるものか炎症・外傷などによる後天的な要因が考えられている．これまでの報告ではははっきりとどちらかに決めた報告はないが，大網・小網が非常に稀薄で脆弱である点では一致している．先天的な網膜の脆弱に何らかの外的要因が加わり裂孔が生じたと考えるのが妥当ではないだろうか．Stewart[17]は結合織の萎縮が素因としている．臨床的には突発的な急性イレウス症状で発症していることからも先天的に異常裂孔が長期に存在したとは考えにくい面もある．しかし，岡田の報告例のように亜イレウス症状を3年間くり返していたのもある．Chattopadhyay[18]の報告例では亜イレウス症状が9年間続いていたと述べている．著者の考えでは本症例においては大網の異常裂孔，胃後面のトンネル形成，小網の異常裂孔の発生は同時ではなく異時性のものと思われる．著者の症例では大網の異常裂孔の大きさが約10cmと大きく，網嚢ヘルニアの状態は以前より存在していたのではないだろうか．内ヘルニア状態でも自由に自然に還納することができ，絞扼がなかったためイレウス症状が以前にはなかったのであろう．今回何らかの外的要因が加わり2次的に小網の異常裂孔が生じたため，小腸の絞扼性イレウスが発症したものと思われる．本症例の外国での報告はChattopadhyay（1982年），Lohmann[19]（1985年）の2件と非常に少ない．2例の症例は28歳女と14歳男で，いずれもイレウス症状にて発症し，治療は両方とも小腸切除を行い予後は良好だったと述べてある．

4. まとめ

今回きわめてまれな大網小網裂孔網嚢ヘルニアによる絞扼性イレウス（本邦第14例目）の1例を経験したので文献的考察を行い報告した.

この症例は第29回日本消化器外科学会総会（1987年2月27日，名古屋市）において発表した.

文献

1) 高橋英世，永井米次郎：内ヘルニアによるイレウス．小児外科 12：447—453，1980
2) Steinke CR: Internal hernia. Arch Surg 25：909—925，1932
3) 山口 隆：大網裂隙内S状結腸嵌入の1例．臨外 33：1041—1045，1978
4) 佐々木敬介，土居弘明：大小両網膜を通過し嵌頓した網嚢ヘルニアの1例．外科 34：437—439，1972
5) 奈良坂重樹，佐々木純，小野寺克ほか：内ヘルニアの3例．外科診療 15：1533—1539，1973
6) 北島政樹，佐々木明，落合正宏ほか：網嚢ヘルニアによるイレウスの1治験例．外科診療 15：747—750，1973
7) 矢吹清人，田代孝男：時近経験した腹腔内ヘルニアによるイレウスの2例．日外会誌 74：301—302，1973
8) 柯 朝火：網嚢ヘルニアによるイレウスの1治験例．日臨外医会誌 34：251—252，1973
9) 斎藤弘司，池田 誠：非常に稀なる内ヘルニア嵌頓の1治験例．日臨外医会誌 36：234，1975
10) 渡辺政敏，佐々木純，桑田雪雄ほか：腹腔内ヘルニアの5例．日臨外医会誌 36：739，1976
11) 石川清司，日域大陸，成末允勇ほか：網嚢ヘルニアの2治験例．臨外 31：1077—1079，1976
12) 元島幸一，松原信也，伊藤俊哉ほか：大網裂孔網嚢ヘルニアの1治験例．外科 40：814—816，1978
13) 岡田 進，佐藤董隆，近添拓世ほか：大網と小網に異常裂孔を有した稀な盲嚢ヘルニアによるイレウスの1治験例．日臨外医会誌 42：449—453，1980
14) 薬師寺公一，遠藤久人，中田一也ほか：大網小網裂孔ヘルニアの1治験例．外科 47：107—109，1985
15) 石田暁宏，加藤一吉，山本洋之：内ヘルニアの2例．鳥取医誌 12：237—239，1985
16) 山本 繁，黄田清文，楊 大鵬ほか：大網裂孔網嚢ヘルニアにより生じたイレウスの1治験例．日臨外医会誌 47：69，1986
17) Stewart JOR: Transepiploic hernia. Br J Surg 49：649—652，1962
18) Chattopadhyay TK, Sarathy VV, Iyer KS: Internal herniation through gastrocolic and gastrohepatic omenta. Jpn J Surg 12：453—455，1982
19) Lohmann M, Møller P, Brynitz S: Intestinal obstruction due to herniation through the lesser ommentum. Acta Chir Scand 151：641—642，1985