日消外会誌　21（4）：1130～1133，1988年

小網に発生した嚢胞状リンパ管腫（chylous cyst）の1例

大阪市立大学医学部第1外科
田中　俊司　　藤本　泰久　　沢田　鉄二　　梅山　　馨
大阪市立大学医学部第2病理
三　橋　　武　弘

A CASE OF CYSTIC LYMPHANGIOMA (CHYLOUS CYST) IN THE LESSER OMENTUM

Shunji TANAKA, Yasuhisa FUJIMOTO, Tetuji SAWADA and Kaoru UMEYAMA
The First Department Of Surgery, Osaka City University Medical School
Takehiro MITUHASI
The Second Department Of Pathology, Osaka City University Medical School

索引用語：小網腫瘍，嚢胞状リンパ管腫，Chylous cyst

緒　言

原発性小網腫瘍は比較的まれな疾患であり，術前診断も困難と思われる．最近，われわれは，小網原発と考えられる嚢胞状リンパ管腫（chylous cyst）の1例を経験したので，若干の文献的考察を加えて報告する．

症　例

症例：37歳，女性．

主訴：心窩部痛．

既往歴：特記すべきことなし．

家族歴：特記すべきことなし．

現病歴：昭和59年12月中旬より心窩部痛，呕気出現するも放置．昭和60年1月中旬より再度心窩部痛，呕気出現したため，某病院受診し，上部消化管造影，腹部超音波，computed tomography（CT スキャン）などが施行され，膵嚢胞性疾患が疑われ，当院入院となった．

現症：体格中等度，栄養良好，貧血・黄疸は認められなかった．腹部は平坦，軟で腫瘤は触知されず，肝臓，脾臓，腎臓も触知されなかった．

一般検査所見：末梢血液像，肝機能検査，電解質，尿検査，膵酵素など，特に異常は認められなかった．

上部消化管造影所見：粘膜面の不整はみられず，腫瘤像，潰瘍像などは認められなかったが，胃小弯側は腫瘤によると考えられる胃壁の圧排像が認められた（図1）．

図1　上部消化管造影．胃小弯側に壁の圧排像が認められる．

注腸検査所見：異常所見なし．

腹部超音波検査所見：膵体尾部前方に壁が均等で薄い嚢胞状領域が認められ，内部には不整形の微細な高エコー体が存在し体位変換にても移動はみられなかった．また脾動脈をはさんで頭側にも小さな嚢胞が認め

＜1987年12月9日受理＞別刷請求先：田中　俊司
〒545　大阪市阿倍野区旭町1－5－7　大阪市立大学医学部第1外科

図2　腹部超音波．膵体尾部前方に壁が均等で薄い嚢胞状領域が認められ，また脾動脈をはさんで頭側にも小さな嚢胞が認められた．

図3　腹部CTスキャン．膵体部前方に境界明瞭な腫瘤が認められ，内部は水と同程度の呼吸域を示し，均一で嚢胞が疑われた．

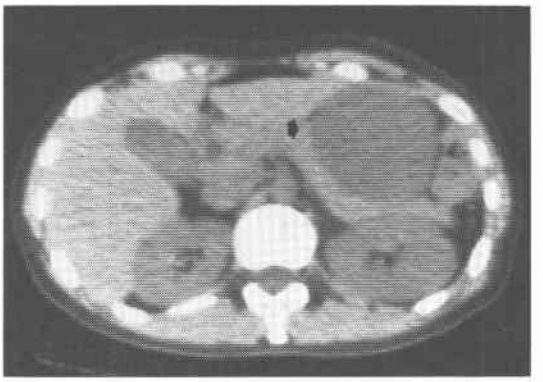

られた（図2）．

CTスキャン所見：膵体部前方に境界明瞭な腫瘤が認められた．内部は水と同程度の吸収域を示し均一で嚢胞が疑われた（図3）．

血管造影所見：腫瘍濃染像は認められないが，胃小弯側を圧排し，左胃動脈，大膵動脈を左方に圧排する血管に乏しい腫瘤像が認められたが，栄養血管は不明であった．膵体尾部は正常に描出されており，静脈相において脾静脈にも異常は認められなかった．腫瘤の原発部は正確には同定されないが，膵前面，胃小弯側に存在する血管に乏しい腫瘤と考えられた（図4）．

以上より膵の嚢胞性疾患と診断し，開腹手術を施行した．

図4　血管造影．腫瘍濃染像は認められないが，胃小弯側を圧排する血管に乏しい腫瘤像が認められた．

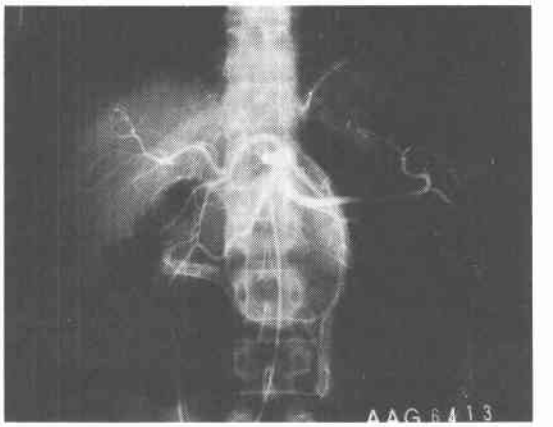

手術所見：上腹部正中切開にて開腹した．腹腔内には腹水貯留なく腹腔内諸臓器に著変は認められなかったが，小網内に小手拳大の腫瘤が認められた．腫瘤は淡黄緑色，表面は平滑で被膜に覆われ，波動が認められた．またこの腫瘤とは別に，小指頭大の同様な性状をもった腫瘤も認められた．両者とも胃壁との癒着は軽度で，膵前面に位置するが膵との癒着はみられず膵から発生したものではなかった．胃との癒着は容易に剝離され，小網を一部切除し容易に摘出された．

摘出標本は8.0×5.5×6.0cm大，重量90gのものと3.0×1.5×1.0cm大のものが近接してあり，いずれも球状で内容液は両者とも淡黄血性であった．割面は薄い被膜に覆われた嚢胞であり，内腔に茶赤色の古い血塊様のものが認められた（**図5上段左**）．

病理組織学的所見：ルーペ所見では（**図5上段右**），嚢胞に比べて壁はやや薄く，厚い部でも厚さは約0.1cmであった．顕微鏡所見では，壁を構成するものは主として細血管と線維結合組織であり，一部にリンパ球浸潤が認められた（**図5下段**）．また線維結合織壁内には出血部が散見され，坦鉄細胞の集簇がみられた．壁の内面側は，一層で薄く紡錘形にのびた形をした，円形ないし楕円形の核を有する内皮細胞により被覆されていた．

以上，手術所見，病理組織学的所見より，本症例は嚢胞状リンパ管腫（chylous cyst）と診断された．

考　察

小網原発性腫瘍は比較的まれな疾患であり，術前診断も困難である．Yannopoulusら[1]は腸間膜原発腫瘍

図5　上段左：摘出標本の割面．上段右：ルーペ像，壁は薄い．下段：顕微鏡像，H.E.，×100．壁を構成するものは主として細血管と線維結合組織でありところどころリンパ球浸潤が認められた．

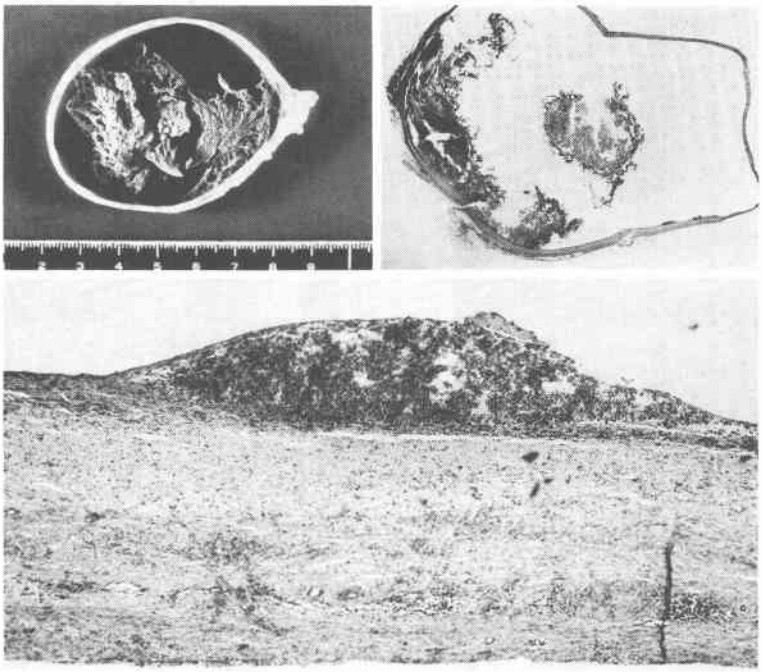

表1　原発性小網腫瘍の本邦報告例

平滑筋腫	3	平滑筋肉腫	10	13
神経鞘腫	10			10
リンパ管腫	10			10
炎症性嚢胞	3			3
線維腫	2	線維肉腫	1	3
血管腫	1			1
神経線維腫	1			1
分類不能	1			1
横紋筋腫	0	横紋筋肉腫	1	1
計	30		13	43

を14例報告しているが，そのうち小網に原発する腫瘍は平滑筋肉腫と血管腫の2例のみである．

本邦での小網原発腫瘍は，1927年の畑ら[2]の報告による線維腫より現在まで，われわれが集計したかぎり，自験例を含めて43例が報告されているにすぎない（**表1**）．

これら43例のうち悪性が13例，良性が30例で，病理組織学的分類では，平滑筋腫3例，平滑筋肉腫10例，神経鞘腫10例，嚢胞状リンパ管腫10例，炎症性嚢胞3例，線維腫2例，線維肉腫1例，横紋筋肉腫1例，血管腫1例，神経線維腫1例，吸引生検により組織が得られたのみであるため分類不能であるが紡錘状小細胞肉腫と診断されたもの1例である．

主訴は圧倒的に腹部腫瘤が多く，その他には心窩部痛，上腹部不快感，呕吐などの上腹部消化器症状であったが，1例は偽嚢胞捻転のため急性腹症にて緊急開腹術が施行されている．

治療は穿刺のみの1例と他疾患で死亡し病理解剖が施行された1例を除く41例はすべて開腹による摘出術がなされている．

小網リンパ管腫[3)~11)]はわれわれが集計しえた限りでは，**表2**に示すように自験例を含め10例であった．年齢は2～74歳，平均35.8歳であったが2歳，3歳の若年者も認められた．また男性6例，女性4例でやや男性に多い傾向がみられた．

主訴は腹部腫瘤，心窩部痛がほとんどであった．自験例でも主訴は心窩部痛であったが腫瘤が小さかったためかはっきりした自覚症状はほとんどなく，心窩部痛も腫瘤によるものかどうかあきらかではない．腫瘤の存在部位から見ても通過障害や腫瘤触知が認められるようになるにはかなりの大きさにならなければならないと思われる．

大きさは腫瘤最大径で8～28cm，重量は90～1,720g，内容液はほとんど血液，血塊を含んでおり腫瘍内に出

表2　小網の嚢胞状リンパ管腫の本邦報告例

	報告者 報告年	性	年齢	大きさ (cm, g)	内容液の性状	主訴	術前診断	検査
1	西田 1936	F	74	縦周37.8横周42.0 1000	黒褐色	腹部腫瘤	卵巣腫瘍	不明
2	冨井 1959	F	42	掃指頭大 450	淡黄色	腹部腫瘤	腸間膜腫瘍	胃透視
3	湯川 1965	M	52	不明 300	不明	上腹部腫瘤	不明	不明
4	綿貫 1966	M	13	22.5×10.8×6 不明	血性	腹部腫瘤	不明	胃透視
5	一矢 1975	M	38	10×8×8 不明	淡血性	腹部腫瘤	胃外腫瘍	胃透視，胆嚢造影，血管造影
6	鈴木 1976	F	61	小児頭大 鶏卵大	暗赤色	黄疸	胆嚢癌 腸間膜腫瘍	胃透視，PTC
7	浜口 1982	M	36	28×25×9 1720	暗赤色	腹部膨隆	不明	不明
8	宮川 1983	M	3	不明	不明	嘔吐	腹部嚢腫	腹部単純 腹腔穿刺
9	千葉 1984	M	2	24×18×13 531	黄褐色	発熱 腹痛	急性虫垂炎	腹部単純
10	自験例 1985	F	37	8×5.5×6 90 3×1.5×1 2	淡黄血性	心窩部痛	膵嚢胞性疾患	胃透視，超音波 CTスキャン，血管造影

血していたと考えられた．またほとんどが多房性ではあったが，嚢胞は数個のものが多く，小さく無数のいわゆる海綿様のものはみられなかった．自験例でも同様で腫瘤は2胞性であり，内容液は淡黄血性であった．

術前診断ではいずれも正診が得られておらず，画像診断は自験例以外ではほとんどなされておらなかった．自験例においては，腹部超音波，CTスキャンがなされ嚢胞性疾患であり，膵体部前面に接して存在するという所見は得られたが，膵原発か，膵に接している腫瘤かは十分明白にはとらえることができなかった．また血管造影においても，血管に乏しい腫瘤が膵前面，胃小弯側に存するという所見しか得られなかったため，より頻度の高い膵の嚢胞性疾患という術前診断がなされた．他の症例では，腹部単純および上部消化管造影しか施行されておらず，正診が得られたものはなかった．

リンパ管腫以外の小網腫瘍でも古い症例では，胃外腫瘍，腹部腫瘤という術前診断がほとんどであったが，最近の検査装置の発達により数例において画像診断が行われ，小網腫瘍という術前診断がなされている．腹部超音波，腹部CTスキャン，血管造影によって，腫瘤の形状，部位，原発，さらにはある程度の質的診断まで可能となってきている．しかし，これらはいずれも充実性腫瘍であり，本症例のような膵に接した嚢胞性の病変の認められるような場合には，小網腫瘍がまれな疾患であることも含め，術前正診することは困難であり，結局開腹術施行によってのみ確定診断が得られるものが多いと考えられた．

つぎに病理組織学的診断については，表2にあげた10例は，いずれも，嚢胞状リンパ管腫，リンパ管嚢腫および単に嚢腫という名称の診断がなされている．しかしAckerman[12]によると，そのMesenteryの項に球形，表面平滑で扁平な一層の細胞による被膜で覆われ，内容は血漿様あるいは白濁乳状である嚢腫をchylous cystと呼ぶと記されており，また一方リンパ管腫は海綿状であることも記載されていることより，これら10例もリンパ管由来のものであることには違いないが，海綿状のものはなく数個の大きな嚢胞を有するものが多く，本来chylous cystと呼ばれるべきものなのではないかと思われた．いずれの診断名でも組織学的には非常に似かよっており，自験例もリンパ管腫より発生した嚢腫と考えられ，嚢胞状リンパ管腫（chylous cyst）と診断した．

結　語

術前診断の困難であった小網原発と思われる嚢胞状リンパ管腫（chylous cyst）の1例を経験したので若干の文献的考察を加えて報告した．

文　献

1) Yannopoulos K, Stout AP: Primary solid tumors of the mesentery. Cancer 16：914—927, 1963
2) 畑　秀雄：小網に認められたる繊維腫．日外会誌 28：1436—1437, 1927
3) 西田謹一：臨床診断に卵巣嚢腫とせられた手術後診断に於て小網より発生せる嚢胞性淋巴管腫なりし一例．産と婦　4：281—286, 1936
4) 喜井清之助，栗田　弘，大前典俊：小網に発生せる淋巴管嚢腫の1例．臨外　14：265—266, 1959
5) 湯川勝託：リンパ管拡張性小網嚢腫の1例．米子医誌　16：161, 1965
6) 綿貫　喆，渡辺輝邦，高田準三ほか：腹部網膜嚢腫の2治験例について．日小児外会誌　2：155, 1966
7) 一矢一有，鴛海良彦，蓮尾金博ほか：小網に発生したリンパ管腫の1例—本邦における小網腫瘤26例の検討—．広島医　29：406—412, 1976
8) 鈴木宏文，松尾　聡，平山廉三ほか：小網嚢胞の1例．外科診療　72：558—560, 1976
9) 浜口元洋，山脇忠晴，弥富　章ほか：小網発生した巨大なリンパ管腫の1例．日消病会誌　79：1016, 1982
10) 宮川貞昭，金野則弘，山川達郎ほか：小網嚢腫の1例．日消病会誌　79：2166, 1982
11) 千葉庸夫，来生　徹，伊倉弘喜ほか：幼児にみられた巨大な小網リンパ管腫の1例．日小児外会誌 20：885—887, 1984
12) Rosai J: Ackerman's Surgical Pathology. Vol 12. Sixth edition. The CV Mosby Co, ST Louis, 1981, p1493—1494