日消外会誌　21（4）：1150～1153，1988年

# 十二指腸乳頭部癌および胃底腺ポリポージスと併存した大腸腺腫症の1例

杏林大学第2外科，同　病理*

鈴木　昇　鍋谷　欣市　花岡　建夫　福島　久喜
加来　朝王　小林　義氾　小口　晋平　福住　直由*

# A CASE REPORT OF ADENOMATOSIS COLI ASSOCIATED WITH CARCINOMA OF THE PAPILLA VATER AND FUNDIC GLAND POLYPOSIS

**Noboru SUZUKI, Kin-ichi NABEYA, Tateo HANAOKA**
**Hisaki FUKUSHIMA, Cho-o KAKU, Yoshihiro KOBAYASHI**
**Shmpei OGUCHI and Naoyoshi FUKUZUMI***
Second Department of Surgery Kyorin University School of Medicine
*Department of Clinical Pathology Kyorin University School of Medicine

索引用語：大腸腺腫症，十二指腸乳頭部癌，胃底腺ポリポージス

## はじめに

大腸腺腫症は，大腸に多数の腺腫がびまん性に発生し，しかもそれが高率に悪性化する疾患群と考えられている．本疾患は，かつて大腸のみの限局性疾患として扱われていたが，近年では大腸以外の臓器にも腫瘍性病変の併存する症例がみられるようになり，大腸腺腫症の定義，考え方も少しずつ変わってきた[1]．最近われわれは十二指腸乳頭部癌の診断のさい，胃底腺ポリポージスが発見され，同時に施行した下部消化管精査で大腸腺腫症が確認された48歳女性の1例を経験したので，若干の文献的考察を加えて報告する．

## 症　例

患者：48歳，女性．

主訴：黄疸．

既往歴：特記すべきことはない．

家族歴：特記すべきことはない．

現病歴：昭和60年4月ごろより心窩部痛および全身倦怠感を認めたが放置していた．同年8月上旬，眼球強膜の黄染に気付いて近医を受診し，閉塞性黄疸の疑いで当科へ紹介され入院となった．

入院時現象：身長157.5cm，体重51.5kg（体重減少4kg/1カ月）．全身皮膚の黄染が著明で，顔面左頬部に色素性母斑を認めた．体表リンパ節を触知せず，腹部は平坦軟で圧痛なく，肝脾を触知せず，腫瘤，腹水も認めなかった．

表1　入院時検査成績．

血　算：Hb 10.9(g/dl)，Ht 32.2(%)，RBC 408(×10⁴/mm³)，WBC 7900(/mm³)，platelets 37.5(10⁴/mm³)
血清生化学：
Na 136mEq/l，K 4.5mEq/l，Cl 98mEq/l，T.P 7.3g/dl，GOT 197mIU，GPT 167mIU，LDH 862mIU，ALP 94.2K.U，LAP 755GR.U，γ-GTP 116mIU，T-Bil 24.3mg/dl，ZTT 12.7U，TTT 5.7U，Amylase 93S.U，Glucose 64mg/dl，BUN 12.3mg/dl，Creatinine 0.7mg/dl
尿：　比重 1.015，蛋白(−)，糖(−)，ウロビリノーゲン(−)，ビリルビン(＋)，アセトン体(−)，溶血反応(−)
便：　潜血反応(＋)
腫瘍マーカー：
CA19-9　230U/ml（正常3.7以下）
AFP　2.7ng/ml（正常2.0以下）
CEA　0.41ng/ml（正常2.5以下）

入院時検査成績：高ビリルビン血症，肝胆道系酵素の明らかな異常高値，carbohydrate antigen 19-9の上昇および尿ビリルビンの強陽性を認めた（**表1**）．

経皮経肝胆道造影所見：総胆管末端部の閉塞および総胆管の著明な拡張があり，わずかではあるが，造影剤の十二指腸への流出を認めた（図1）．

腹部超音波およびcomputed tomography所見：総胆管および膵管の著明な拡張を認めたが，膵腫瘍および総胆管結石像は認められなかった．

上部消化管造影所見：十二指腸下行部内側に長径約5.0cmに及ぶ陰影欠損，また胃底部から胃体上部大弯

＜1987年12月9日受理＞別刷請求先：鈴木　昇
〒181　三鷹市新川6－20－2　杏林大学医学部第2外科

図1　経皮経肝胆道造影像：総胆管末端部の閉塞（矢印），総胆管の拡張およびわずかな造影剤の十二指腸への流出を認める．

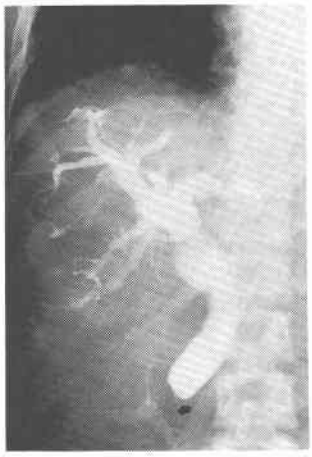

図2　胃十二指腸造影像：十二指腸下行部内側に，約5.0cmに及ぶ陰影欠損および胃体上部大弯側の小豆大ポリープ様陰影欠損（黒，白矢印）を認める．

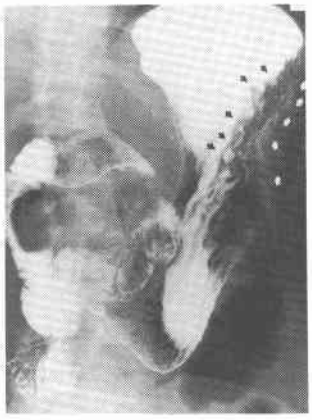

側にかけて米粒大から小豆大のポリープ様陰影欠損を多数認めた（図2）．

上部消化管内視鏡所見：十二指腸乳頭部を中心に約半周に及ぶ潰瘍形成を伴う隆起性病変が存在し，生検組織診断では十二指腸の高分化型腺癌であった．また，胃底部から体上部大弯側に白色調を呈し浮腫状の小豆大の山田II型様ポリープを多数認めた．生検組織診断にて嚢胞形成を伴った過形成ポリープであった（図3）．

注腸造影所見：全大腸にわたり散在性に大豆大のポリープ様陰影欠損を多数認めたが，癌を示唆する所見

図3　胃生検組織像：嚢胞形成を伴う過形成胃粘膜を認める．

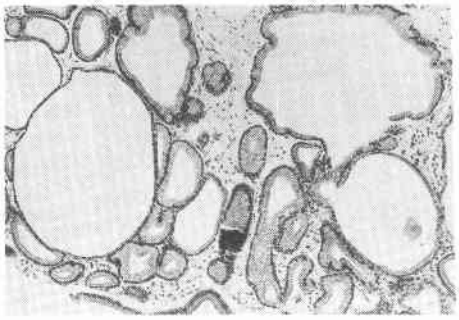

図4　注腸造影像：全大腸に散在する多数のポリープ様陰影欠損（矢印）を認める．

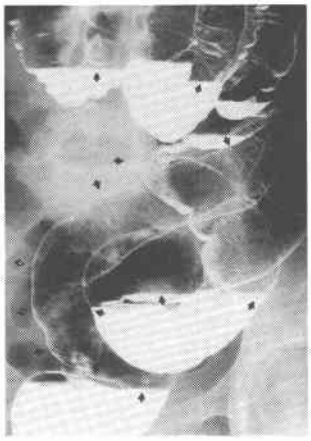

は認めなかった（図4）．

大腸内視鏡所見：表面平滑な米粒大から大豆大の山田II型および山田III型ポリープが全大腸に多数存在しており，一部内視鏡的にポリープを切除した．組織診断では軽度異型性を伴う腺管腺腫であり，悪性所見は認められなかった（図5）．

以上より十二指腸乳頭部癌および胃底腺ポリポージスと併存した大腸腺腫症と診断し，昭和60年9月5日左肝内胆管外瘻術施行後，同年10月7日十二指腸乳頭部癌に対する根治術を施行した．

手術所見：上腹部正中切開にて開腹すると，十二指腸乳頭部に鶏卵大の癌腫を触知するが，可動性を有し，膵頭部および周囲への浸潤は認めなかった．また肝転移，腹膜播種，所属リンパ節への明らかな転移み認めなかったので($D_2$，$Panc_0$，$N_0$，$H_0$，$P_0$)，膵頭十二指腸切除術を施行し，Child法にて再建した．なお残胃，

図5　大腸ポリペクトミー組織像：軽度異型性を伴う腺管腺腫を認める．

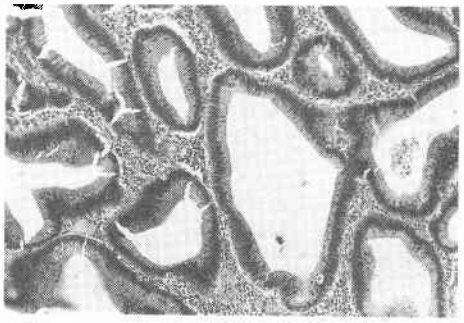

図6　摘出標本：十二指腸乳頭部を中心とする5.5×2.7cmの腫瘤潰瘍型癌腫を認める．

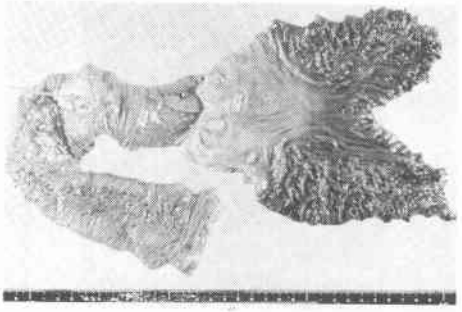

大腸には癌を思わせる異常所見は認めなかった．

切除標本所見：十二指腸乳頭部を中心に，5.5×2.7cmの腫瘤潰瘍型癌腫があり，胃断端部大弯側には，米粒大の山田II型様ポリープを多数認めた（図6）．

病理組織学的所見：主病変は十二指腸乳頭部を中心として発生した高分化型腺癌で，十二指腸壁への浸潤は認めたが，膵頭部への浸潤は認めなかった（図7）．また，摘出リンパ節には，転移を認めなかった（$d_2$，$panc_0$，$n_0$）．なお，癌巣部と離れた十二指腸下行部粘膜の1部に，微小カルチノイドが認められた．胃断端部の山田II型様ポリープは過形成ポリープであった．

術後経過：術後経過良好にて，昭和60年11月22日退院となった．なお現在，外来にて厳重に胃および大腸ポリポージスに対して経過観察中である．

## 考　察

大腸腺腫症は，大腸全域にびまん性に多数の腺腫が発生する疾患であり，主に家族性に発生する．また大腸多発性腺腫と大腸腺腫症との区別は，容易ではなく，一応100個をその指標とし，100個以上を大腸腺腫症としている[1]．

図7　摘出標本組織像：高分化型腺癌を認める．

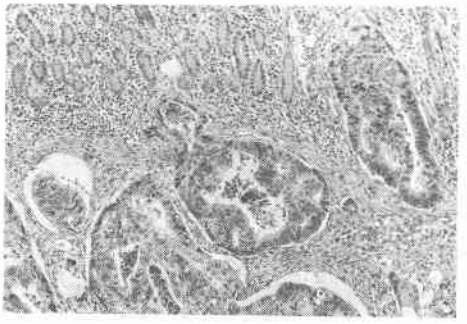

本症例も，大腸に100個以上と推定される多数の腺腫が発見され，大腸腺腫症と診断された．

この大腸腺腫症の上部消化管併存病変の報告は，1950年 Halsted ら[2]が1家系7例中5例の胃ポリープを報告したのが最初である．そして本症患者に上部消化管検査が必要であることを強調している．本邦では，1974年宇都宮ら[3]が6家系15例中10例（67%）と高率に胃ポリープが発生することを指摘している．同様な結果が牛尾[4]，飯田ら[5]によっても報告され，上部消化管検査の重要性が確認された．

大腸腺腫症に併存する胃ポリープを分類すると，2つに大別できる．ひとつは，米粒大から大豆大の無茎半球状で胃底腺領域を中心に多数発生する過形成ポリープである胃底腺ポリポージス，他方は幽門腺領域を中心に発生する腺腫とに分けられる[3)4)6)7]，その頻度は，前者が併存胃病変の約40%，後者が約60%に認められる[7]．本症例には，胃底腺ポリポージスが併存し，腺腫は認められなかった．

併存悪性胃病変の報告は1962年 Murphy ら[8]が大腸腺腫症に併存した胃癌症例を報告したのが最初とされている．本邦においては，1968年山田ら[9]が報告して以来12例の胃癌併存例の報告がなされ，4例は多発胃癌例であった．また，12例中6例は胃癌とともに胃腺腫をも併存していた．宇都宮ら[10]の全国調査による大腸腺腫症に胃癌が発生する頻度は，2.6%であり，大腸癌の併存に比べて少数であった．しかし渡辺[7]が述べているように，胃癌と胃腺腫の高頻度の併存，腺腫内癌などを考えると，大腸腺腫からの大腸癌への癌化ほど明らかではないが，大腸癌と同様に胃腺腫を母地として発生する胃癌があるように思われた．他方胃底腺ポリポージスと胃癌との併存例の報告はなされていなかった．本症例も胃底腺ポリポージスを併存していたが，悪性胃病変は認められなかった．

一方上部消化管の中で大腸腺腫症に併存する十二指腸病変は1970年代になって十二指腸内視鏡検査が施行されるようになり，微細病変をも発見されるようになった．飯田ら[11]は大腸腺腫症13例中12例(92%)と高頻度に十二指腸腺腫を認めている．併存する十二指腸病変は，大部分が腺腫であるが，本症例のように，十二指腸癌の併存病変を認める症例はきわめて少なかった．

大腸腺腫症に併存した十二指腸癌の報告は，1935年Cabort[12]の十二指腸傍乳頭部癌の剖検例が最初であり，本邦では1978年飯田[13]の報告以来，1985年までに本症例を含めて6例であった[14)~17)]．

十二指腸癌発生部位は，乳頭部に3例，球部，下行部および下曲部にそれぞれ1例認めた．年齢は19歳から47歳で平均40歳であり比較的若かった．性比では男性3例，女性3例であるが，乳頭部癌3例では，本症例のみが女性であった．十二指腸癌と大腸腺腫症との診断時期は3例が大腸腺腫症の手術後に十二指腸癌が診断され，1例は十二指腸癌の手術後に大腸腺腫症が診断されていた．残りの1例は剖検時に初めて十二指腸癌が発見されていた．本症例のごとく，大腸腺腫症と十二指腸癌が同時期に診断された症例は，本症例が初めてであった．また，胃病変がさらに併存した症例は3例で，2例は幽門部に数10個の大豆大の腺腫を認めているが，大腸腺腫症に特徴的と言われている胃底腺ポリポージスを認めた症例は本症例のみであった．

以上本症例のごとく，十二指腸乳頭部癌が先に診断され，同時に施行された下部消化管精査で大腸腺腫が確認された症例は今までになく，さらに胃底腺ポリポージスが伴ったことはきわめてまれであると思われたので報告した．

下部消化管検査で大腸腺腫症と診断された場合に上部消化管検査が重要であるといわれている．しかし，逆の上部消化管検査で胃または十二指腸にポリポージスを認めた場合も大腸ポリポージスを疑い下部消化管精査が必要と思われた．

## まとめ

十二指腸乳頭部癌の診断のさい，胃底腺ポリポージスが発見され，同時に施行した下部消化管精査で大腸腺腫症が確認された48歳女性の1例を経験したので，若干の文献的考察を加えて報告した．

なお本論文の要旨は第28回日本消化器外科学会総会（昭和61年7月青森）において発表した．

## 文　献

1) 大腸癌研究会編：大腸癌取扱い規約．第4版．金原出版，東京，1985
2) Halsted JA, Harris EJ, Bartrett MK: Involvement of the stomach in familial polyposis of the gastrointestinal tract, Report of a family. Gastroenterology 15：763—770, 1950
3) 宇都宮譲二，馬来忠道，岩間毅夫ほか：家族性大腸ポリープ症の胃病変．日消病会誌　71：86—95, 1974
4) 牛尾恭輔，岡崎正敏，高杉敏彦ほか：いわゆる家族性大腸ポリポージスの随伴性病変．胃・骨・歯牙の病変について．胃と腸　9：1137—1148, 1974
5) 飯田三雄，八尾恒良，大串秀明ほか：家族性大腸腺腫症の胃病変．その性状と経過を中心に．胃と腸　12：1365—1374, 1977
6) 大里敬一，伊藤英明，池田靖洋ほか：家族性大腸ポリープ症における上部消化管腫瘍性病変．日消病会誌　72：141—148, 1975
7) 渡辺英伸：大腸腺腫症の合併病変．最新医　36：111—118, 1981
8) Murphy ES, Mireles MV, Beltan AO: Familial polyposis of the colon and gastric carcinoma. Concurrent conditions in a 16-years-old. JAMA 179：1026—1028, 1962
9) 山田　粛，高橋　学：家族性大腸ポリポージス．癌の臨　17：676—686, 1971
10) 宇都宮譲二，岩間毅夫，牛場広樹ほか：家族性消化管ポリープ症．全国調査の集計を中心に．外科診療　14：1455—1468, 1972
11) 飯田三雄，八尾恒良，尾前照雄ほか：家族性大腸ポリポージスの十二指腸病変．胃と腸　12：95—103, 1977
12) Cabort RC: Case records of the Massachusetts General Hospital. Case No. 21061. N Engl J Med 212：263—267, 1935
13) 飯田三雄：家族性大腸ポリポージスとGardner症候群の大腸外腫瘍状病変に関する研究．福岡医誌　69：169—200, 1978
14) 杉原健一，武藤徹一郎，沢田俊夫ほか：十二指腸癌を合併したGardner症候群の1例．胃と腸　17：977—982, 1982
15) 木村　浩，中村卓次，中野眼一ほか：家族性大腸腺腫症の術後7年目に早期十二指腸癌ならびに十二指腸腺腫が見出された1例．胃と腸　17：983—987, 1982
16) 飯田三雄，八尾恒良，伊藤英明ほか：家族性大腸腺腫症における胃・十二指腸病変の経過．胃と腸　19：621—638, 1984
17) 吉見富洋，小泉澄彦，石丸正寛ほか：十二指腸乳頭部癌が診断されたGardner症候群の1例．胃と腸　19：1373—1378, 1984