日消外会誌　21（5）：1312～1315，1988年

食道基底細胞癌の1例

徳島大学第2外科
谷木　利勝　善成　雅彦　戸田　和史　先山　正二
大下　和司　木村　秀　宇山　正　佐尾山信夫
森本　忠興　原田　邦彦　門田　康正
同　第1病理
伊　井　邦　雄

A CASE OF ESOPHAGEAL BASAL CELL CARCINOMA

Toshikatsu TANIKI, Masahiko YOSHINARI, Kazuhumi TODA, Shouji SAKIYAMA, Kazushi OSHIMO, Suguru KIMURA, Tadashi UYAMA, Nobuo SAOYAMA, Tadaoki MORIMOTO, Kunihiko HARADA, Yasumasa MONDEN and Kunio II*
Second Department of Surgery and *First Department of Pathology
Tokushima University, School of Medicine

索引用語：食道基底細胞癌

はじめに

食道基底細胞癌と食道扁平上皮癌は組織像が異なっており，本邦では食道癌取扱い規約で別に分類されている[1]．しかしながら，欧米では食道基底細胞癌の分類はなく[2)3)]，食道扁平上皮癌の範ちゅうに入れられている．

食道基底細胞癌の報告はきわめてまれで，その性格は，明らかではない．われわれは最近，食道基底細胞癌の1手術例を経験したので，若干の文献的考察を加え報告する．

症　例

症例：54歳，男性．

主訴：嚥下困難．

家族歴：兄が食道癌．

既往歴：昭和45年，虫垂切除術．昭和56年，脳血栓．昭和59年，痔核手術．

現病歴：昭和61年12月より経口摂取時に喉にひっかかる感じが出現した．近医で食道癌と診断され昭和62年1月当科に紹介された．

現症：体格中等度．栄養状態良好．心肺に異常を認めない．肝脾は触れない．四肢麻痺および知覚障害はない．体表面に腫瘤を触れない．食事はゆっくり摂取すれば普通食もたべられる．体重減少はない．

図1　食道透視像．胸部中部食道に陰影欠損を認める．矢印は気管分岐部を示す．

＜1988年1月13日受理＞別刷請求先：谷木　利勝
〒770　徳島市蔵本町3－18－15　徳島大学医学部第2外科

図2　内視鏡像．隆起の中に潰瘍を認める．

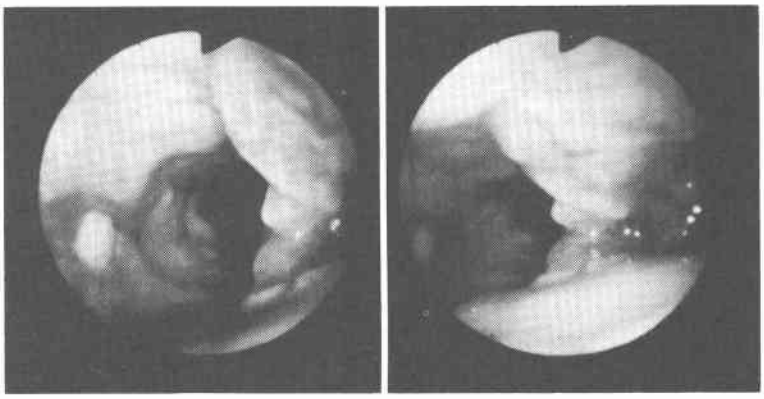

図3　CT像．腫瘍と心陰影は接しているが，その間にlow density areaを認める．

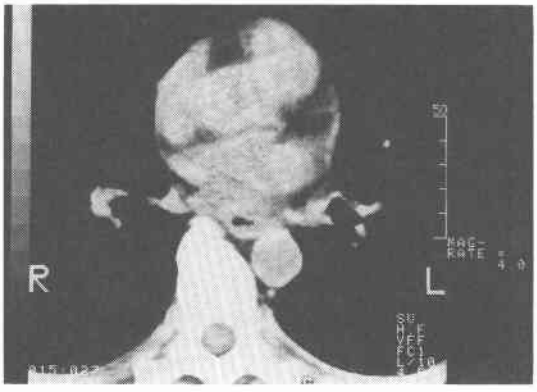

入院時検査所見：血液，生化学，尿検査および心肺機能検査でとくに異常所見はなかった．carcinoembryonic antigen（CEA）は2.5ng/mlであった．

食道透視所見：胸部中部食道の右壁を中心に長径5.8cmの腫瘤型の陰影欠損をみとめた（図1）．

食道内視鏡所見：上門歯列より34cm～38cmに11時～5時の方向に隆起性病変の中に潰瘍を有する病変を認めた．境界の性状は明瞭で，ルゴール染色で腫瘤部以外に不染部を認めなかった．腫瘤は易出血性であったが，径9mmの内視鏡は通過可能であった（図2）．生検の結果，低分化型扁平上皮癌と診断された．

Computed tomography（CT）：食道前壁の腫瘤は心陰影と接しているが，腫瘤と心膜との間にlow density areaが認められ，外膜浸潤なしと判断した（図3）．

気管支鏡所見：右上葉支が気管下部より直接分岐している分岐異常があり，左主気管支膜様部に軽い膨隆を認めたが，可視範囲内の粘膜は正常であった．

手術所見：昭和62年2月右第5肋間で開胸，続いて開腹，頸部切開を行い，食道亜全摘，大弯側胃管を形成し，胸骨後経路で再建して，左頸部で食道胃管端々吻合を行った．リンパ節は第3群まで郭清した．気管分岐部リンパ節に肉眼的に転移を認めた．腫瘤部の癌組織は外膜面に露出していたが，他臓器への浸潤は認めなかった．

摘出標本所見：腫瘤は3.8cm×2.4cmの大きさで隆起性病変の中に陥凹を認めた．境界は明瞭で食道内癌多発や瘢痕は認めなかった．割面では明らかに外膜浸潤を認めた（図4）．

病理組織学的所見：腫瘍細胞は25～40μ大の多角形状のものが多く，20～25μ大の核と比較的乏しい細胞質を持ち，その大部分は，長い索状配列を示す（図5）．核はかなりの多形性を示し2～3核のものも散見される．偽腺管様構造も一部に認められたが，その中央部には間質組織が存在しており真の腺腔形成は認められなかった．また，角化細胞や明るい空胞状細胞など扁平上皮性格を示す細胞は認められなかった．periodic acid shiff（PAS）反応，Alcian blueの各染色では，いずれも腫瘍細胞は陰性であった．以上のように扁平上皮癌，腺癌との鑑別に注意して，検討を加えた結果は，基底細胞癌としてかなり典型的な像であった．

腫瘍の分布と深達度を図6に示す．組織学的性状に関しては増殖の様式は中間型で，癌の深達度は明らかに外膜に露出しており，粘膜上皮内進展（＋），リンパ管侵襲（＋），血管侵襲（＋）であった．転移リンパ節の組織像も原発巣と同様で，胸部中部傍食道リンパ節

に1個，気管分岐部リンパ節に2個の転移を認めた．

術後経過：術後は縫合不全や呼吸器合併症はなかった．昭和62年3月より頸部上縦隔を含めたT字照射を総線量40Gy行い，昭和62年5月よりCisplatin 30mgとPeplomycin 8mgを5日間連続，Mitomycin C 4mgを1日の化学療法を行った．術後6カ月の現在，局所再発は認めないが，肺転移，顔面皮膚と舌の表面に露出した多発性転移，下肢皮下の多発性転移を認めている．

図4　摘出標本．腫瘍の大きさは3.8cm×2.4cm

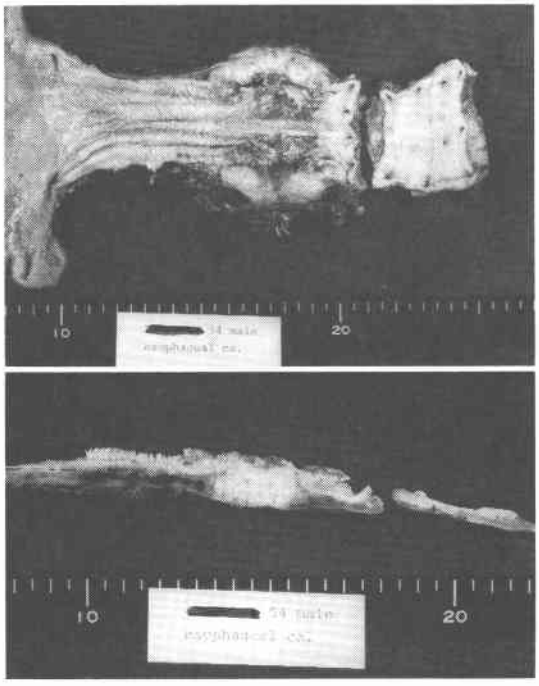

考　察

基底細胞癌は病理組織学的に，1）充実型，2）角化型，3）嚢腫型，4）腺様型，5）汗管様型，6）表在型に分類される[4]．この分類に従えば，本症例は腺様型である．腺様型は，腺癌，腺表皮癌，腺様嚢胞癌に類似

図5　代表的な組織像．腫瘍細胞は長い索状配列を示し，核にはかなりの多形性がみられる．角化細胞や明細胞はみられず，腺腔形成もみられない．（×500，HE染色）

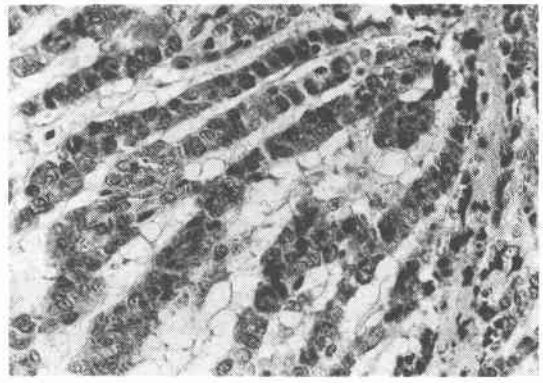

図6　摘出標本のシェーマ

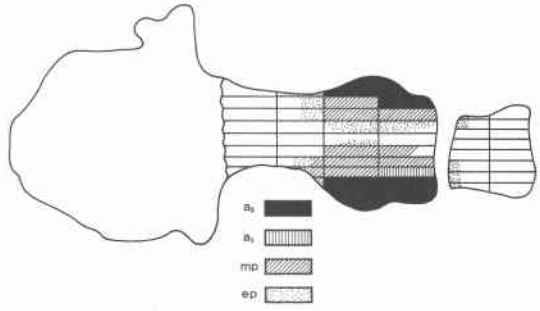

表1　最近10年間の食道基底細胞癌本邦報告例

症　例	占居部位	長径(cm)	周在性	腫瘤型	生　検	深達度	治療	遠隔転移	予　後
1. 74♀（山本ら[7]，1979）	ImEi	4.0	後壁左側	表在隆起陥凹型	未分化癌	不明	化.放.	肝，肺その他	14週死
2. 64♂（八塚ら[8]，1981）	Im	4.6	前壁	隆　起	不明	sm	切除	な　し	10カ月生
3. 62♂（腰山ら[9]，1982）	下部食道	2.5	不明	4コの隆起	癌	sm	切除	な　し	不　明
4. 61♂（三山ら[10]，1986）	ImEiEa	15.0	全周	潰瘍型	未分化癌	a_3	切除化.放.	肺	7カ月死
5. 54♂（自験例）	Im	5.8	前壁	隆　起	低分化型扁平上皮癌	a_2	切除化.放.	肺舌皮膚	6カ月生

した組織像を示し，誤診されやすいが，本症の存在を念頭におき，精査することが重要である．本症例でもhematoxylin-eosin（HE）染色で扁平上皮癌（生検），腺癌（手術材料）と診断されていたが，PAS染色，Alcian blue染色，その他の染色を行い詳細な検討の結果，基底細胞癌と診断されるに至った．

基底細胞癌は皮膚癌では頻度が高いが，食道の基底細胞癌はきわめてまれである．第25回食道疾患研究会の全国集計[5]によると，切除された食道悪性腫瘍11,783例中，食道基底細胞癌は8例（0.068%）で，剖検例の食道悪性腫瘍4,995例中，食道基底細胞癌は20例（0.4%）である．28例のうち男性は24例，女性は4例で，平均年齢は63歳である．癌占居部位は，胸部中部食道13例，下部食道9例（不明の症例がある）で頸部および胸部上部食道には認められていない．予後に関しては切除7例のうち癌死3例，他病死2例，生存中2例で5年以上生存例はない．ちなみに食道扁平上皮癌の5年生存率は20%前後である[6]ので，食道基底細胞癌は悪性度が高いといえる．

この集計報告以後の本邦報告5例を**表1**に示す．癌占居部位は自験例を含め全症例が，中下部食道に存在している．術前生検診断で，自験例は低分化型扁平上皮癌，2例において未分化癌と診断されており，このような特殊型の食道基底細胞癌は生検組織のみでは診断が困難なことが少なくないようである

治療に関しては，広範な転移をきたした1例以外は切除術が施行されており，放射線療法や化学療法などの合併療法も施行されている．皮膚の基底細胞癌は一般に放射線療法や化学療法がよく効くとされているが，全国集計と同様，これらの5症例に長期生存例はない．食道扁平上皮癌に対するKelsenのCisplatinを含む化学療法の有効性の報告[11]以来，本邦でも食道扁平上皮癌にCisplatinの投与が多くなっている[12]．われわれは本症例に対して放射線治療後，Cisplatinを中心とする多剤併用療法を施行してみた．しかし本症例は嘔気，嘔吐などの副作用が強く，半クールしか投与できなかった．術後6カ月の現在，他臓器転移および皮膚への多発性転移をきたしたため，再度の化学療法を施行している．なお，最近10年間の報告例に皮膚転移を認めた症例はない．

結　語

54歳，男性の胸部中部食道に発生した食道基底細胞癌の1手術例につき，本邦報告例の文献的考察を加え報告した．本症は，1）発生頻度がきわめて少ない．2）病理組織学的診断に注意を要する．3）予後が悪い．と考えられた．

文　献

1）食道疾患研究会編：臨床・病理．食道癌取扱い規約．第6版，金原出版，東京，1984
2）Enterline H, Thompson J: Pathology of the esophagus. Springer-Verlag, New York, 1984, p127—144
3）Troncoso P, Riddell RH: Cancer of the esophagus. Edited by DeMeester TR, Levin B. Grune and Stratton, Orlando, 1985, p89—118
4）岡田哲哉，三木吉治：基底細胞腫．山村雄一，久木田淳，佐野栄春ほか編．上皮性腫瘍．現代皮膚科学大系，9巻，中山書店，東京，1980，p194—206
5）Suzuki H, nagayo T: Primary tumors of the esophagus other than squamous cell carcinoma Histologic classification and statistics in the surgical and autopsied materials in Japan. Int Adv Surg Oncol 3：73—109，1980
6）掛川輝夫：食道．石川七郎編．臨床腫瘍学．朝倉書店，東京，1982，p400—435
7）山本　勇，塚田隆憲，白壁彦夫ほか：早期に広範な転移をきたした食道基底細胞癌の1例．日消外会誌　12：693—694，1979
8）八塚宏太，白井文夫，枝国信三ほか：早期食道基底細胞癌の1例．癌の臨　27：661—664，1981
9）腰山　裕，中野　浩，北野　徹：形態的変化を観察できた小型基底細胞癌の1例．Gastroenterol Endosc 12：1982，1982
10）三山健司，田久保海誉，田中洋一ほか：粘表皮癌への移行像を示した食道基底細胞癌の一例．日消外会誌　19：1463，1986
11）Kelsen DP, Critokovic E, Bains M et al: Cis-Dichlorodiammineplatinum and bleomycin in the treatment of esophageal carcinoma. Cancer Treat Rep 62：1041—1046，1978
12）飯塚紀文，加藤抱一：食道癌に対する補助化学療法．消外　9：435—441，1986