日消外会誌　21（5）：1327～1330，1988年

門脈腫瘍栓（Vp3）を有する肝細胞癌に対するリピオドール・薬物併用塞栓療法（Lp-CE）の1著効例

大阪大学第2外科，放射線科[1]，病理部[2]，大阪逓信病院外科[3]
村田　幸平　門田　守人　小林　研二　後藤　満一
左近　賢人　山田　毅　森　武貞　丸山　太朗[1]
黒田　知純[1]　若狭　研一[2]　桜井　幹己[2]　岡村　純[3]

A CASE OF HEPATOCELLULAR CARCINOMA WITH PORTAL TUMOR THROMBUS (Vp3), SUCCESSFULLY TREATED BY LIPIODOL-CHEMOEMBOLIZATION

Kohei MURATA, Morito MONDEN, Kenji KOBAYASHI Mitsukazu GOTOH, Masato SAKON, Takeshi YAMADA, Takesada MORI, Taro MARUKAWA[1], Chikazumi KURODA[1], Kenichi WAKASA[2], Masami SAKURAI[2] and Jun OKAMURA[3]
Department of Surgery II, Osaka University School of Medicine
1) Department of Radiology, Osaka University School of Medicine
2) Department of Pathology, Osaka University School of Medicine
3) Department of Surgery, Osaka Teishin Hospital

索引用語：肝細胞癌，門脈腫瘍栓，リピオドール併用化学塞栓療法

1. はじめに

肝細胞癌に対する集学的治療の一貫としてわれわれは術前に経カテーテル肝動脈塞栓術（transarterial embolization：TAE）を行ってきている．ところが，いままでの通常のTAEでは門脈腫瘍栓に対しての効果はほとんど得られていなかった．今回，門脈第1次分枝に腫瘍栓（Vp3…肝癌取扱い規約[1]による）がみられた肝細胞癌にリピオドール併用化学塞栓療法（lipiodol-chemo-embolization：Lp-CE）が著効を示した症例を経験したので報告する．

2. 症　例

患者：72歳，男性．

主訴：全身掻痒感．

現病歴：昭和61年1月全身掻痒感が出現，近医にて肝機能障害を指摘された．同年4月14日 α-フェトプロテイン（AFPと略す）高値（8970ng/ml），computed tomography（CTと略す）にて，肝にlow density areaが認められた．4月25日当科受診し，CT，超音波検査にてS5とS8の境界領域に直径約3cmの腫瘤が認められ，このときのAFP値は10876ng/mlと上昇していた．5月12日腹部血管造影およびTAEを施行，その際門脈右枝に腫瘍塞栓が指摘された．TAEとしては，Adriamycin（ADM）25mgをone shotで固有肝動脈に注入後，ADM 25mgとlipiodol 6mlの混和液を注入し，最後にgelfoam cubesによって塞栓を行う方法をとった．われわれはこの方法をLp-CEと呼んでいる．6月13日，Lp-CE後のCTにて主腫瘍ならびに門脈腫瘍栓にリピオドールの集積を認め，6月18日手術目的にて入院となった．

家族歴：父が直腸癌，祖父は胃癌にて死亡．

既往歴：67歳時に胃癌にて幽門側胃切除術，再建はBillroth II法で，$P_0H_0N_1S_0$ Stage II，pm，n1（胃癌取扱い規約[2]による），mixed moderately & poorly differentiated papillary adenocarcinomaであった．

飲酒・喫煙歴：ビール1/2本/日，36年間，40本/日

入院時現症：眼球結膜黄染なく，表在リンパ節は触れない．腹部は平坦，肝は季肋部で3横指触知し，辺縁は鋭，表面は平滑であった．

入院時検査所見：GOT，GPTは軽度上昇，Albは4.3mg/dlと正常域内，HBs抗原抗体ともに陰性，AFP値はTAE以前10876ng/mlであったものが，

＜1988年2月10日受理＞別刷請求先：門田　守人
〒553　大阪市福島区福島1－1－50　大阪大学医学部第2外科

表1　検査成績

		TAE S.61.5.12 ↓		ope S.61.7.8 ↓	
		S.61.4.25	6.13	7.7	9.12
RBC	$\times 10^4/mm^3$	382	384	360	356
WBC	$/mm^3$	3040	4380	3300	2680
plt	$\times 10^4/mm^3$	28.6	17.2	20.5	15.4
GOT	U/l	135	32	92	100
GPT	U/l	58	21	63	63
γGTP	U/l	171	56	50	164
T.P.	g/dl	8.6	8.1	8.1	8.2
Alb		4.3	4.2	4.3	4.0
Glb		4.3	3.9	3.7	4.2
T.B.	mg/dl	1.0	0.7	0.6	1.1
dir		0.6	0.4	0.3	0.6
ind		0.4	0.3	0.3	0.5
AFP	ng/ml	10876	1521	2677	6
HPT	%	86	85	89	
ICG 15%				15	
ICG Rmax	mg/kg/min			0.63	
HBs Ag		(−)			
HBs Ab		(−)			

図1　初診時の起音波検査

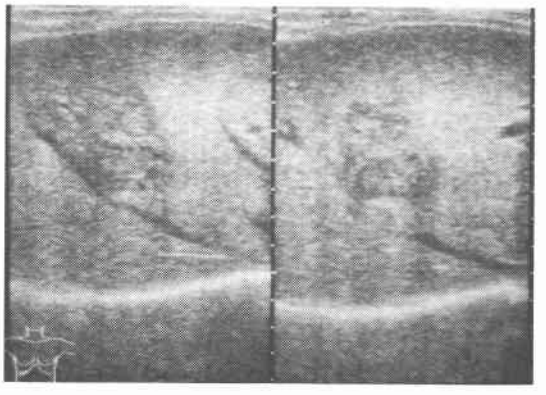

TAE後約1カ月で1521ng/mlと減少している（**表1**）．　画像診断：初診時の超音波検査では，S5とS8の境界領域で，右肝静脈に接してハローを伴う直径約3cmの不均一な腫瘤を認めた（図1）．CTでも同部位にlow density areaがあり，矢印で示した部位に，門脈右枝から前区域枝にかけての腫瘍栓が疑われた（**図2a**）．TAE 1カ月後のCTでは，主腫瘍ならびに腫瘍栓と思われる部位に一致してリピオドールの集積が見られた（**図2b**）．

肝動脈造影の動脈相では明らかな血管増生や腫瘍濃染は見られなかったが（**図3a**），肝実質相で，非造影領域が認められた．さらに，上腸間膜動脈の門脈相では

図2a　TAE施行前のCT像．b　TAE施行後のCT像．▼：主腫瘍，▽：門脈腫瘍栓

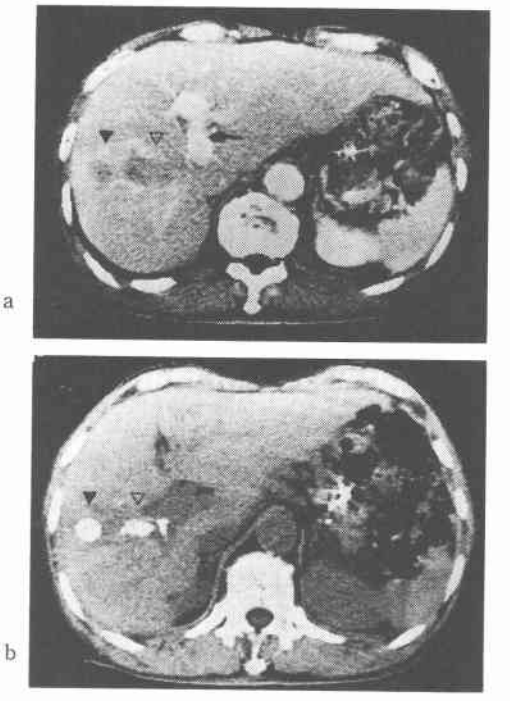

図3a　肝動脈造影：動脈相，b　腸間膜動脈造影：門脈相

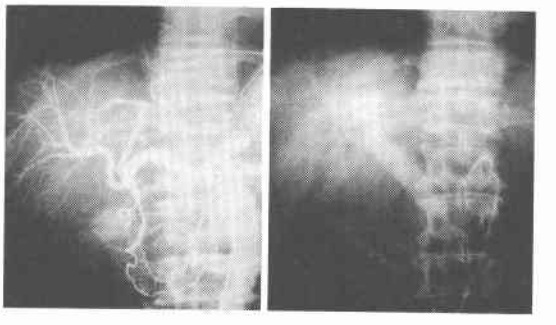

右門脈1次分枝に腫瘍栓によると思われる陰影欠損が認められた（**図3b**）．

入院後経過：術前ICG 15分値は15%，ICGRmaxは0.63であったが，CTで右葉の萎縮と左葉の代償性肥大があり，非癌部の術中肝生検ではmildly　active chronic hepatitisで，肝硬変はなかったため右葉切除は可能と考え，7月8日右葉切除術を施行した．術後経過順調にて8月5日退院となった．AFP値は手術直前は2677ng/mlであったが，術後6カ月の時点では5

図4　主腫瘍のある切除標本（上），軟X線撮影（下）

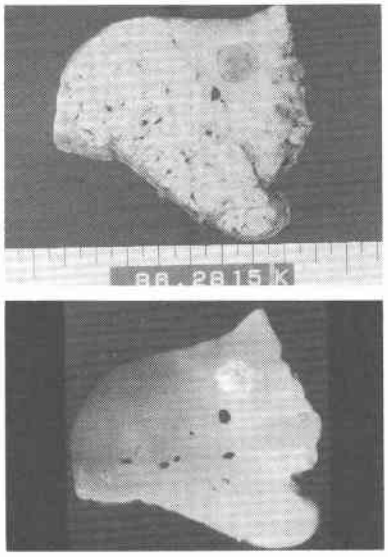

図5　門脈腫瘍栓のある切除標本（上），軟X線撮影（下）

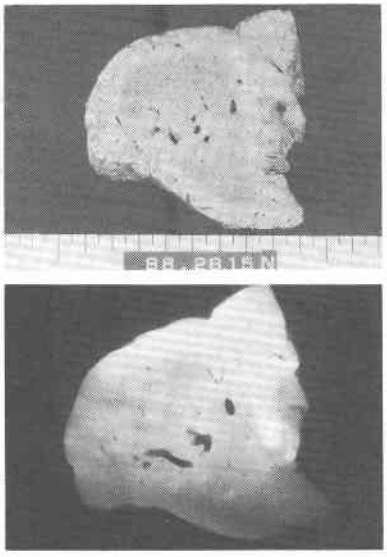

図6a　主腫瘍の光顕像（腫瘍は完全壊死に陥っており，リピオドールの集積を示す空隙を認める.）．b門脈腫瘍栓の光顕像(腫瘍は完全壊死に陥っており，リピオドールの集積を示す空隙，その周囲の肉芽形成，門脈壁平滑筋の減少を認める.）



図6a

図6b

図7　切除標本のシェーマ

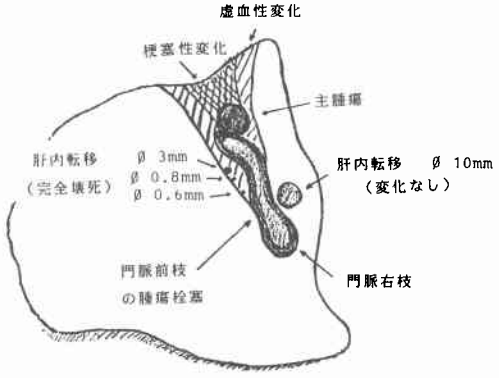

ng/ml 以下と正常値となっている.

肉眼的所見：切除肝重量は432gで，主腫瘍にはS5とS8の境界にあり，大きさは1.2×1.3×1.8cmで黄色調を呈し，全周性に被膜形成を認めた(図4)．軟X線撮影では同部位に一致してリピオドールの集積が認められた．門脈腫瘍栓の見られるスライスでの切除標本では，右門脈前枝から右門脈1次分枝にかけて，直径1cm，長径4cmの黄色調の腫瘍栓を認めた(図5)．また，その周辺で，直径0.6mmから10mmの計4個の肝内転移が認められた．軟X線撮影では，門脈腫瘍栓にリピオドールの集積を認め，周辺の肝内転移3個にも同様にリピオドールの集積が見られた.

組織学的所見：主腫瘍の光顕像では，リピオドール

の集積を思わせる脂肪滴を認め，主腫瘍は完全壊死に陥っていた(図6a)．そして門脈腫瘍栓も同様に完全壊死に陥っており，リピオドールの存在を示す空隙と，その周辺の著明な肉芽形成を認めた．門脈壁は大部分崩れており，平滑筋も著明に減少していた(図6b)．肝内転移については，直径10mmのものを除く3個は完全壊死に陥っていた．

3. 考　察

肝細胞癌は肝動脈より栄養を受けており，直接肝動脈より抗癌剤を注入することにより，さらには，肝動脈を塞栓することにより腫瘍組織を選択的に壊死に陥らせることが可能となる．これが肝動脈塞栓療法TAEの基礎概念である．ところが，肝動脈の完全な塞栓を行うことができても，リピオドールを併用しない従来からのTAEでは，門脈腫瘍栓や肝内転移に対してはほとんど壊死効果はないとされてきた[3)4)5)]．

最近になって，佐々木ら[6)]はリピオドールとADMの混和液を肝動脈に注入した後にTAEを行うことによって，門脈腫瘍栓に対して5例中4例で，肝内転移に対しては4例中3例で効果があったとの報告をしている．さらには，リピオドールとシスプラチンを併用したTAEでは，門脈腫瘍栓に対して10例中4例で，肝内転移に対しては10例中6例で効果があったと報告[7)]している．この理由としては，リピオドールの微小塞栓作用により，ADMやシスプラチンが腫瘍内に長時間停滞し，その効果が充分に発揮されたものと考えている．

一方，中尾ら[8)]はTAEと同時に腫瘍存在部位の門脈の塞栓を行い，局所的な肝梗塞を作成し，その臨床的，組織学的な抗腫瘍効果を期待し，良好な結果を得ている．また，木下ら[9)]はリピオドール併用TAEに経皮経肝門脈枝塞栓術(PTPE)を追加することにより門脈腫瘍栓を有する肝細胞癌症例の治療効果増強を期待している．これは肝癌組織の阻血による壊死効果の増強と腫瘍細胞の経門脈性の転移の防止，および，非塞栓肝葉の代償性肥大による手術適応の拡大を期待するものである．

さて，今回の症例で，Lp-CEが有効であった理由としては，まず，この門脈腫瘍栓は主腫瘍が門脈内に連続性に発育したもので，リピオドールの微小塞栓作用という効果により主腫瘍が完全壊死に陥り，さらに，それにひき続いて門脈腫瘍栓も完全壊死に陥っていたと考えられる．次に，別の観点からみると，門脈腫瘍栓が，それ自身によりその末梢側の門脈血流の低下を招き，その結果その区域が乏血性の萎縮をきたし，そこにTAEを行ったため，その支配領域が完全壊死ないしは虚血性変化をきたしたということ，すなわち，中尾，木下らの提唱したTAE，門脈塞栓合併療法に近い形になって，主腫瘍の完全壊死が得られ，その結果，門脈腫瘍栓も壊死に陥ったのではないかとも考えられる．右葉の萎縮と左葉の代償性肥大もこれによって説明できる．さらに，この門脈腫瘍栓による門脈塞栓の支配領域に入っていた肝内転移は完全壊死化していたが，図7のように，この支配領域からはずれていた肝内転移巣では他の門脈血流の栄養を受けていたと考えられ，活動中の癌細胞がみられた．

この症例から，肝細胞癌に対してはLp-CEを施行し，さらに門脈側の塞栓療法を行うことで主腫瘍の完全壊死を期待し，さらには，門脈腫瘍栓ならびに肝内転移に対しても治療効果を求めうるということが示唆される．ただし，門脈塞栓術は非癌部の壊死をもきたすため，その実施は慎重に行うべきで，切除範囲を決めた上で，選択的に門脈を塞栓すべきであろう．

4. まとめ

門脈第1次分枝に腫瘍栓(Vp3)を有する肝細胞癌にLp-CEが奏効した1例を経験した．その理由として，門脈腫瘍栓自身が門脈側の塞栓として働き，Lp-CEの効果を増強したものと推測された．このことから動脈塞栓術と門脈塞栓術の併用が肝癌に対して有効である可能性が示唆された．

文　献

1) 日本肝癌研究会編：取扱い規約．第2版．金原出版，東京，1987
2) 胃癌研究会編：取扱い規約．第11版．金原出版，東京，1985
3) 山崎　晋，長谷川博，幕内雅敏：TAE療法とその応用．臨外　39：955—959，1984
4) 広橋一裕，酒井克治，木下博明ほか：肝動脈塞栓療法後肝切除施行肝細胞癌症例の臨床的ならびに病理組織学的研究．日外会誌　86：555—565，1985
5) 竜　崇正，山本義一，山本　宏ほか：肝動脈塞栓術併用肝切除例の検討．日消外会誌　18：60—65，1985
6) 佐々木洋，今岡真義，中森正二ほか：動脈塞栓を併用したリピオドール・アドリアマイシン懸濁液動注による肝細胞癌の治療．日癌治療会誌　20：1357—1365，1985
7) 佐々木洋，今岡真義，岩永　剛ほか：肝細胞癌に対する新しい動注化学療法塞栓療法．日癌治療会誌　21：647—654，1986
8) 中尾宣男，三浦行矣，河島輝明ほか：原発性肝細胞癌に対する肝動脈および選的亜区域門脈塞栓術．肝臓　26：317—322，1985
9) 木下博明，酒井克治，広橋一裕：肝硬変合併肝癌に対するLp-TAE，PTPE．外科診療　9：1037—1046，1986