日消外会誌　21（5）：1347～1350，1988年

空腸平滑筋肉腫穿孔の1例

兵庫医科大学第2外科
荘司　康嗣　　楠　　正人　　山村　武平
松本　正道　　藤本　佳久　　宇都宮譲二
第一病院
松　　岡　　學

A CASE REPORT OF PERFORATED JEJUNAL LEIOMYOSARCOMA

Yasutsugu SHOJI, Masato KUSUNOKI, Takehira YAMAMURA, Masamichi MATSUMOTO, Yoshihisa FUJIMOTO, Joji UTSUNOMIYA and Manabu MATSUOKA*

The 2nd Department of Surgery, Hyogo College of Medicine and Daiichi Hospital*

索引用語：空腸平滑筋肉腫穿孔

1. 緒　　言

小腸平滑筋肉腫は全消化管悪性腫瘍中0.05～3.1%[1]と比較的まれな疾患であるが，内視鏡，超音波，computed tomography（CT）や血管造影の進歩により，その報告例，正診率ともに増加しつつある[2]．しかし一方では緊急手術の対象となり，開腹して初めて診断される場合も多く見られる．この原因の多くはイレウスあるいは出血であり，穿孔による急性腹膜炎の報告はきわめて少ない[3]．今回，著者らは穿孔性腹膜炎の診断のもとに緊急手術を施行し，肉眼的には穿孔部周辺の腸管に腫瘍性病変をまったく認めなかったにもかかわらず組織診断にて空腸平滑筋肉腫と判明した症例を経験したので報告する．

2. 症　　例

患者：83歳，女性．

主訴：腹痛．

既往歴：昭和40年，食道癌のため，食道全摘出術，結腸による胸骨後再建術を施行された．

家族歴：特記すべきことなし．

現病歴：昭和61年8月1日，突然急激な下腹部痛出現．腹部全体へ広がり腹痛増強したため来院．汎発性腹膜炎の診断で入院となった．

入院時現症：体格小，栄養不良，るいそう著明，皮膚乾燥，眼球強膜，眼瞼結膜に黄疸，貧血認めず．右胸部および上腹部正中に手術瘢痕あり，腹部は板状硬でBlumberg's signを認め腸雑音聴取せず．直腸肛門診ではとくに異常を認めなかった．血圧は136/74 mmHg，脈拍96回/分，体温38.4℃であった．

入院時検査成績：WBC　29700/mm³，RBC　402×10⁴/mm³，Hb 12.1g/dl，Ht 37%，尿糖（－），尿ケトン（－），尿蛋白（±）であった．

入院時腹部X線所見：肝下面にfree airを認めた（図1）．

以上より穿孔性汎発性腹膜炎の診断のもとに緊急手術を施行した．

手術所見：正中切開で開腹すると白色混濁した膿様腹水あり，出血は認めなかった．Treitz靱帯より約1mの空腸に直径5mmの穿孔を認めたが，同部周辺の腸管に著変はなかった．一方腸間膜およびDouglas窩には多数の拇指頭大，黄色，菊花状の結節がみられた．前回手術の癒着を剝離しつつ結腸，肝臓，胆嚢など，腹腔内検索するも成人手拳大の右卵巣嚢腫を認めた以外，腫瘍性病変はなかった．穿孔部を含め約10cmの空腸を切除し端々吻合術，右卵巣嚢腫摘出術，腹腔ドレナージを施行，原発巣は不明だが20年前の食道癌播種性転移も否定しえないため腸間膜の黄色結節とリンパ節の生検を施行した．

摘出標本所見：空腸漿膜面に直径0.5cmのpunched out lesionあり．粘膜面ではKerkringの皺襞が穿孔部へ集中していたが腫瘤形成はみられなかった．腸間膜の黄色結節は固く，表面細顆粒状で中央陥凹し，

＜1988年1月13日受理＞別刷請求先：荘司　康嗣
〒663　西宮市武庫川町1－1　兵庫医科大学第2外科

図1　腹部単純X線写真：立位正面にて矢印の部にfree airを認めた．

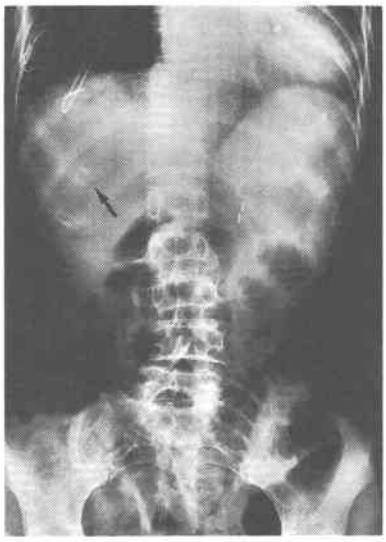

図2　摘出標本写真：右卵巣嚢腫，小腸穿孔部矢印の部位，腸間膜黄色結節



図3　摘出標本写真：小腸穿孔部粘膜面(矢印の部位)

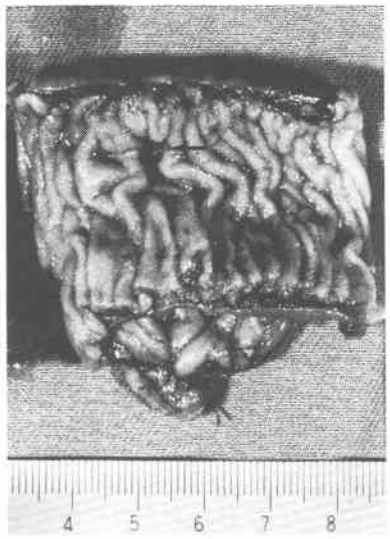

図4　空腸穿孔部ルーペ像：穿孔部は径0.5cmであり(矢印の部位)，その周囲に腫瘍の増生がみられる．

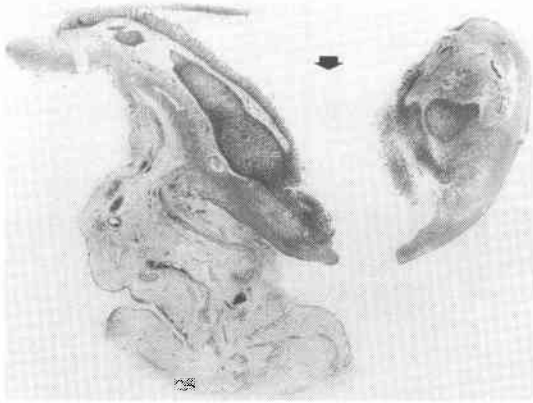

菊花状を呈していた．リンパ節は示指頭大で弾性硬，表面平滑であった．卵巣嚢腫は15cm×13cm×10cmで表面平滑，黄白色調を呈しており透光性良好であった(図2，3)．

組織学的所見：図4は空腸穿孔部のルーペ像である．径1.5cmの腸壁に固有筋層から粘膜下層にかけて異型の著明な細胞が結節状に増生し，その細胞質は好酸性で核は索状配列をなし，平滑筋細胞に類似していた．腫瘍表面の粘膜面には潰瘍形成が見られ出血所見とともに漿膜下脂肪組織への浸潤も認められた．PAS染色陰性，Azan染色陰性，Gitter染色によりすだれ模様がみられたことより，平滑筋肉腫による穿孔と診断した(図5)．

腸間膜の黄色結節とリンパ節にも同様の細胞増生が認められ転移巣と考えた．

右卵巣嚢腫に悪性所見は見られなかった．

術後経過：抗生剤などの投与により，腹膜炎状態から脱出，第7病日には体温37℃，WBC 9,700/mm³となった．腹部超音波，腹部CT施行したが，肝内に腫瘍像なく，経口消化管透視，注腸透視にても胃，小腸，結腸に陰影欠損や圧排像は見られなかった．上部消化管内視鏡でも再建結腸および残胃に異常を認めなかった．その後，一時は外泊するまでに回復したが，第42病日より腹水出現，食事摂取も急激に不良となり38℃

図5　空腸穿孔部病理組織所見：固有筋層から粘膜下層にかけて異型の著明な細胞が結節状に増生している．その細胞質は好酸性横の索状配列があり，平滑筋細胞に類似している．腫瘍直上の粘膜面には潰瘍形成，出血所見あり．漿膜下脂肪組織への浸潤も見られる．H.E.染色，×20

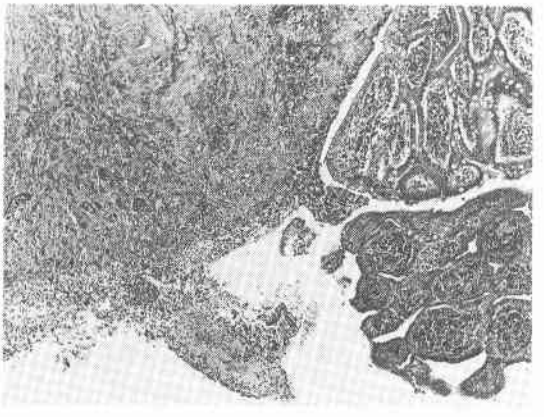

の発熱をきたし，WBC 20,700/mm³に増悪，急性肺炎となった．肝機能は正常範囲であった．第52病日より嘔気嘔吐あり，腹部X線でも鏡面像出現，イレウス状態となり，先行した腹水の出現から平滑筋肉腫の腹膜播種によるものと考えられた．保存的治療に反応せず，第61病日死亡した．

3. 考　察

小腸悪性腫瘍の発生頻度は消化管悪性腫瘍の0.2～2.2%[3)4)]を占めるにすぎない．小腸悪性腫瘍中，平滑筋肉腫は8～26%[5)~7)]の頻度であるという報告がみられる．本邦における小腸平滑筋肉腫報告例は1932年河村[8)]の報告以来，すでに300例を越えている[9)]．部位別には空腸に72～76%[6)7)10)]が集中している．

臨床症状は腫瘤触知，消化管出血，腹痛が3主徴として挙げられている．これは平滑筋肉腫の90%前後が管外性発育を示す[9)10)]ため腹部腫瘤に気付くまで何ら消化器症状を呈してこないという特徴を示している．消化管出血も腫瘍の増大に伴う壊死性変化により，腸管粘膜面に潰瘍や瘻孔を形成し出血をきたすものがほとんどである[9)]．

緊急手術となる症例の主訴は出血と腹痛である．その原因は出血に関しては前述のごとくであり，腹痛に関しては腫瘍が先進部となった腸重積を含めイレウスが多く，漠然と腹膜炎と診断された症例も散見される．梅山ら[11)]は空，回腸平滑筋肉腫96例中9例が腹膜炎と診断されたと報告している．

表1　穿孔性腹膜炎の診断で手術となった本邦報告例

発表者	年齢	性	部位	大きさ（cm）	発育形式	予　後
森	51	男	空腸	大児頭大	管外性	—
古　賀	75	男	空腸	2.9×2.3	管外性	25日で退院
佐々木	45	男	回腸	超手拳大	管外性	4ヵ月生存
中　尾	70	男	回腸	鶏卵大	管外性	—
原	65	男	空腸	7×7×7	管外性	—
山　内	56	男	空腸	8×6×6	管外性	10ヵ月死亡
天　野	81	男	回腸	7×6	管外性	22日で退院
蜂須賀	75	男	空腸	—	—	2ヵ月死亡
田　中	70	女	回腸	12.5×8.5×4.5	管外性	3年生存
自験例	83	女	空腸	1.5×1.5	壁在性	2ヵ月死亡

術前診断で穿孔性腹膜炎と診断された頻度は，欧米ではDeckら[12)]が30%と高い数値を述べている以外は2～7%[4)13)]と少ない．本報における穿孔の頻度に関する文献は見られないが，検索しえた限りでは現在までに本症例を含め11例[2)14)~22)]の報告がみられるにすぎない（**表1**）．今回著者らは記載の不十分な1例を除いた10例について検討を加えた．年齢は45～83歳，平均67歳，男8：女2であった．術前診断は2例が急性虫垂炎による穿孔を挙げており，診断の難しさを物語っている．部位は空腸6例，回腸4例とやや空腸に多い．大きさも2.9cm×2.3cmのものから小児頭大のものまでさまざまであるが，5cm以下の腫瘍による穿孔は本症例を含めても2例と数少ない．小腸平滑筋肉腫全体からみても91%が5cm以上の腫瘍であり[9)]，本邦報告例中最小のものも直径2cmである[23)24)]．本症例のごとき1.5cmの大きさの腫瘍は，最小例と考えられる．発育形式は，管内性のものはなく管外性のものが8例で，本症例のような壁在型は他にみられなかった．予後の記載は不十分であるが，2ヵ月死は2例のみであった．

転移に関して桧垣ら[9)]は肝転移44%，腹膜翻種21%，リンパ節転移20%，肺転移6%と報告している．

本症例で特筆すべきことは，腹膜および腸間膜への広範囲な転移があったにもかかわらず平滑筋肉腫の特徴といえる腫瘤形成がなく0.5cm×0.5cmの小さいpunched out lesionを形成していたことであり，このような例は検索した限り過去に報告がない．著者らも手術所見から考え原発巣となるべき腫瘍を検索したが，腹腔内臓器および後腹膜腔に腫瘍性病変はなかった．檜垣らの報告[9)]では年齢分布が60歳台にピークがあるのに対して穿孔例では70歳台にピーク（10例中4例）があり，80歳台をあわせると60%をしめ，また，組織の脆弱化が関係しているのか，また，径5cm以下

のものは下血を主訴とする場合が多いとの報告もあり，10cm以下が35%であるのに対し，穿孔例では70%をしめている．このことから壁内外へ発育する前に潰瘍形成があり，高齢による組織の脆弱さから穿孔をきたしたのではないかと考える．

4. 結　語

20年前に食道癌の手術を受け，穿孔による汎発性腹膜炎の診断で手術施行，著明な腹膜翻種という末期状態にもかかわらず，腫瘤形成の見られなかったきわめてまれな壁内発育型空腸平滑筋肉腫穿孔の1例を経験したので報告した．

稿を終えるにあたり，御協力いただいた当教室の飯尾邦子女史，岡田智代女史に深謝致します．

文　献

1) 梶谷　鐶，高橋　孝：腸癌．診療に有利な数値表．日臨　32：2276—2291，1974
2) 田中忠良，森重一郎，大西博三：空腸平滑筋肉腫穿孔の1例．日消外会誌　19：2312—2315，1986
3) 穴沢貞夫，鈴木正弥，斎藤玻瑠夫：小腸腫瘍について．癌の臨　21：19—27，1975
4) Awrich AE, Irish CE, Vetto RM et al: A twenty-five year experience with primary malignant tumors of the small intestine. Surg Gynecol Obstet 151：9—14，1980
5) Zollinger RM, Stemfeld WC, Schreiber H: Primary neoplasms of the small intestine. Am J Surg 151：654—658，1986
6) Wilson JM, Melvin DB, Gray GF et al: Primary malignancies of the small bowel. Ann Surg 180：175—179，1974
7) 八尾恒良，日吉雄一，田中啓二ほか：最近10年間（1970—1979）の本邦報告例の集計からみた空・回腸腫瘍．胃と腸　16：935—941，1981
8) 河村九十九：腸管肉腫ニ就テ．岡山医誌　44：1—8，1932
9) 桧垣　淳，，坪井圭之助，中川公彦ほか：空腸巨大平滑肉腫の1例と本邦報告例316例の文献的考察．日生病医誌　12：183—188，1984
10) 草島義徳，倉知　圓，藤田秀春ほか：巨大空腸平滑筋肉腫の1治験例．外科治療　42：503—507，1980
11) 梅山　馨，木下晴夫，十倉寛治ほか：小腸平滑筋腫瘍の臨床．外科治療　25：241—249，1971
12) Deck KB, Silberman H: Leiomyosarcomas of the small intestine. Cancer 44：323—325，1979
13) Chiotasso PJP, Fazio VW: Prognostic factors of 28 leiomyosarcomas of the small intestine. Surg Gynecol Obstet 155：197—202，1982
14) 森　直之，成田一成，阿部稔雄ほか：空腸平滑筋肉腫穿孔に依る汎腹膜炎の一例．日外会誌　61：305，1960
15) 古賀成昌，小林廸夫，谷川精一ほか：巨腸平滑筋肉腫穿孔の1治験例．外科　28：1409—1413，1966
16) 佐々木廸郎，番場敏行，上村友也ほか：小腸における平滑筋肉腫について．外科　33：301—308，1971
17) 中尾行保，勝見正治，中道　登ほか：小腸平滑筋肉腫の2例．日外会誌　74：696，1973
18) 原　浩平，福田和馬，芳村　剛ほか：小腸肉腫の4例．外科　39：42—46，1977
19) 山内透人，北里精司，大江久圀ほか：穿孔を来たした小腸平滑筋肉腫の1例．日消病会誌　80：934，1983
20) 天野穂高，日浦利明，向井　稔ほか：穿孔性腹膜炎を起こした回腸平滑筋肉腫の一例．日消外会誌　17：481，1984
21) 蜂須賀喜多男，山口晃弘，堀　明洋ほか：小腸悪性腫瘍．臨外　39：1285—1291，1984
22) 飯塚敏男，岡　昭，伊藤定雄：空腸平滑筋肉腫穿孔による汎発性腹膜炎の1治験例．日臨外医会誌　27：78，1966
23) 中沢三郎，塊塚俊夫，種田　孝ほか：小腸平滑筋肉腫の1例．胃と腸　16：1071—1073，1981
24) 菊池　晃，日野田裕治，高須重家ほか：約十一年にわたって下血をくり返した空腸平滑筋肉腫の1例．Gastroenterol Endosc 21：1011，1979