日消外会誌　21（6）：1363～1372，1988年

膵癌進展様式の臨床病理学的ならびに実験的研究
―とくに膵外神経叢内神経浸潤について―

金沢大学医学部外科学第2講座（主任：宮崎逸夫教授）
萱　原　　正　都

CLINICOPATHOLOGICAL AND EXPERIMENTAL STUDIES ON THE SPREAD OF THE PANCREATIC CANCER
—NEURAL INVASION IN THE EXTRA-PANCREATIC PLEXSUS—

Masato KAYAHARA
Department of Surgery II, School of Medicine, Kanazawa University
(Director : Prof. Itsuo Miyazaki)

膵頭部癌膵外神経叢内神経浸潤の解明を目的に，膵頭部癌切除例34例の臨床病理学的検討，ならびに家兎 VX_2 癌を用いた実験的検討を行った．膵後方浸潤（rpe）は34例中29例（85%），膵外神経叢内神経浸潤は rpe 29例中21例（72%）であり，浸潤部位は膵頭神経叢第II部が14例（67%）と高率であった．膵外神経叢内神経浸潤は膵内神経浸潤の高度なものほど，またリンパ管浸潤の著しいものほど高度になる傾向がみられた．完全連続切片による神経叢内神経浸潤は連続性にみられ，家兎 VX_2 癌による観察でも同様の所見であった．以上より，膵外神経叢内神経浸潤は主として連続性進展を呈し，さらに膵頭部癌外科治療の際には神経叢，脂肪組織を含めた膵後方組織を en bloc に切除する術式が不可欠と結論した．

索引用語：膵部癌神経叢内浸潤，膵癌神経浸潤，膵癌神経内連続性進展，癌組織完全連続切片，家兎 VX_2 癌

緒　言

膵癌に神経浸潤がみられることは知られた事実であるが，その詳細についてはほとんど解明されていないのが現状である．教室では，膵癌において膵頭神経叢までに神経浸潤が認められることに着目し，膵癌後腹膜郭清の重要性を強調してきた[1)~4)]．1986年には膵癌取扱い規約[5)]に神経浸潤，膵外神経叢浸潤の項目の追加がなされ，神経浸潤に関心が持たれるようになった．しかしながら，癌細胞がどのようにして神経内にはいり，さらにいったん神経内にはいった癌細胞がどのように進展するのかその臨床病理学的な解明はほとんどなされていない．

そこで本研究では神経浸潤を中心に膵外神経叢内の浸潤様式を明らかにすることを目的に膵頭部癌切除例の臨床病理学的検討，ならびに家兎 VX_2 癌[6)]をもちいた実験的検討を行い，興味ある知見を得たので報告する．

＜1988年3月9日受理＞別刷請求先：萱原　正都
〒920　金沢市宝町13―1　金沢大学医学部第2外科

対象および方法

I．神経浸潤の臨床病理学的検討

対象は1973年11月から1986年12月までに金沢大学医学部第2外科で経験した膵頭部癌切除例43例のうち，詳細な病理組織学的検索が可能であった34例である．癌を含む切除標本をホルマリン固定後，5mm 間隔の全割切片とし，Hematoxylin Eosis(HE)染色，Elastica Van Gieson(EVG)染色を行い，以下の検索に供した．組織学的所見は膵癌取扱い規約[5)]に従い，腫瘍径の計測は組織学的に行いその最大径“t”により，2.0cm 以下のものを t_1，2.1cm～4.0cm のものを t_2，4.1cm～6.0 cm のものを t_3，6.1cm 以上のものを t_4 とした．さらに，t_2 については3cm 以下の t_2a と3.1cm 以上の t_2b に細分した．また，膵癌取扱い規約に明確な規定がなされていない神経浸潤に関しては，以下に述べる基準に従った．

1. 神経浸潤の定義

癌部およびその周囲では，神経周膜の外側の境界がしばしば不明瞭なため，本研究では癌細胞が神経周膜の内側に認められるものを神経浸潤陽性とした．

2. 膵外神経叢浸潤の定義

膵外神経叢浸潤とは膵外神経叢内の神経浸潤とし，plx-ne と記載した．

3. 神経浸潤の程度

神経浸潤のうち膵内の神経浸潤は ne で表現し，膵外神経叢浸潤は前述のごとく plx-ne で表現した．その浸潤程度を膵内神経浸潤に関しては ne_0，ne_1，ne_2，ne_3，膵外神経叢浸潤に関しては $plx\text{-}ne_0$，$plx\text{-}ne_1$，$plx\text{-}ne_2$，$plx\text{-}ne_3$ の4段階に分類した．その判定基準は膵癌取扱い規約に従い，**表1**に示すようにプレパラート一切片内に神経浸潤を認める神経束の本数にもとづき程度分類した．

II. 完全連続切片による検討

1. 臨床例の観察

各神経束における神経浸潤の連続進展の有無および浸潤様式を詳細に検討するため，膵後方浸潤陽性(rpe)かつ膵周囲切離・剝離面（ew）陰性の4例については5μの完全連続切片を作製し，HE 染色，EVG 染色を行った．

2. 実験例の観察

神経浸潤の進展様式をさらに詳細に知る目的で，以下に述べる実験的検討を行った．

(1) 実験動物および実験腫瘍

実験動物は体重約3kg の日本白色家兎を使用した．実験腫瘍は家兎の可移植性癌である VX_2 癌を使用した．

(2) 実験方法

家兎大腿筋肉内に継代移植している VX_2 癌を約4週後に屠殺した後，無菌操作下に摘出し，以下に述べるような方法で腫瘍細胞浮遊原液を各実験ごとに採取した．細胞原液は壊死部を除いた灰白色の癌実質層を粥状組織とした後，100番メッシュを用いて生食水で濾過した．濾過液を毎分500回転5分間遠沈後，生食水で 4×10^6 個/ml となるように調整した．Nembutal® 25 mg/kg の静脈内麻酔下に，25G 針を用いて VX_2 癌細胞浮遊液0.05ml（細胞数 2×10^5）を家兎6羽に対して膵後面腹膜下に移植した．移植後4週目に屠殺し，腹部内臓を全摘後ホルマリン固定した．腫瘍との他の浸潤組織の部位を5mm 間隔に全割し，HE 染色，EVG 染色を行った．

表1　膵内外神経浸潤の程度

	一切片あたりの神経浸潤陽性神経束数
ne_0, $plx\text{-}ne_0$	0
ne_1, $plx\text{-}ne_1$	1～3
ne_2, $plx\text{-}ne_2$	4～9
ne_3, $plx\text{-}ne_3$	10～

ne　：膵内神経浸潤
Plx-ne：膵外神経叢内神経浸潤
ne_{1-3}, $Plx\text{-}ne_{1-3}$ はそれぞれの程度を表す

結　果

I. 神経浸潤の臨床病理学的検討

1. 膵後面に接する組織への浸潤

膵頭部癌34例のうち rpo が5例，rpe が28例，rpi が1例であり，rpe（i）29例のうち plx-ne（－）が8例（28%），plx-ne（＋）が21例（72%）と，高率に膵外神経叢浸潤が認められた．

腫瘍径と膵後面に接する組織への浸潤の関係をみると，いずれの腫瘍径においても膵後方浸潤は高率であり，とくに t_1 症例の2例は rpe であった(**表2**)．また，腫瘍径と膵外神経叢浸潤を rpe（i）29例についてみると，いずれの腫瘍径においても膵外神経叢浸潤が高率にみられ，さらに t_1 症例の2例は膵頭神経叢浸潤陽性

表2　腫瘍径と膵後方浸潤

	rpo	rpe (i)
t_1	0	2
t_2a	3	7
t_2b	1	12
t_3	1	7
t_4	0	1

"t"：組織学的腫瘍径，t_1：≦2.0cm，
t_2a：2.1～3.0，t_2b：3.1～4.0，
t_3：4.1～6.0，t_4：≧6.1
rpo：膵後方浸潤を認めない
rpe (i)：rp exposed (infiltrating)

表3　腫瘍径と膵外神経叢浸潤
（rpe (i) 29例）

	plx-ne(－)	plx-ne(＋)
t_1	0	2
t_2a	3	4
t_2b	4	8
t_3	1	6
t_4	0	1

例であった（**表3**）.

2. 膵外神経叢浸潤陽性部位

膵外神経叢浸潤陽性部位については肝・十二指腸間膜内神経叢（以下，Plx. hdl.）のみに浸潤がみられたものが2例，膵頭神経叢第Ⅰ部（以下，Plx. pcI.）が2例であったが，1例はPlx. hdl. にも浸潤を認めた．膵頭神経叢第Ⅱ部（以下，Plx. pcII.）は11例であり，3例はPlx. hdl.の浸潤も認めた．また，3例はPlx. pcI.とPlx. pcII.の両者に浸潤を認めたが，うち2例はPlx. hdl.の浸潤もみられた．全体ではPlx. pcII.への浸潤は14例（67%）であった（**表4**）.

3. 浸潤増殖様式（INF）と膵内神経浸潤

INFαの2例はne_0，ne_1がそれぞれ1例ずつであった．一方，INFβ，INFγについては浸潤増殖様式と神経浸潤の程度の差はみられなかった（**表5**）.

4. 癌の間質結合織の多寡と膵内神経浸潤

間質結合織の多寡と膵内神経浸潤の関係は，髄様型に比べ中間型，硬性型では膵内神経浸潤が高度であった（**表6**）.

5. 膵内神経浸潤と膵外神経叢浸潤

rpe(i)29例のうち，ne_1では$plx\text{-}ne_3$をみなかったが，ne_2やne_3では$plx\text{-}ne_3$をそれぞれ1例ずつ認めた．膵内神経浸潤をne_1とne_{2-3}に分けて膵外神経叢浸潤の有無をみると，ne_1 18例ではplx-ne(−)が6例(33%)，plx-ne（+）が12例（66%）であった．一方，ne_{2-3} 11例のうちplx-ne（−）は2例（18%），plx-ne（+）が9例（82%）と，膵内神経浸潤が高度なものほど膵外神経叢浸潤が高度であった（**表7**）.

6. リンパ管浸潤と膵内神経浸潤

表8のごとく，リンパ管浸潤(ly)と膵内神経浸潤の相関は見いだせなかったが，リンパ管浸潤をly_{0-1}とly_{2-3}に，膵内神経浸潤をne_{0-1}とne_{2-3}に分けると，ly_{0-1}の10例ではne_{0-1}が8例（80%），ne_{2-3}が2例（20%）であった．一方，ly_{2-3}の24例についてはne_{0-1}が15例（62%），ne_{2-3}が9例（38%）で，ややly_{2-3}で

表4　膵外神経叢浸潤部位

部　位	症例数
Plx. hdl.	2
Plx. pc Ⅰ.	2
Plx. pc Ⅱ.	11
Plx. pc Ⅰ＋Ⅱ.	3
その他	3

Plx. hdl.：肝・十二指腸間膜内神経叢
Plx. pc Ⅰ.：膵頭神経叢第Ⅰ部
Plx. pc Ⅱ.：膵頭神経叢第Ⅱ部
Plx. pc Ⅰ＋Ⅱ.：膵頭神経叢第Ⅰ部と第Ⅱ部

表5　浸潤増殖様式と膵内神経浸潤

	ne_0	ne_1	ne_2	ne_3
INFα（2例）	1 (50%)	1 (50%)	0	0
INFβ（14例）	0	9 (64%)	4 (29%)	1 (7%)
INFγ（18例）	0	12 (67%)	5 (28%)	1 (5%)

表6　癌の間質結合織の多寡と膵内神経浸潤

	ne_0	ne_1	ne_2	ne_3
髄様型（2例）	1 (50%)	1 (50%)	0	0
中間型（15例）	0	9 (60%)	5 (33%)	1 (7%)
硬性型（17例）	0	12 (71%)	4 (23%)	1 (6%)

表7　膵内神経浸潤と膵外神経叢浸潤

	$plx\text{-}ne_0$	$plx\text{-}ne_1$	$plx\text{-}ne_2$	$plx\text{-}ne_3$
ne_1（18例）	6 (33%)	7 (39%)	5 (28%)	0
ne_2（9例）	1 (11%)	5 (56%)	2 (22%)	1 (11%)
ne_3（2例）	1 (50%)	0	0	1 (50%)

表8　リンパ管浸潤と膵内神経浸潤

	ne_0	ne_1	ne_0	ne_3
ly_0（2例）	0	1 (50%)	1 (50%)	0
ly_1（8例）	1 (13%)	6 (74%)	0	1 (13%)
ly_2（14例）	0	9 (64%)	4 (29%)	1 (7%)
ly_3（10例）	0	6 (60%)	4 (40%)	0

表9　リンパ管浸潤と膵外神経叢浸潤

	$plx\text{-}ne_0$	$ple\text{-}ne_1$	$plx\text{-}ne_2$	$plx\text{-}ne_3$
ly_0（1例）	1	0	0	0
ly_1（6例）	2 (33%)	2 (33%)	1 (17%)	1 (17%)
ly_2（13例）	4 (31%)	6 (46%)	2 (15%)	1 (8%)
ly_3（9例）	1 (19%)	4 (44%)	4 (44%)	0

膵内神経浸潤が高度であった．

7．リンパ管浸潤と膵外神経叢浸潤

rpe 29例についてリンパ管浸潤と膵外神経叢浸潤の関係を検討した．ly_0ではplx-neを1例も認めなかったが，ly_1以上ではplx-neを認めた．リンパ管浸潤をly_{0-1}とly_{2-3}に分け膵外神経叢浸潤の有無を比較すると，ly_{0-1}の7例のうちplx-ne（＋）は4例（57%）であったが，ly_{2-3}の22例ではplx-ne（＋）は17例（77%）と，リンパ管浸潤の高度なものに膵外神経叢浸潤が著しかった（**表9**）．

8．膵内神経浸潤とリンパ節転移

切除例34例の膵内神経浸潤とリンパ節転移（n）の関係を検討すると，**表10**のごとく両者に相関はみられなかった．

9．膵外神経叢漫潤とりンパ節転移

rpe 29例について膵外神経叢浸潤とリンパ節転移の関係を検討すると，表11のごとくn_0ではplx-ne_3は1例も認めなかったが，全体としては両者には相関はみられなかった．

10．膵外神経叢浸潤とリンパ節転移部位

rpe 29例のうちplx-ne（－）の8例ではリンパ節転移陽性例は6例(75%)であり，⑬転移例は6例(75%)と高率であったが，⑭転移は2例（25%）であった．一方，plx-ne（＋）21例のうち有転移例は17例（81%）で，⑬転移例は15例（71%）とplx-ne（－）群と同様に高率であり，⑭転移は9例（43%）とplx-ne（－）群よりやや⑭転移が高率であった．さらに，plx-ne(＋)21例のうち⑭転移率を膵外神経叢浸潤の部位で検討すると，Plx. pcII.の14例では6例(43%)，Plx.pcII.以外の7例では3例（43%）と，浸潤部位による⑭リンパ節転移率の差もみられなかった（図1）．

表10　膵内神経浸潤とリンパ節転移

	ne_0	ne_1	ne_2	ne_3
n_0（8例）	0	6 (75%)	2 (25%)	0
n_1（18例）	1 (6%)	11 (60%)	5 (28%)	1 (6%)
n_2（8例）	0	5 (63%)	2 (25%)	1 (12%)

表11　膵外神経叢潤とリンパ節転移

	plx-ne_0	plx-ne_1	plx-ne_2	plx-ne_3
n_0（6例）	2 (33%)	3 (50%)	1 (17%)	0
n_1（15例）	5 (33%)	6 (40%)	3 (20%)	1 (7%)
n_2（8例）	1 (13%)	3 (37%)	3 (37%)	1 (13%)

II．完全連続切片による検討

1．臨床例の観察

rpeかつew（－）の4例について膵外神経叢を中心に連続切片を作製した．検索プレパラート枚数は932枚，236枚，268枚，338枚の計1,774枚である．

図2はPlx. hdl.で観察された神経浸潤のEVG染色連続切片像である．切片番号82番に一本の神経束が認識され，多層化した神経周膜の内側（perineural space)に癌細胞がみられる．約70μ肝門側に追跡した94番の切片では，神経束が分岐し始め，94番と100番の標本では分岐した両方の神経束に癌細胞がまたがるように観察された．さらに，111番では神経束に完全に2本の神経束に分岐し，いずれの神経束にも癌細胞が認められた．なお，両神経束間の結合織には癌細胞はみられなかった．さらに，肝門側への追跡を進めたが(155番まで)，癌細胞はperineural spaceにのみ認められた．

図3は原発巣辺縁のPlx. pc II.内の神経浸潤HE染色で，切片番号が大きくなるとともに上腸間膜動脈神経叢（以下，Plx. asm.）に近づくように作製されてい

図1　膵外神経叢浸潤とリンパ節転移部位

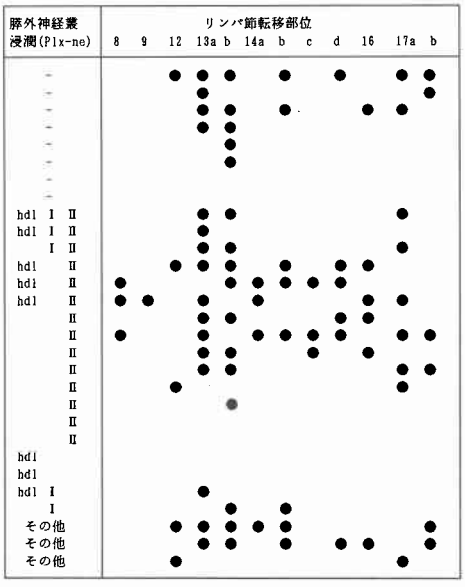

hdl:肝・十二指腸間膜内神経叢
I　:膵頭神経叢第I部
II　:膵頭神経叢第II部
●　:転移陽性部位

図 2　膵外神経叢神経浸潤（Plx. hdl.）．癌細胞は神経束の分岐とともに分岐した神経束に沿って連続性に進展している（×200，EVG 染色）

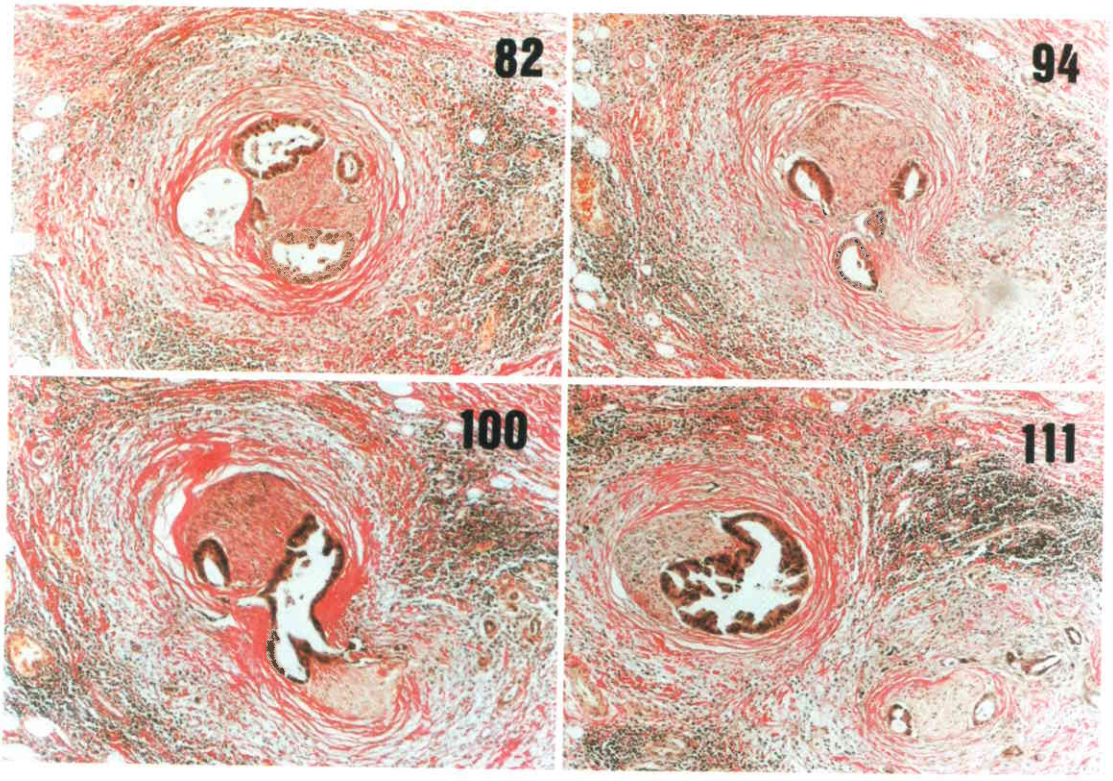

図 3　膵外神経叢神経浸潤（Plx. pcII）．perineural space 内の癌細胞と神経周膜外の癌細胞とが連続的に観察される（67番）（×200，HE 染色）

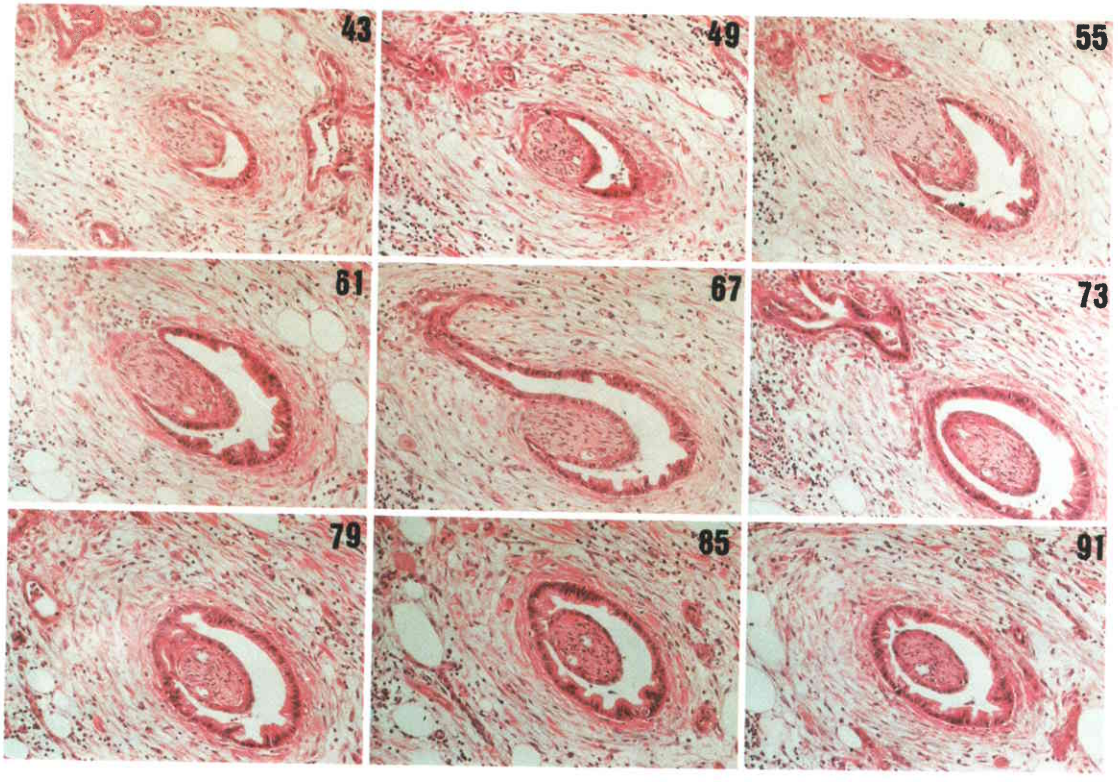

図4　膵外神経叢神経浸潤．神経叢内神経浸潤であるが，周囲脂肪組織には癌細胞を認めない．49番以降では神経浸潤がみられない（×100，HE染色）

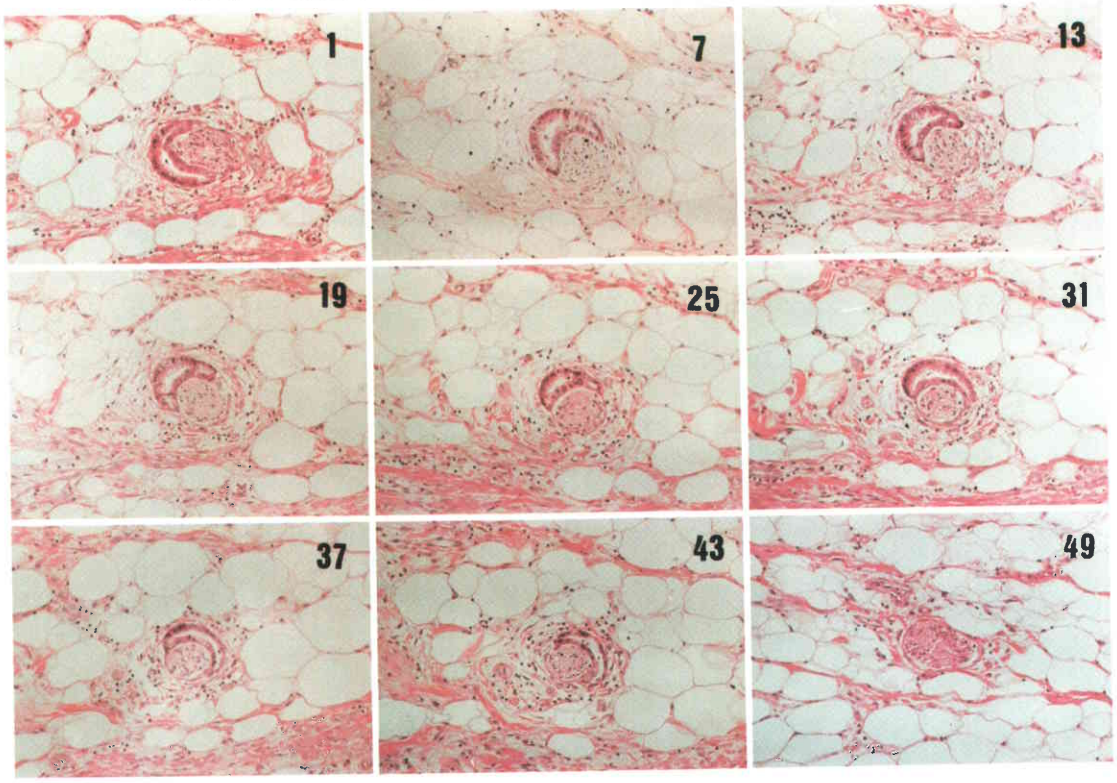

図5　VX_2で観察された膵外神経浸潤．癌細胞は神経束全周に連続性に観察される（×200），HE染色）

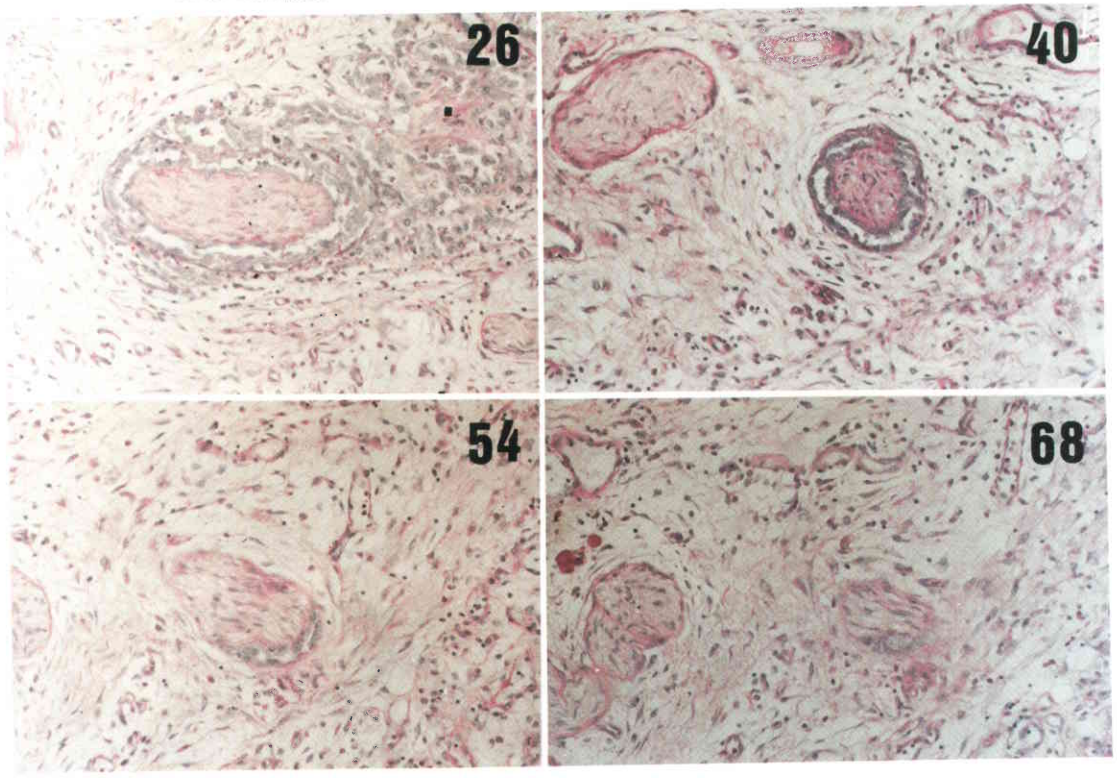

る．43番の切片では神経周囲膜内と神経周囲に癌細胞をみるが，両者は神経周膜で隔離されている．しかし，これを連続切片で追跡すると，67番では神経外の癌細胞と perineural space 内の癌細胞が連続していることが観察された．さらに，Plx. asm.方向へ追跡すると，73番以降では perineural space 内の癌細胞と神経周膜外の癌細胞は神経周膜で完全に隔離されていた．

また，原発巣よりやや離れた部の神経浸潤陽性の神経叢を観察すると，43番までは神経浸潤を認めるが，さらに追跡すると，それよりも Plx. asm.側の49番の切片では膵外神経叢に癌細胞が認められなくなった（図4）．

2．実験例の観察

家兎 VX_2 癌による実験的検討ではリンパ管浸潤は全例に，膵外神経叢浸潤は6羽中3羽（50%）にみられた．神経浸潤陽性部位を中心に961枚の5μ 完全連続切片を作製した．腫瘍細胞が神経束を取り囲むように浸潤し，同時にいわゆる perineural space に浸潤する像が観察された．この神経を連続切片で観察すると，40番にみられるごとく腫瘍細胞は perineural space を遠位方向に連続かつ全周性に浸潤し，その先端部では癌細胞が神経周膜外に破れ出ることなく消失していた（図5）．

考　察

膵癌治療成績の向上を目指し，1973年に Fortner[7]が Regional Pancreatectomy を提唱して以来，わが国においても拡大手術が導入された．教室においても1973年末より徐々に郭清範囲を拡大し，1977年には translateral retroperitoneal approach による広範囲後腹膜郭清膵切除術を開発した[1]．膵尾側進展およびリンパ節転移に関する臨床病理学的検討により最近では膵頭切除を基本術式とする考えが主流を占めつつあるが[8)~11)]，膵後方組織への進展様式に関する報告は少ない[2)12)13)]．とくに，膵胆道系悪性腫瘍に高率にみられる神経浸潤の進展様式，臨床病理学的意義に関する報告はわずかである[3)14)15)]．従来より教室では膵癌において膵頭神経叢までに神経浸潤が認められることに着目し，広範囲後腹膜郭清の重要性を強調してきた[3]．また，再発例の検討をみても後腹膜局所再発が高率にみられること[16]などより膵後方組織への進展様式とくに神経浸潤の臨床病理学的検討は膵頭部癌手術術式のあり方を考えるうえできわめて重要と思われる．しかしながら，癌細胞がどのようにして神経内に浸潤するのか，さらに神経に浸潤した癌細胞がどのように進展するのか，神経浸潤の臨床病理学的意義などについては不明な点が多かった．そこで今回著者は神経浸潤とくに膵外神経叢浸潤を中心に臨床病理学的ならびに実験的検討に至ったわけである．

吉岡[17]，Ageenko[18]や Debeyreno ら[19]などにより膵臓に分布する神経の肉眼分類の報告がみられるが，膵癌取扱い規約では吉岡らの分類を参考にして膵外神経叢が規定されている．正常剖検例では Plx. asm.は後腹膜組織のなかで，比較的明瞭な境界をもっているが，癌浸潤や炎症の際に周囲に線維化を伴う[20]ため Plx. pcII.と Plx. asm.の境界は不明瞭になり，切除標本のみから両者間の境界を正確に定めることは非常に困難である．そのため本研究では Plx.のうち Plx. asm.を分類しなかったが，Plx. pcII.と分類された症例の一部には Plx. asm.が含まれている．

膵癌における神経浸潤の頻度は53.5%から100%までと幅広い[2)8)12)14)15)20)]．この原因としては神経浸潤は神経周囲浸潤と神経内浸潤に大別されるが，神経周囲浸潤の基準について見解の相違があるためと推察される．そこで，本研究では神経浸潤は癌細胞が神経周膜の内側に認められるものという著者の定義を定めた．

さて，神経浸潤が膵内にとどまるのかそれとも膵外神経叢にまで及ぶのかの区別は膵癌外科治療を考えるうえできわめて重要と考える．また，膵外神経叢浸潤が神経叢内神経浸潤のみを意味するものか，それとも膵外神経近傍にみられるリンパ管浸潤までを含めた広義の神経叢浸潤を意味するものか膵癌取扱い規約では明確な規定がされていないため，本研究では膵外神経叢を膵外神経叢内の神経浸潤とした．今回の検討では rpe のほぼ全例に膵外神経叢内神経浸潤だけでなく，リンパ管浸潤や脂肪組織内結合織内浸潤が認められたが，永井ら[13]，和田ら[21]，は神経叢浸潤を広い意味でとらえ，ほぼ同様の成績を報告している．さらに2cm 以下のいわゆる小膵癌においても膵後方浸潤が高率であり[2)14)]．自験例でも腫瘍径と関係なく膵後方浸潤，膵外神経叢浸潤が高率であった．この結果は術前に膵後方浸潤の有無の判定が困難である現在，膵後方組織を en blec に切除することが不可欠であることを裏付けている．

組織型，浸潤増殖様式，間質結合織の多寡などと膵内外神経浸潤との関係を検討したが，これらの因子と神経浸潤の程度については一定の傾向はみられなかった．長与ら[15]は膵癌の53.5%に神経浸潤がみられ，高分化型の腺癌にその傾向が強いと報告し，Miller[22]，

Drapiewski[23]は悪性度と神経浸潤の頻度とは相関しなかったと報告している．

膵外神経叢浸潤部位に関してはPlx. pcII.が67%を占めていたが，松田ら[14]も8例中7例がPlx. pcII.に浸潤をみ，そのうちの2例はplx. asm.へまで浸潤を認めたと報告している．しかし，前述のごとくPlx. pcII.とPlx. asm.の境界は切除標本からのみでは識別が困難と思われるため，本研究ではPlx. asm.浸潤例をPlx. pcII.に含めたが，最近は術中にカラークリップを使用し，膵外神経叢の正確な同定を行っている．

松田ら[14]はリンパ管浸潤と神経周囲浸潤との間には相関はなかったと述べているが，本研究では膵内外神経浸潤とリンパ管浸潤の間には明確な相関はないものの，リンパ管浸潤の高度なものに膵外神経叢浸潤が多かった．さらに，膵外神経叢浸潤は膵内神経浸潤の著しいものほど高度になる傾向がみられた．リンパ節転移部位については松田ら[14]は⑬⑰⑭⑫⑧の転移率が高いと報告しているが，自験例でもほぼ同様の成績であった．しかし，⑭転移率をPlx. pcII.浸潤陽性例と陰性例で比較しても両者間に差はみいだされなかった．大山[24]はリンパ節転移がないにもかかわらず膵頭神経叢内，胆管周囲に神経浸潤がみられた症例を経験し，神経浸潤の高度なものほど予後不良と述べている．Drapiewski[23]は膵癌剖検例83例のうち神経浸潤のみられた膵癌70例中17例はリンパ節転移がみられなかったと報告している．

このように膵頭部癌では神経浸潤が高率にみられるが，ややリンパ管浸潤と様相を異にする部分がみられるため，さらに膵後方浸潤の構成要素の一つである神経叢内神経浸潤を連続切片により観察した．

Perineural spaceとリンパ管の関係については古くより研究が行われ，Hassanら[25]は電顕的にperineural spaceにはリンパ管は存在しないと報告している．また，Böchら[26]はペルオキシダーゼをendoneural spaceに注入すると急速に神経にそって広がる神経周膜で完全に外から遮断され決して漏れることはないと述べている．このようにperineural spaceはリンパ管とは異なる重要なspaceであると認識せざるをえない[27]．

臨床例の完全連続切片1,774枚による検討では神経浸潤は連続性に観察され，原発巣近傍ではperineural space内の癌細胞と神経周膜の外側の癌細胞が連続的に観察される部分が認められた．神経周膜は，(1) 神経終末付近，(2) 神経に分布する血管の侵入個所，(3) reticular fiberが入ってくる部位の3カ所で欠損しているといわれるが[29]，神経周膜を破壊して神経周膜の内外と交通のみられた部位は（2）の部位であると考えている．しかし，そこに至るまでの通路としてはリンパ管とも考えられるが，現時点ではそれを証明しうる証拠をもちあわせていない．このように神経周膜は神経浸潤のバリアー的存在であり，癌細胞は神経周膜の脆弱な部分よりperineural spaceに浸潤してゆくものと考える．また，原発巣近傍では神経周膜の脆弱な部分を介してperineural spaceから神経周膜外に出ることも考えられる．Perineural spaceで増殖した癌細胞が神経周膜外に出る像がきわめてまれにのみ観察されることを考慮すると，現時点では切除例や剖検例で神経浸潤が著しく観察されることは癌細胞がperinueral space内に取り残された2次現象と推察している．

Rodinら[29]はWalker 256 carcinomaを用いた神経浸潤に関する研究のなかで，かりにperineural spaceにリンパ管が存在するならばその浸潤様式は非連続性に観察され，神経の全周を囲むことはないと述べ，神経浸潤は，リンパ管浸潤と異なる進展経路と認識されるべきと報告している．ところで，VX_2癌は増殖速度が比較的早く各種癌モデルに用いられているが，膵癌進展様式に応用した報告もみられる[30]．今回著者は神経浸潤の進展様式の解明とくに連続性浸潤の有無を目的にVX_2癌の利用を試みたが，完全連続切片による観察では神経浸潤の進展は連続性に，かつperineural spaceにしかも神経全周に観察された．この結果はRodinら[29]の報告を考慮すると神経浸潤はリンパ管浸潤とは異なる浸潤経路であり，さらに膵癌と無関係な腫瘍細胞を用いて膵後方組織へ移植しても神経浸潤が観察されたこと，神経浸潤は前立腺癌[26][27][29]，頭頸部癌[31]などでもみられることより，膵胆道系悪性腫瘍に特異的な浸潤様式とはいえないが，膵癌局進展経路として新たに認識されるべき浸潤様式と考える．

さて，膵頭部癌に対する標準術式は施設間で異なり，Plx. asm.切除に伴う消化吸収障害のためPlx. asm.切除は右側2分の1にとどめる施設[32]，R_2リンパ節郭清を行うが神経叢切除は行わずにその他の補助療法に効果をゆだねる[33]などさまざまである．石川ら[10]はn_1，Rp_2以下の症例に対して膵後方の主幹動脈にそうリンパ節に結合織を予防的に完全切除することが重要と述べている．小膵癌といえども膵後方浸潤が高率に認められる現在，本研究の結果をみてもPlx. asm.の全周性

郭清は不可欠であり，現時点では膵外神経叢の完全郭清を含む広範囲後腹膜郭清膵切除術を膵頭部癌の基本術式とすべきである．さらに細胞レベルの癌遺残に対しては放射線療法などの集学的治療が必要と思われる．

結　語

膵頭部癌切除例34例を対象に膵癌進展様式のうちとくに膵外神経叢浸潤の臨床病理学的研究ならびに家兎VX_2癌を用いた実験的研究を行い，以下の結果を得た．

① 膵頭部癌34例中 rpo が5例，rpe (i) が29例と膵後方浸潤が高率であり，29例中21例（72%）に膵外神経叢浸潤が認められた．

② 膵外神経叢浸潤部位では Plx. pcII.が14例(67%)と高率であった．

③ 膵外神経叢浸潤は膵内神経浸潤の高度なものほど，またリンパ管浸潤の著しいものほど高度になる傾向がみられた．

④ 膵外神経叢浸潤とリンパ節転移率とは相関がみられなかったが，⑭番転移率は膵外神経叢浸潤例のほうがやや高率であった．

⑤ 臨床例の完全連続切片による観察では神経浸潤は連続性進展を呈し，原発巣近傍ではところどころで神経周膜を破り神経周膜の内側と外側と交通する部分が認められた．また，神経の分岐とともに神経浸潤も連続的に分岐する部分が認められた．

⑥ 家兎VX_2癌を用いた実験的検討でも神経浸潤は連続性進展を呈した．

以上より，膵癌神経浸潤の進展様式は主に連続性進展であり，さらに膵外神経叢浸潤が高率にみられ，膵頭部癌治療の際には脂肪組織，膵外神経叢などを含めた膵後方組織の en bloc 切除を根治手術の基本とすべきである．

謝辞　稿を終るに当たり，御指導，御校閲を賜りました恩師宮崎逸夫教授に深甚なる謝意を捧げるとともに，直接御指導を頂きました金沢医療短期大学部の永川宅和教授に厚く感謝の意を表します．また，御助言を賜りました金沢大学第2病理学教室の中沼安二教授に深謝致します．

なお，本論文の要旨は第31回日本消化器外科学会総会(昭和63年2月，東京都)ならびに第88回日本外科学会総会(昭和63年4月，新潟市）において発表した．

文　献

1) 永川宅和，倉知　圓，小西孝司ほか：膵癌における後腹膜郭清法—translateral retroperitoneal approach—．医のあゆみ　111：339—341，1979
2) 東野義信，永川宅和，宮崎逸夫：病理組織学的進行度の対比よりみた小膵癌の外科治療の考え方．胆と膵　4：1085—1090，1983
3) 永川宅和，東野義信，宮崎逸夫：膵・胆道系癌の神経周囲浸潤について．胆と膵　5：1031—1033，1984
4) 宮崎逸夫，上野桂一，永川宅和：膵拡大手術の術式と成績．消外セミナー　25：181—203，1986
5) 日本膵臓学会編：膵癌取扱い規約．第3版．金原出版，東京，1986
6) Rous P, Beard JW: The progression to carcinoma of virus-induced rabbit papillomas (SHOPE). J Exp Med 62：523—548，1935
7) Fortner JG: Regional resection of cancer of the pancreas: A new surgical approach. Surgery 73：307—320，1973
8) 中尾昭公，市原　透，野浪敏明ほか：膵癌膵内進展に関する臨床病理学的ならびに免疫組織学的検討．日外会誌　88：735—742，1987
9) 中迫利明：膵頭部の切除範囲に関する病理組織学的研究—特に膵全摘の適応について—．日消外会誌　19：2382—2389，1986
10) 石川　治，大東弘明，今岡真義ほか：膵頭部癌に対する膵切除範囲についての臨床病理学的検討．日外会誌　85：363—369，1984
11) Herter FP, Coorperman AM, Ahlborn TV: Surgical experience with pancreatic and periampullary cancer. Ann Surg 195：274—281，1982
12) 永井秀雄：膵癌の傍大動脈リンパ節転移及びその経路に関する研究—剖検例材料による検討—．日外会誌　88：308—317，1987
13) 永井秀雄，黒田　慧，和田祥之ほか：膵癌根治手術の条件．胆と膵　4：1091—1104，1983
14) 松田真佐男，二村雄次：膵頭部癌における神経周囲侵襲．日外会誌　84：719—728，1983
15) 長与健夫，村上信之，松岡幸彦：胆嚢癌，胆管癌および膵管癌の局所神経侵襲について．癌の臨　22：1406—1409，1976
16) 永川宅和，浅野栄一，小西孝司ほか：膵癌手術における後腹膜郭清術の意義について—主として剖検例の検討成績から—．外科　42：701—707，1981
17) 吉岡　一，若林利重：膵頭神経叢切除々式．手術　11：849—857，1957
18) Ageenko IA, Gvazava OE: Surgical anatomy of th pancreatic nerve (Rus.) Khirurgiia(Mosk.) 16：93—99，1976
19) Debeyre J: Nerfs du pancréas. C R Ass Anat 32：251—263，1933
20) 井上照信：原発性膵癌60剖検例の病理組織学的研究並びに腫瘍随伴性膵炎の成因について．順天堂

医　22：62—90，1976
21）和田祥之，黒田　慧，森岡恭彦：膵癌の発生と組織学的進展様式．消外セミナー　25：31—50，1986
22）Miller JR, Baggenstoss AH, Comfort MW: Carcinoma of the pancreas: Effect of histological type and grade of malignancy on its behavior. Cancer 4：233—241，1951
23）Drapiewski JF: Carcinoma of the pancreas: A study of neoplastic invasion of nerves and its possible clinical significance. Am J Clin Pathol 14：549—556，1944
24）大山廉平：苓癌切除例の臨床病理学的研究—臨床病理学的にみた予後左右因子及びリンパ節転移の検討—．日外会誌　85：820—834，1984
25）Hassan MO, Maksem J: The prostatic perineural space and its relation to tumor spread. Am J Surg Pathol 4：143—148，1980
26）Böck P, Hanak H: Die verteilung exogener peroxydase im endoneuralraum. Histochemie 25：361—371，1971
27）Shanthaveerappa TR, Bourne GH: The 'perienural epithelium', a metabolically active, continuous, protoplasmic cell barrier surrounding peripheral nerve fasciculi. J Anat Lond 96：527—537，1962
28）岡本道雄，中村泰尚，今泉正充：末梢神経の構造．最新医　23：2240—2252，1968
29）Rodin AE, Larson DL, Roberts DK: Nature of the perineural space invaded by prostatic carcinoma. Cancer 20：1772—1779，1967
30）Nakase A, Koizumi T, Fujita N et al: Study of the growth and lnfiltration of experimental tumor of the pancreas in rabbits. Am J Surg 133：590—592，1977
31）Ballantyne AJ, McCarten AB, Ibanez ML: The extension of cancer of the head ad and neck through peripheral nerves. Am J Surg 106：751—767，1963
32）羽生富士夫，今泉俊秀，三浦　修：膵癌の手術適応と術式の選択—とくに膵頭部癌を中心として—．消外セミナー　25：139—159，1986
33）松野正紀，佐藤寿雄：膵頭部癌外科治療の現状と展望．胆と膵　7：1013—1020，1986