日消外会誌　21（8）：2188～2191，1988年

小腸穿孔をきたした炎症性腸疾患の3例

恵寿総合病院胃腸科，金沢大学第1病理*
伊与部尊和　秋山　高儀　魚岸　誠
杉山　和夫　渡辺　俊雄　太田　哲生
素谷　宏　神野　正一　岡田　仁克*

THREE CASES OF INFLAMMATORY BOWEL DISEASE ASSOCIATED WITH PERFORATION OF THE SMALL INTESTINE

Takayoshi IYOBE, Takayoshi AKIYAMA, Makoto UOGISI
Kazuo SUGIYAMA, Toshio WATANABE, Tetsuo OHTA
Hiroshi SODANI, Syouichi KANNO and Yoshikatsu OKADA*
Department of Gastroenterology, Keizyu Hospital
The 1st Department of Pathology School of Medicine, Kanazawa University*

索引用語：Crohn病，腸型Behçet病

はじめに

Crohn病[1]ならびに腸型Behçet病[2]はいまだ原因不明の炎症性腸疾患であり，その治療法においても未解決な点が多い．今回われわれは回腸穿孔による汎発性腹膜炎をきたしたCrohn病の2例と腸型Behçet病の1例を経験したので報告する．

症　例

症例1：48歳，女性．

主訴：腹痛．

既往歴：33歳に痔瘻根治術．

家族歴：特記すべきことなし．

現病歴：昭和59年10月29日より腹痛を認め次第に増悪し，また呕気，呕吐および発熱を認めたため，同年11月1日当科を受診した．

入院時現症：腹部全体に圧痛と筋性防御を認めた．

入院時検査所見：白血球11,200と増加を認めた．

腹部単純X線所見（腹部XP）：横隔膜下にfree airを認めた．

以上の所見より，穿孔性腹膜炎の診断で11月1日開腹した．

手術所見：回腸末端から約50cm口側の腸間膜付着側に穿孔を認め，この穿孔部位の前後約50cmの範囲の回腸壁に浮腫状の変化を認めた．浮腫状の変化を示した回腸を約50cm切除し，端々吻合で再建した．

図1　症例1；切除標本．腸間膜付着側に穿孔と縦走潰瘍を認める．矢印は穿孔部を示す．

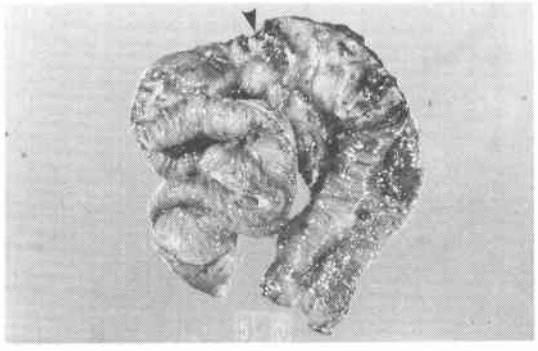

切除標本：腸管壁の肥厚と腸間膜付着側に一致した縦走潰瘍を認め，その縦走潰瘍の一部に径1mmの穿孔を認めた（図1）．組織学的には，潰瘍は強い小円形細胞浸潤を伴なう全層性の炎症で，その大部分はUL-IIであったが，一部に穿孔を認めた．また粘膜下の一部に類上皮細胞の集族からなるgranulomaを認めた（図2）．

以上の切除標本の肉眼および組織学的所見からCrohn病と診断した．

術後経過：術後小腸透視を施行したが，病変は認め

＜1988年4月13日受理＞別刷請求先：伊与部尊和
〒926　七尾市富岡町94　恵寿総合病院胃腸科

図2　症例1；組織像．粘膜下に類上皮細胞からなる肉芽腫を認める．

図3　症例2；切除標本．腸間膜付着側に穿孔と縦走潰瘍を認める．矢印は穿孔部を示す．

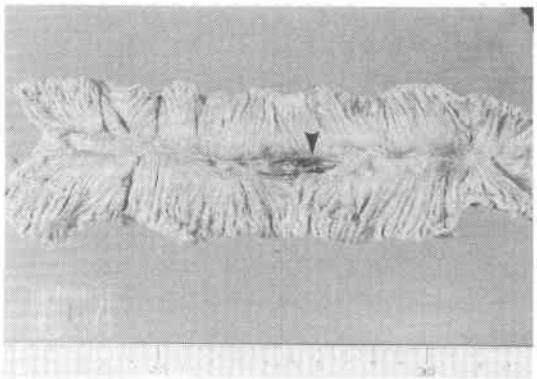

ず，術後29日目に退院した．しかし，61年3月ごろより肛門部の疼痛および下痢を認め，他院でCrohn病の再発として治療を受けた．

症例2：36歳，男性．

主訴：下腹部痛．

既往歴：25歳時に虫垂切除術を受けた．また同時期より鉄欠乏性貧血を指摘されている．

家族歴：特記すべきことなし．

現病歴：昭和60年11月15日昼ごろ下痢を認め，同日夕より下腹部痛が出現し，次第に増悪したため当科を受診した．

入院時現症および経過：入院時は下腹部に圧痛を認めたが，腹膜刺激症状は明らかでなかった．翌日，下腹部の圧痛が著明となり，腹膜刺激症状も明瞭となった．

図4　症例2；組織像．粘膜下に類上皮細胞からなる肉芽腫を認める．

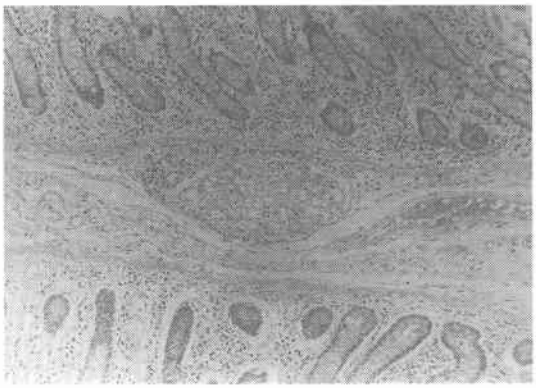

入院時検査所見：白血球10,600と増加を認めた．

腹部XP：小腸ガス像を認めたが，free airは認めなかった．

腹部computed tomography（腹部CT）：少量の腹水を認めた．

以上より腹膜炎と診断し，11月16日開腹した．

手術所見：回腸末端から60cm口側の回腸の腸間膜付着側に穿孔を認めた．穿孔部を含めて約80cmの回腸切除を施行したが，切除部位から残存部位にかけて線状潰瘍を認めたため，追加切除し，端々吻合を施行した．

切除標本：回腸の腸管膜付着側に綿状潰瘍と口側断端より7cm肛門側に穿孔を認めた（図3）．組織学的には粘膜下に類上皮細胞よりなるgranulomaを認めた（図4）．

以上の切除標本の肉眼および組織学的所見からCrohn病と診断した．

術後経過：術後注腸透視を施行したが，大腸に病変は認めなかった．輸血後肝炎を併発したが術後90日目に退院し，現在まで再発を認めず健在である．

症例3：62歳，男性．

主訴：下腹部痛．

既応歴：30歳ごろより強直性脊椎炎．61歳時に肺癌で放射線療法と化学療法を受けた．

現病歴：昭和60年7月ごろより口腔内アフタと陰部潰瘍を認め，昭和62年1月ごろより前胸部にアクネ様皮疹を認めた．昭和62年7月4日急に強い下腹部痛を認め当科を受診した．

入院時現症：下腹部に著明な圧痛と筋性防御を認めた．

図5　症例3；切除標本．腸間膜付着部反対側に4個の円形潰瘍を認め，1つが穿孔していた．矢印は穿孔部を示す．

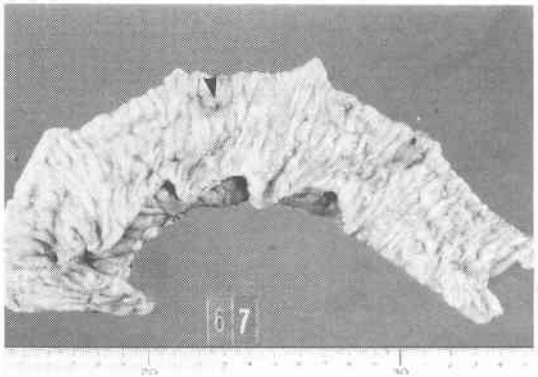

図6　症例3；組織像．非特異性の潰瘍像を示す．

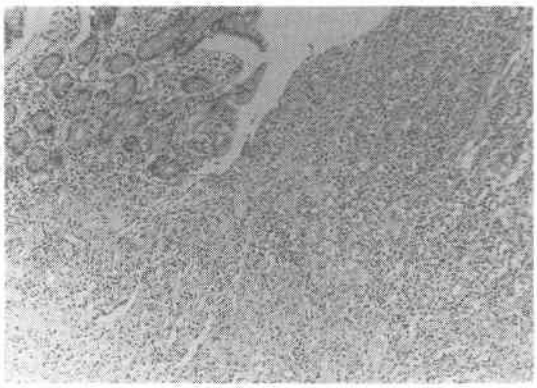

入院時検査所見：白血球19,600と増加を認めた．

腹部XP：著変を認めなかった．

腹部CT：free airと少量の腹水を認めた．

以上より穿孔性腹膜炎と診断し，7月4日開腹した．

手術所見：回腸末端より60cm口側の回腸の腸間膜付着部反対側に穿孔を認め，穿孔部を中心に浮腫状の回腸を約40cm切除した．

切除標本：穿孔部の粘膜面には径7mmの打ち抜き状の潰瘍を認め，穿孔部以外にも径5～7mmの打ち抜き状の小潰瘍を3個認めた（図5）．組織学的にはUI-IVが2個（うち1個が穿孔），UI-IIが2個でいずれも非特異性炎症性の潰瘍像を示した（図6）．口腔内アフタ，陰部潰瘍，アクネ様皮疹および切除標本の所見より，Behçet病不全型，腸型Behçet病と診断した．

術後経過：経過良好で術後40日目に退院した．術後胃小腸透視および注腸透視を施行したが病変は認めなかった．現在再発を認めず健在である．

考　察

Crohn病は1932年Crohnら[1]により最初にregional ileitisの名称で報告され，その後口腔から肛門までの消化管のあらゆる部位に発生することが明らかになった慢性炎症性肉芽腫性疾患である．

Crohn病の合併症としては，狭窄，出血，瘻孔形成などが多く，遊離腔への腸管穿孔はまれとされている．1935年Arnheim[3]が最初のCrohn病による腸管穿孔例を報告し，その後の諸家[4)~6)]の報告から，欧米でのCrohn病の穿孔率は1～3％と考えられている．本邦でのCrohn病による腸管穿孔例の報告は，1966年Yamaseら[7]が初めてであり，角田ら[8]は本邦報告例23例を集計し，好発年齢は20～30歳代で男性に多く，穿孔部位は回腸が約80％と最も多いと報告している．穿孔部位と腸間膜の関係をみると，欧米例では腸間膜付着部反対側に多いが[6)9)]，本邦例では自験例を含めて腸間膜付着側に多くみられる．

穿孔の原因については，肛側の狭窄による内圧の上昇，病変部の急速な潰瘍形成，ステロイドの影響，腸管壁内血管の血栓形成など種々の説が述べられている[5)9)~11)]．自験例は2例とも切除腸管の組織学的所見で穿孔部の肉芽形成が乏しいことから，Crohn病の急速な潰瘍形成が回腸穿孔の原因と推測された．

Crohn病の腸管穿孔の外科治療に関しては，穿孔部位を含めた腸管切除が一般的である[5)9)12)]．その切除範囲はできるだけ小範囲切除が望ましく，穿孔部から連続性に病変が波及する場合には，吻合に支障のない程度の病変部での切除や，二期的吻合もやむを得ないと思われる．吻合時期に関しては二期的吻合を勧める人[12]と，一期的吻合を推奨する人[6]がいる．著者らは原則的には後者の方針を支持するが，患者の全身状態，腹膜炎の程度などにより総合的に判断すべきことは言うまでもない．

一方，Behçet病[13]は眼症状，口腔内アフタ，陰部潰瘍および皮膚症状を4主症状とする非特異性の炎症性疾患で，このBehçet病にみられる腸管潰瘍病変はIntestinal Behçet病[2]（腸型Behçet病）と命名され，穿孔性腹膜炎や出血などの致命的な合併症を引き起こすことが知られている．

中房ら[14]は本邦における腸型Behçet病の外科治療例147例を集計し，手術時の年齢は20～40歳代の青壮年層が80％以上を占め，性差はないと述べている．病型

でみた場合，不完全型が半数以上をしめており，眼病変の合併は比較的少ない[15]．潰瘍発生部位は回腸から右側結腸までが70%以上を占め[14)15)]，多発例が多く，また穿孔率が33%～59%[14)~18)]と高いのが特色である．組織像は単純潰瘍と同様の非特異性炎症性の潰瘍像を示し，組織学的には両者の鑑別は困難である．手術術式では，回盲部切除術あるいは結腸右半切除術が施行されることが多いが，再発率は23～34%[14)~18)]と高率である．また再発部位について寺田ら[15)]は吻合部および吻合部から口側の回腸に89%がみられたと述べている．再発防止のため，中山ら[19)]は回盲部の単発潰瘍例でも，回盲部を含めた回腸の70cm以上の切除を，また白鳥ら[17)]は回腸部から100cm口側での切除を提唱している．しかし，腸型Behçet病の手術例は自験例を含めて，緊急手術例が半数近くを占めており，緊急手術例には他病変の検索が不十分な例や切除範囲が不十分な例が多く含まれる．これらに対しては術後消化管全体の精査を厳重に施行すべきと思われる．

以上小腸穿孔をきたしたCrohn病の2例と腸型Behçet病の1例を報告したが，このような炎症性腸疾患は現在増加傾向にあり，穿孔性腹膜炎や小腸穿孔の治療に際しては，これらの疾患を念頭におき対処することが重要と思われる．

おわりに

小腸穿孔をきたしたCrohn病の2例と腸型Behçet病の1例を経験したので，若干の文献的考察を加えて報告した．

文　献

1) Crohn BB, Ginzburg L, Oppenheimer GD: Regional ileitis. A pathologic and clinical entity. J Am Med Ass 99：1323—1329, 1932
2) Bφe J, Dalgaad JB, Scott D: Mucocutaneusocular syndrome with intestinal in volvement. Am J Med 25：857—867, 1958
3) Arnheim EE: Regional ileitis with perforadion, abscess and peritonitis. J me Sinai Hosp 2：61—63, 1935
4) Williams JA: The place of surgery in Crohn's disease. Gut 12：739—749, 1971
5) Steinbwrg DM, Cook WT, Williams JA: Free perforation in Crohn's disease. Gut 14：187—190, 1973
6) Castelyn PP, Pector JC, Melon C: Acute free perforation as first sign of Crohn's disease. Acta Chir Belg 77：181—185, 1978
7) Yamase K, Inui M, Yanase Y: Free perforation of regional enteritis. Int Surg 45：29—33, 1966
8) 角田明良，片岡　徹，桜井俊宏ほか：回腸穿孔を併発したCrohn病の1例．日臨外医会誌　47：1309—1315, 1986
9) Waye JD, Lithgow C: Small bowel perforation in regional enteritis. Gast roenterology 53：626—629, 1967
10) 中泉治雄，山崎　信，小西二三男：Free perforationを来した大腸Crohn病の1例．胃と腸　17：441—446, 1982
11) Kyle J, Cardis T, Duncan T et al: Free perforation in regional enteritis. Am J Dig Dis 13：275—283, 1968
12) Menguy R: Surgical management of free perforation of the small intestine complicating regional enteritis. Ann Surg 175：178—189, 1972
13) Behçet H: Uber rezidiviere des aphthöse dürch ein virus versachte Gescowüre am Auge und an den Genitalien. Derm Wschr 105：1152—1157, 1937
14) 中房祐司，宮崎耕治，中山文夫：腸型Behçet病の5例．日消外会誌　18：1731—1734, 1985
15) 寺田紘一，近藤慶二，村上　仁ほか：本邦報告例からみた腸型Behçet切除75例の臨床．外科　45：1421—1429, 1983
16) 中野新一：腸型Behçetの外科的意義．福島医誌 27：87—117, 1977
17) 白鳥常男，稲次直樹：本邦における腸型Behçet病手術症例66例の文献的考察．外科治療　38：129—139, 1978
18) 馬場正三：腸型Behçet病の臨床．胃と腸　14：885—892, 1979
19) 中山文夫，住友金次郎，郭　克建：腸型ベーチェット病の外科治療．手術　40：1733—1737, 1986